77.

A33



R455

**NUFFIELD LIBRARY**
**of the**
**BRITISH MEDICAL ASSOCIATION**

Telephone:
01-387 4499

BMA House
Tavistock Square
London WC1H 9JP

THIS LOAN MUST BE RETURNED TO THE LIBRARY BY THE LAST DATE STAMPED BELOW,

Loans not required by other Members may be renewed for ONE further period if application is made to the Librarian three days before the date for return. It is not necessary to return a loan before applying for a renewal.

OVERDUE LOANS. Recall notices will be sent at regular intervals for overdue loans, and a charge of 25p will be made for each recall notice despatched.

| | | |
|---|---|---|
| 18 APR 1973 | | |
| | | |
| | | |
| | | |
| | | |
| | | |
| | | |
| | | |
| | | |
| | | |

BRITISH MEDICAL ASSOCIATION
Library

Digitized by the Internet Archive
in 2021 with funding from
Wellcome Library

https://archive.org/details/s6550id1398059

BRITISH MEDICAL Library ASSOCIATION

Begründet von **H. Auspitz** und **F. J. Pick.**

# ARCHIV

für

# Dermatologie und Syphilis.

Unter Mitwirkung von

Prof. M'CALL ANDERSON, Dr. ARNING, Dr. BEHREND, Dr. BESNIER, Prof. BERGH, Prof. BOECK, Prof. DOUTRELEPONT, Prof. DUHRING, Dr. ELSENBERG, Prof. EPSTEIN, Prof. FINGER, Dr. J. GRÜNFELD, Prof. HASLUND, Dr. v. HEBRA, Dr. C. HERXHEIMER, Dr. HOCHSINGER, Dr. HOROVITZ, Dr. JADASSOHN, Prof. JANOWSKY, Prof. JARISCH, Dr. JOSEPH, Prof. KÖBNER, Dr. KOPP, Prof. LANG, Dr. LEDERMANN, Prof. LELOIR, Prof. LESSER, Prof. ŁUKASIEWICZ, Dr. LUSTGARTEN, Dr. du MESNIL, Prof. MRACEK, Prof. NEUMANN, Dr. OBERLÄNDER, Prof. PETERSEN, J. K. PROKSCH, Prof. REDER, Dr. RIEHL, Dr. RÓNA, Dr. O. ROSENTHAL, Dr. SCHIFF, Dr. SCHÜTZ, Dr. SCHUSTER, Prof. SCHWIMMER, Dr. SZADEK, Prof. TARNOWSKY, Dr. TOUTON, Dr. ULLMANN, Dr. VEIEL, Dr. v. WATRASZEWSKI, Dr. WELANDER, Dr. WINTERNITZ, Prof. WOLFF, Dr. v. ZEISSL

und in Gemeinschaft mit

| Prof. Caspary, | Prof. Kaposi, | Prof. Lewin, | Prof. Neisser, |
|---|---|---|---|
| **Königsberg** | **Wien** | **Berlin** | **Breslau** |

herausgegeben von

Prof. F. J. Pick in Prag.

---

## Dreissigster Band.

Mit zehn Tafeln.

---

**Wien** und **Leipzig.**
Wilhelm Braumüller,
k. u. k. Hof- und Universitätsbuchhändler.
**1895.**

WELLCOME INSTITUTE
LIBRARY
Coll. welMOmec
Call No. ser WR1 /0031

K. u. k. Hofbuchdruckerei A. Haase, Prag.

BRITISH MEDICAL
Library
ASSOCIATIO

# Inhalt.

## Original-Abhandlungen.

Pag.

Aus der königl. dermatol. Universitätsklinik zu Breslau. Ueber die sogenannten Plasmazellen, ein Beitrag zur Kenntniss der Herkunft der entzündl. Infiltrationszellen. Von Dr. Thomas v. Marschalkó (Lipik-Budapest). (Hierzu Taf. I.) . . . . . 3, 241

Ein Fall von Impetigo herpetiformis. Von Dr. Bernhard Schulze, Arzt für Hautkrankheiten in Kiel . . . . . 53

Aus der dermatologischen Abtheilung des Primärarzt Dr. Jadassohn im Allerheiligen-Hospital zu Breslau. Beiträge zur Kenntniss des Eleidins in normaler und pathologisch veränderter Haut. Von Dr. Max Dreysel und Dr. Paul Oppler. (Hierzu Taf. II.) . . . . 63

Aus Dr. Max Joseph's Poliklinik für Hautkrankheiten in Berlin. Ueber ein neues Teerpräparat. Von Dr. L. Fischel, Berlin . . 91

Zur Aetiologie des Pemphigus vulgaris. Von Dr. du Mesnil de Rochemont, Oberarzt am städtischen Krankenhause zu Altona. (Hierzu Taf. III.) . . . . . 163

Klinisches über Acne und den seborrhoischen Zustand. Von Dr. Josef Schütz in Frankfurt am Main. (Mit 2 Figuren im Texte.) . . 203

Aus der königl. Universitätsklinik für Syphilis und Hautkrankheiten des Herrn Geheimrath Prof. Dr. Doutrelepont zu Bonn. Zur pathologischen Anatomie der Sklerodaktylie (Sklerodermie der Extremitäten). Von Dr. Max Wolters, Privatdocenten für Dermatologie, I. Assistenzarzte der Klinik für Syphilis und Hautkrankheiten zu Bonn. (Hierzu Taf. IV und V.) . . . . . 323

Aus der dermatologischen Abtheilung des Primararztes Dr. Jadassohn im Allerheiligen-Hospital zu Breslau. Ueber „Bubonuli syphilitici". Von Dr. Franz Koch, Assistenzarzt. (Hierzu Taf. VI und VII.) . 343

Pag.

Aus der königl. Universitätsklinik für Hautkrankheiten des Geheimrath Prof. Dr. Doutrelepont. Nerven und Nervenendigungen in spitzen Condylomen. Von Dr. E. Vollmer, Assistenzarzt. (Hierzu Taf. VIII—X.) . . . . . 363

Ulcus molle. Von Dr. O. Petersen in St. Petersburg. II. Theil. . 381

**Bericht über die Leistungen auf dem Gebiete der Dermatologie und Syphilis.**

Verhandlungen der Wiener dermatologischen Gesellschaft . 101, 292, 417

Verhandlungen der Berliner dermatologischen Vereinigung . . . 285, 426

Hautkrankheiten . . . . . 114, 297

Venerische Krankheiten . . . . . 130

**Buchanzeigen und Besprechungen** . . . . . 317

**Varia** . . . . . 159, 320

**Register für die Bände XXVI—XXX.**

I. Sach-Register . . . . . 435

II. Autoren-Register . . . . . 468

# Originalabhandlungen.

Aus der königl. dermatolog. Universitätsklinik zu Breslau.

# Ueber die sogenannten Plasmazellen, ein Beitrag zur Kenntniss der Herkunft der entzündlichen Infiltrationszellen.

Von

Dr. **Thomas v. Marschalkó** (Lipik-Budapest).

(Hierzu Taf. I.)

**Vorbemerkung von Prof. A. Neisser.**

*Herr College von* ***Marschalkó*** *hatte mir bereits im Anfang des Sommersemesters 1894 die vorliegende Arbeit übergeben, damit ich sie, als aus dem Laboratorium der mir unterstellten Klinik hervorgegangen, noch einmal einer Durchsicht unterzöge. Leider gestatteten mir vielfache Gründe nicht, vor Beginn der Ferien mich dieser Aufgabe zu widmen und sie vor Anfang September zu vollenden. Eben wollte ich das Manuscript der Redaction unseres Archivs zum Druck zusenden, als* ***Unna****'s Lehrbuch der Pathologischen Anatomie der Hautkrankheiten erschien.*

*Hatte ich vorher hin und wieder den Wunsch des Collegen von* ***Marschalkó****, die Arbeit noch zurückzuhalten und durch weitere Untersuchungen die vorhandenen Lücken zu ergänzen, ernstlich in Erwägung gezogen, so glaubte ich jetzt nach Kenntnissnahme des wesentlichen Inhalts des* ***Unna****'schen Buches mit der Publication der* ***Marschalkó****'schen Untersuchungen nicht zögern zu dürfen.*

*Einen der Grundpfeiler des ganzen von* ***Unna*** *so weit angelegten Gebäudes bilden seine Anschauungen über die „Plas-*

*mazellen". Man wird nur wenige der 1200 Seiten des Werkes aufschlagen können, auf denen nicht die „Plasmazelle" als ein wesentliches Element der histologischen Structur geschildert wird.*

*Liegt aber nicht in dieser Thatsache allein schon ein Moment, welches geeignet ist, von vornherein die Bedeutung dieser neu entdeckten — oder soll ich besser sagen, erfundenen — Zellenart herabzumindern? Eine Zellenart, die überall, im Vordergrund der Gewebsformation steht, kann doch unmöglich eine specifische Bedeutung für einen Krankheitsprocess oder eine Gruppe von solchen haben.*

*„Und doch galt es grade hier — um der Confusion, welche durch den Gebrauch des Wortes „Rundzellen" und „embryonalen Zellen" entstand, entgegenzutreten — Rath zu schaffen", und dieses, meint* **Unna**, *ist erreicht worden durch seine specifischen Färbungsmethoden des Protoplasma zu desen wesentlichsten Errungenschaften die Auffindung der „Plasmazelle" zählt.*

*Wenn aber so ziemlich Alles, was wir früher „entzündliche Infiltration" nannten, „Plasmom" nach der neuen Nomenclatur ist, wo steckt da der enorme, so stark betonte Fortschritt?*

*Es ist aber ausserdem nicht richtig, dass* **Unna**'*s „Plasmazellenfärbung" eine specifische Bedeutung besitzt; sie färbt (wie unzählige andere und längst bekannte Methoden) zwar das Zell-Protoplasma besser, als die meist verwendeten Kernfärbungsmethoden, aber das Protoplasma der verschiedensten Zellen, und sie ist daher nicht beweisend für die Anwesenheit einer Zellenart.*

*Die Deutung aber, die Unna dieser — seiner Auffassung nach einheitlichen — Zellenart hat zu Theil werden lassen, dass die Plasmazellen Abkömmlinge der fixen Bindegewebs-Zellen seien, ist eine reine Hypothese, hingestellt ohne auch nur den Versuch eines Beweises, aufrecht erhalten trotz des Widerspruchs anderer Untersucher, ohne die geringste Bemühung, diese Zweifel zu widerlegen; und diese Hypothese sehen wir nun in dem neuen Werke als eine der wesentlichsten Grundlagen einer neuen Hautpathologie figuriren.*

*College von* **Marschalkó** *hat in seiner Arbeit der* **Unna**'*schen Anschauung eine andere entgegenstellt: die von der Lymphocyten-Natur der „Plasma"zellen, welche letztere er auch nicht in*

*dem Chaos aller Methylenblau-Reaction gebenden Zellen hat untergehen lassen. Ob und wie weit es ihm gelungen ist, seine Anschauung thatsächlich zu begründen, werden die Leser seiner Arbeit selbst beurtheilen. Sicherlich aber wird ihm das Zeugniss, dass er versucht hat, in möglichster Objectivität die schwebende Streitfrage lösen zu helfen, nicht versagt werden können, und sicherlich wird jeder es richtiger finden, Hypothesen und nicht entschiedene Probleme im Rahmen einer wissenschaftlichen Archiv-Arbeit, als in dem eines Lehrbuchs zu behandeln!*

*Durch einige Anmerkungen, welche durch Cursivschrift kenntlich gemacht sind, habe ich den im Unna'schen Buch niedergelegten Anschauungen noch besonders Rechnung getragen.*

*A. Neisser.*

Als ich im Winter 1891 nach Breslau kam, um an dem klinischen Institute des Herrn Prof. Neisser zu arbeiten, machte mir derselbe den Vorschlag, eine mikroskopische Untersuchung anzustellen über die Histogenese der syphilitischen Neubildungen mit besonderer Berücksichtigung der Frage: „Sind die am Aufbau dieser Neoplasmen betheiligten Zellen entsprechend der alten Virchow'schen Lehre Abkömmlinge der fixen Bindegewebszellen, oder sind sie emigrirte Leukocyten?“

Sehr bald, schon im Verlaufe der ersten Untersuchungen, stellte sich heraus, dass wir unsere specielle Aufgabe von der generellen Frage, welche Zellkategorien sich an den entzündlichen Zellgewebs-Infiltraten und Neubildungen überhaupt, und in welchem Masse sie sich betheiligen, nicht würden trennen können.

Der ungeheuren Schwierigkeiten in der Bearbeitung dieses Problems waren wir uns wohl bewusst; haben doch in den letzten Jahren die bedeutendsten Pathologen allerorts versucht, in dieses wesentlich seit Cohnheim's Entzündungsarbeiten aufgetauchte Problem Klarheit zu bringen.

Ich müsste zunächst nun den jetzigen Stand der „Entzündungsfrage“ schildern.

Aber es würde zu weit führen — für die Leser dieser Zeitschrift ist es auch sicherlich überflüssig — die ganze Literatur dieses Capitels hier aufzurollen. Es genügt diesbezüglich auf Ziegler's,[1]) Arnold's,[2]) Eberth's[6]) ausgezeichnete Arbeiten, an die ich mich bei der folgenden kurzen Darstellung auch wesentlich halten werde, hinzuweisen.

Unsere specielle Frage bezieht sich auf die Zellen, die sich wesentlich bei denjenigen entzündlichen Processen finden, welche nicht zur Eiterung und Einschmelzung führen, sondern in progressiver Entwicklung die Regeneration bindegewebiger Defecte besorgen oder die chronischen Geschwulst- und Infiltrat-Bildungen im Bindegewebe herstellen, sei es, dass es sich um die sogen. infectiösen Granulationsgeschwülste selbst handelt oder um die Zellinfiltrationen in der Nachbarschaft sonstiger Neubildungen (Epitheliome etc.) oder um die chronischen Infiltrate bei entzündlichen, mehr oder weniger specifischen Processen (Ekzem, Gonorrhoe, Favus etc.).

Die Anschauung über diese Zellen und ihre Herkunft hat im Laufe der Jahre mannigfach gewechselt.

So lange die Fähigkeit gewisser zelliger Elemente zu wandern und speciell die Emigrationsfähigkeit der Leukocyten nicht bekannt war, glaubte man naturgemäss, dass die in den entzündeten Geweben gefundenen Zellen Abkömmlinge nur der an Ort und Stelle schon vorhandenen Gewebszellen seien; diese Ansicht vertrat Virchow in seiner Cellularpathologie.

Im Jahre 1863 wies Recklinghausen nach, dass gewisse Zellen Contractilität und wohl auch die Fähigkeit zu wandern besitzen, und 1867 machte Cohnheim seine epochemachende Entdeckung, dass es bei der Entzündung zu einer massenhaften Auswanderung der Leukocyten kommt.

Darnach konnte es kaum mehr einem Zweifel unterliegen, dass ein grosser Theil der Entzündungsproducte, wenigstens die Masse der kleinen Zellen, die sich sehr kurze Zeit (schon in den ersten Stunden) nach der ersten Einwirkung des entzündungserregenden Agens im Entzündungsbezirk vorfinden, aus den Blutgefässen ausgewanderte Leukocyten sein müssten.

Aber statt beide Möglichkeiten in Betracht zu ziehen, dass neben den Leukocyten auch Abkömmlinge der fixen Zellen in der zelligen Einlagerung sich befinden könnten, vernachlässigte man jetzt vielfach die Proliferation der Bindegewebszellen vollkommen und schrieb auch die gesammte entzündliche Gewebsproduction den Leukocyten zu. Die Thatsache, dass auch Gewebszellen resp. deren Abkömmlingen eine Wanderfähigkeit zukommt, war noch nicht bekannt. Natürlich nahm man in Folge dessen an, dass das Proliferationsgewebe an solchen Stellen, zu welchen die zelligen Elemente nur durch Wanderung gelangen konnten, von den Leukocyten abstamme, und dass demgemäss den Leukocyten die Fähigkeit, sich weiter zu entwickeln und neues Gewebe zu produciren, zukomme.

So erklärte Ziegler in der Mitte der 70er Jahre auf Grund seiner berühmten Glaskammer-Versuche, dass ein Theil der aus dem Blute stammenden Leukocyten — und zwar die mononucleären — die Fähigkeit besässe, neues Gewebe und zwar Bindegewebe zu produciren. Er nannte diese Zellen Fibroblasten. Von einer principiellen Sonderung der Leukocyten in verschiedene Gruppen, und davon, welche Bedeutung den verschiedenen Formen zukomme, war noch kaum die Rede.

Complicirter wurde die Frage, als man feststellte, dass ausser den Leukocyten auch den jungen Abkömmlingen der Bindegewebszellen die Fähigkeit zu wandern zukomme, dass es Wanderzellen gäbe, welche man als histiogene den hämatogenen gegenüberstellte.

Es folgte nun eine Fülle von hervorragenden und wichtigen Arbeiten aus den Laboratorien Ziegler's, Baumgarten's, Marchand's, Grawitz's u. A., in denen man versuchte, in den verschiedenen Phasen des entzündlichen, meist experimentell erzeugten Processes die Rolle der emigrirten Leukocyten einerseits, der fixen, sich theilenden, wie der wandernden Bindegewebszellen andererseits, festzustellen, und so kam man schliesslich zu der Anschauung, dass an dem Aufbau des entzündlichen Gewebes sich **nur** die Abkömmlinge der Gewebszellen activ betheiligen, die Leukocyten aber nur eine vorübergehende passive, keine producirende Rolle spielen.

Diese Ansicht vertrat neben Ziegler[3]) auf dem X. internat. med. Congress Marchand,[4]) Reinke,[5]) Eberth,[6]) Bardenheuer,[7]) Baumgarten[8]) u. s. w., und auch Weigert, der übrigens unseres Wissens nie einseitig die Leukocytentheorie gegenüber der Virchow'schen Lehre acceptirt hatte.

Ich muss aber schon hier darauf hinweisen, dass ein Theil dieser Autoren die Möglichkeit einer Weiterentwicklung gewisser Leukocyten — der mononucleären — nicht ohne weiteres in Abrede stellt. Nur Baumgarten[8]) sprach sich entschieden dafür aus, dass die typischen Lymphocyten die Proliferationsfähigkeit gänzlich und definitiv eingebüsst haben.

Dagegen erwähnt Ziegler,[10]) dass er zwar den Beweis für die Weiterentwicklung der Leukocyten für nicht erbracht halte, dass aber das Gegentheil ebensowenig erwiesen sei, dass also eine Betheiligung gewisser mononucleärer Leukocyten an der Bildung von Narbengewebe nicht absolut sicher auszuschliessen sei.

Besonders ist es Nikiforoff, auf dessen Arbeit sich Ziegler bezieht. Er sagt:[11]) „Sichere Anhaltspunkte für die Annahme einer Weiterentwicklung eines Theils der mononucleären Formen der emigrirten Leukocyten habe ich nicht finden können, kann allerdings auch nicht sicher ausschliessen, dass aus den Blutgefässen stammende Zellen sich weiter entwickeln und zu epithelioiden Zellen und Fibroblasten sich umgestalten," und trotzdem drückt er sich in seiner Schlussfolgerung bestimmt dahin aus, dass an der Gewebsneubildung von dem Exsudat weder die Leukocyten noch die rothen Blutkörperchen und das Fibrin sich activ betheiligen, „es wird letztere ausschliesslich von den wuchernden Gewebszellen besorgt."[12]) Auch Ribbert[13]) will den einkernigen Leukocyten die Fähigkeit weiterer Entwicklung nicht vollkommen absprechen.

Es sei mir gestattet, an dieser Stelle aus Prof. Neisser's gelegentlichen Vorlesungen dasjenige anzuführen, was für die in Rede stehende Frage mir von Interesse scheint. Er sagt:

I. Es ist erstens nothwendig, die verschiedenen Leukocythen-Arten jede gesondert für sich zu betrachten. Es genügt nicht, nur die polynucleären und die mononucleären Leukocyten im Allgemeinen einander gegenüber zu

stellen, sondern man muss — was bisher fast gar nicht geschehen ist und auch nicht geschehen konnte, da die diesbezüglichen Arbeiten erst neueren Datums sind — auch die einzelnen Arten der mononucleären Formen scharf von einander absondern.

Diese Verhältnisse werde ich später bei meinen Untersuchungen ausführlich berühren.

II. Was die Bindegewebszellen anbetrifft, so ist ihre Betheiligung erwiesen bei allen regenerativen Processen zum Ersatz eines auf irgend welche Weise entstandenen Defectes, ferner bei den bleibenden Bindegewebsneubildungen, wie sie z. B. bei den Abkapselungs-Vorgängen um Fremdkörper, um verschwindende Neubildungen herum und an deren Stelle u. s. w. sich entwickeln. — Ich verweise hier auf die zusammenfassende Darstellung dieser pathologischen Gewebsneubildungen, welche Ziegler [1]) in Virchow's Festschrift gegeben hat. Der Schöpfer der Ansicht, dass alle — auch die bindegewebigen — pathologischen Gewebswucherungen nicht die Folgen eines „Reizes", sondern nur Aeusserungen eines reparativen Processes zum Ersatz von Defecten, nach Wegfallen von Wachsthumshindernissen u. s. w. seien, ist Weigert. [9])

III. Gesondert von diesen zu Bindegewebs-Neubildung führenden Vorgängen sind zu betrachten die Zellinfiltrationen, die zwar im Bindegewebe sich abspielen, gewiss auch stets mit irgend einer Alteration der Bindegewebszellen einhergehen, bei denen aber die Frage, ob die neu auftretenden Zellen aus den Bindegewebszellen sich entwickeln oder aus dem Blute stammen, offen ist.

A priori sind beide Ursprungs-Möglichkeiten: von den Bindegewebszellen und von den Leukocyten, denkbar. Denn

*a)* Entwicklungsgeschichtlich sind beide Zellarten, Leukocyten und Bindegewebszellen verwandt, da sie beide mesodermalen Ursprungs sind.

Auch die von Metschnikoff in seinen Studien über die „vergleichende Pathologie der Entzündung" [16]) zusammengefassten Beobachtungen deuten auf die nahe Verwandtschaft der bei den höheren Thieren getrennten Zellkategorien hin. M. weist nach, dass die Rolle, welche bei den höheren

Thieren die aus dem Blut ausgewanderten Leukocyten spielen, bei sämmtlichen ein Mesoderm aufweisenden Wirbellosen von den Mesodermzellen übernommen wird, indem letztere nach Verletzungen oder Einführung von Fremdkörpern (als Phagocyten) sich an dem betreffenden Orte ansammeln, die Fremdkörper auffressen oder einfach umgeben. Von Diapedese ist bei diesen Thieren keine Rede, denn die Reaction durch Ansammlung beweglicher (Bindegewebs-) Zellen erfolgt sowohl bei den Thieren, die noch gar kein Blut resp. keine Leukocyten besitzen, wie bei denjenigen, bei denen die Leukocyten in einem lacunären Gefässsystem circuliren.

Aber auch bei Wirbelthieren behauptet Metschnikoff einen ganz analogen Ablauf der entzündlichen Reaction ohne Diapedese. „Bei jungen Triton- und Axelotl-Larven, welche grosse Gefässe nur in ihrem Schwanze, dagegen keine oder nur wenig Gefässstämme in ihren Flossen aufweisen, erfolgt die phagocytäre (wir würden sagen: entzündliche) Reaction auf Verletzungen ausschliesslich durch die Ansammlung der wandernden Bindegewebszellen um die lädirte Stelle". (Vergl. pag. 12 der citirten Abhandlung).

Total ändert sich aber das Bild, wenn man ältere Larven von geschwänzten Amphibien oder Kaulquappen untersucht. Bei diesen stellt sich auf Entzündungs-Ursachen eine richtige Diapedese weisser Blutkörperchen ein. Die Leukocyten, einmal ausgewandert, begeben sich an den Ort der Verletzung und bilden das Exsudat, während an den fixen Zellen eine mehr oder weniger active Vermehrung sich nicht constatiren lässt, und „ein ansehnlicher Theil dieser Entzündungs-Leukocyten verwandelt sich in fixe Bindegewebszellen, was man leicht verfolgen kann".

Dies Metschnikoff's — freilich vereinzelt dastehende — Anschauung, gewonnen aber aus vergleichend-anatomischen Untersuchungen, die in der That eine grössere Beachtung zur Lösung des „Entzündungs"-Problems verdienen, als ihnen bisher zu Theil geworden ist.

*b)* Morphologisch ist es nicht gelungen, die mononucleären Leukocyten zu trennen von den jungen wandernden Bindegewebszellen.

*c)* Die Thatsache, dass bei den infectiösen Granulationsgeschwülsten (z. B. der Tuberculose) sehr lange Zeit die Bildung fasrigen Bindegewebes ausbleibt und es so lange bei zelligen, mehr oder weniger schnell zu Grunde gehenden Zell-Neoformationen bleibt, bis dieses zu Grunde gehend von der Peripherie her abgekapselt wird — diese Thatsache kann ebenso als Unfähigkeit der Leukocyten zur Bindegewebsbildung gedeutet werden (die erst dann von den peripheren fixen Zellen aus beginnt, wenn das centrale Leukocyten-Granulom zu einem abgestorbenen Fremdkörper umgewandelt ist) wie als Folge der Virus-Einwirkung auf die Leukocyten, die zwar an und für sich die Umwandlungsfähigkeit in Bindegewebszellen besitzen, aber so lange diese Weiterentwicklung nicht vollziehen, als sie durch necrotisirende Einwirkung der Bacillen daran gehindert werden.

Wir müssen uns aber gerade bei den eben als Beispiel herangezogenen „Granulationsgeschwülsten“ von vornherein darüber einigen, was wir denn darunter verstehen sollen?

Klinisch sehen wir den leprösen oder lupösen Tumor (z. B. am Ohrläppchen) als eine grosse Geschwulst vor uns. Pathologisch-anatomisch aber und histogenetisch werden wir scharf unterscheiden müssen zwischen der eigentlichen leprösen oder tuberculösen Neubildung, dem Miliartuberkel und dem, an Mächtigkeit vielleicht überwiegenden, im klinischen Bilde also den Hauptfactor spielenden „entzündlichen Infiltrat“, dem eine specifische Bedeutung aber nicht zukommt.

So leicht diese Differenzirung der beiden Geschwulst-Antheile bei den tuberculösen Processen ist, so schwer ist sie z. B. bei den syphilitischen. — Jedenfalls wird man für jeden Antheil gesondert die Herkunft der zelligen Elemente untersuchen müssen.

Keinesfalls wird man bei all diesen Untersuchungen vergessen dürfen, dass die Bindegewebszelle eine specifische Zelle mit einem typischen Entwicklungsproduct, dem Bindegewebe, ist.

Freilich kann man sich andrerseits auch vorstellen, dass bei allen diesen pathologischen Processen das normale Endent-

wicklungsstadium von den Bindegewebszellen, obgleich sie von Anfang an betheiligt sind, nur deshalb nicht erreicht werde, weil und solange die Krankheitsursache weiter wirke, und dass die definitive Heilung, die echte Bindegewebsproduction dann sich einstelle, wenn die Krankheitsursache (Syphilisgift, Tuberkelbacillen) nicht mehr hinderlich, degenerirend, im Wege stehe.

Neisser weist, wie ich glaube mit Recht, auf die Analogie der Bindegewebs- und der Knochenzellen hin. Knochenneoformation stammt stets nur von der specifischen Knochenzelle her und ist scharf zu trennen von allen acuten wie chronischen am Knochen sich abspielenden Entzündungsprocessen. Eine gummöse Periostitis oder besser gesagt ein periostales Gumma z. B. hat nach Neisser's Argumentation ebensowenig etwas mit den specifischen knochenbildenden Zellen zu thun, wie ein im fasrigen Bindegewebe sich entwickelndes Gumma. Erst die bindegewebige Abkapslungsmembran ist ein Product der Bindegewebszellen, wie die Periostose ein Product der Knochenzellen.

IV. Sicherlich aber eine Gruppe für sich sind alle als „echte Geschwülste" abzusondernden, von den Bindegewebszellen herstammenden Gebilde, mögen sie als benigne „Naevi" oder als maligne „Sarcome" auftreten.

Entzündliche Processe können sich zu diesen Geschwulstprocessen natürlich hinzugesellen, aber differential-diagnostische Schwierigkeiten über die Herkunft der Zellen ergeben sich nur bei einer hieher gehörigen Tumorart (Mycosis fungoides), weil im klinischen wie im pathologisch-anatomischen Bilde die „Entzündung" eine ziemlich weitgehende Bedeutung hat.

Doch will Prof. Neisser aus all den angeführten Erwägungen keinen positiven sicheren Schluss ziehen. Aber das ist unseres Erachtens sicher, dass man sich viel vorsichtiger, als es meist geschieht, ausdrücken muss bezüglich der Herkunft jener einkernigen jungen Wanderzellen, welche wesentlich das Material zur zelligen Neubildung liefern; man muss sagen, dass es zum mindesten **ebenso möglich** ist, dass sie hämatogene, als dass sie histiogene Zellen sind. —

Uebrigens unterstützt die Literatur der jüngsten Zeit diese Anschauung in sehr wirksamer Weise.

Das Hauptargument der Anhänger der Nichtbetheiligung der Leukocyten an der Gewebsneubildung war lange Zeit der Mangel einer mitotischen Kerntheilung bei den Leukocyten. In der letzten Zeit aber hat doch eine ganze Anzahl Forscher bei echten Leukocyten mitotische Kerntheilung beobachtet; namentlich sind Deckhuyzen's, Peremeschko's, Kultschinsky's, Sprouk's, Gulland's, Metschnikoff-Muskatblüth's und Flemming's Arbeiten [14]) für diese Thatsache eingetreten, während Löwit und Eberth zu ganz entgegengesetzten Resultaten gelangten. Löwit nimmt eine Vermehrung der weissen Blutkörperchen nur durch amitotische Theilung an, und ebenso konnte Eberth niemals eine Mitose der Leukocyten constatiren. Ganz klargestellt ist also diese Frage noch nicht. Zum mindesten wird man, selbst wenn man die negativen Resultate Eberth's auf Versuchszufälligkeiten u. s. w. schiebt, den positiven Funden eine besonders grosse Bedeutung für die Erklärung der Zellenansammlung in entzündlichen Infiltraten nicht beimessen können.

Wichtiger ist es, dass in der jüngsten Zeit Männer wie Arnold [15]) wieder die Ansicht, dass die Leukocyten sich in progressivem Sinne weiter entwickeln, ja sogar in Bindegewebszellen umwandeln können, vertreten.

Arnold kam zur Ueberzeugung, dass es weder structurelle, noch tinctorielle Merkmale gibt, mit deren Hilfe man die histiogenen Wanderzellen von den hämatogenen unterscheiden könnte. Er unternahm deshalb abermals Versuche mit Einführung von Fremdkörpern, und zwar beim Frosche, da einerseits die Wanderzellen der Kaltblüter sich dauerhafter und widerstandsfähiger erweisen, andererseits langsamer als bei den Warmblütern Proliferationserscheinungen der fixen Zellen auftreten, nicht schon 30—36 Stunden, sondern erst 3—4 Tage nach der Einleitung des Versuchs). Freilich sind die Befunde bei Kaltblütern nur mit Einschränkungen für die Beurtheilung der analogen Vorgänge bei Warmblütern zu verwerthen.

Die Resultate dieser Untersuchungen schildert Arnold folgendermassen: Zu einer Zeit, in welcher eine Betheiligung des fixen Gewebes bezw. histiogener Wanderzellen ausgeschlossen

ist, treten bereits einkernige, mehrkernige und vielkernige Zellen, also sehr verschiedene Zellformen auf, welche somit nur hämatogener Herkunft sein können. „Während die einen Zellen degenerativ zu Grunde gehen, wandeln sich die anderen in epithelioide Zellen, Riesenzellen, spindelförmige und verästigte Zellen auch dann um, wenn es sich der ganzen Anordnung der Versuche nach nur um hämatogene Wanderzellen handeln kann." Natürlich will Arnold deswegen keinesfalls die Rolle der fixen Gewebs- und der histiogenen Wanderzellen bei den entzündlichen Vorgängen und bei der Bildung des Granulationsgewebes unterschätzen. Aber jedenfalls folgert Arnold (l. c. p. 523), dass die Zellen mit polymorphen Kernen eventuell auch einer fortschreitenden Entwicklung fähig sind und (p. 528) dass „wir nicht mehr berechtigt sind, wie dies bisher üblich war, eine jede Zelle, welche abgelöst vom Mutterboden oder in einiger Entfernung von der Zone des proliferirenden Gewebes getroffen wird, wenn sie nur einen entwickelteren Zellkörper von rundlicher oder länglicher Gestalt und einen bläschenförmigen Kern besitzt, als wandernden Abkömmling des fixen Gewebes, als „histiogene Wanderzelle" anzusprechen und dieser ausschliesslich die Fähigkeit einer fortschreitenden Umwandlung zuzuerkennen". Die Möglichkeit, dass dieselben vielleicht nur provisorische und transitorische Bestandtheile der Granulationsgewebe abgeben, welche später durch continuirlich hereinwachsende, jedenfalls bleibende Fibroblasten ersetzt werden, gibt Arnold zu.

Die meisten Arbeiten jedoch, die eine Weiterentwicklung der Leukocyten betonen, sind französischen Ursprungs. Obenan unter den Autoren steht Metschnikoff, der in seinen letzten Arbeiten [16]) sich ganz entschieden auf den Standpunkt stellt, dass die Leukocyten nicht nur einer Weiterentwicklung fähig sind, sondern dass sie sich direct zu fixen Zellen umzugestalten vermögen.

Er machte, wie bereits oben erwähnt, seine Studien an lebenden Objecten, nämlich an curarisirten älteren Larven geschwänzter Amphibien oder Kaulquappen, die nach ihm in jeder Beziehung dem Froschmesenterium oder der Froschzunge

vorzuziehen sind. Er setzte an den Flossen der Thiere eine Verletzung (Lapis, Karminnadel etc.) und konnte ungestört die entzündliche Reaction längere Zeit — eventuell, da die Amphibienlarven mehrere Male curarisirt werden können, mehrere Wochen oder sogar monatelang — beobachten.

Bald nach der Verletzung beginnt die Emigration der Leukocyten mit nur wenigen Ausnahmen gegen den Ort der Verletzung; die fixen Zellen erleiden eine hydropische Metamorphose, in einigen Stunden jedoch kehren sie zur Norm wieder zurück, weder eine active Vermehrung, noch eine Betheiligung an der Bildung des Exsudates lässt sich an ihnen constatiren, das letztere besteht ausschliesslich aus emigrirten Leukocyten und diese beginnen an der verletzten Stelle sofort ihre phagocytäre Thätigkeit. Ein kleiner Theil der Leukocyten geht dann in die Lymphgefässe über, eine Anzahl gelangt in die Epidermis, die grösste Mehrzahl bleibt aber an Ort und Stelle stehen, mehrere Zellen, die sehr vollgefressen sind, gehen zu Grunde und werden von anderen Phagocyten aufgenommen, eine ansehnliche Zahl der Leukocyten verwandelt sich dagegen in ganz typische fixe Bindegewebszellen; dieser Process lässt sich direct verfolgen, und man kann sich überzeugen, dass einige dieser neuen Zellen noch die aufgefressenen Fremdkörper in ihrem Leibe eingeschlossen haben.

Freilich ist Metschnikoff der einzige, der diese Ansicht mit solcher Entschiedenheit ausspricht und vertritt. Er behauptet daher auch, dass die Belege, mit denen andere Autoren ihre gegentheilige Ansicht stützen, nicht stichhaltig sind. Besonders wirft er Ziegler vor, seine ursprüngliche Ansicht über die Betheiligung der einkernigen Leukocyten an der Erzeugung des Granulationsgewebes gänzlich aufgegeben und sich der neu acceptirten Lehre angeschlossen zu haben, obgleich die Arbeit Nikiforoff's, auf welche sich Ziegler berufe, nicht frei von Fehlschlüssen sei. Denn „der Nachweis, dass einige Fibroblasten in nahen Beziehungen zu fixen Bindegewebszellen stehen, schliesse durchaus nicht aus, dass solche Zellen ebenfalls aus mononucleären Leukocyten entstehen können", und „dass die Granulationszellen zu einer Zeit entstehen,

in der die Bindegewebszellen Wucherungserscheinungen aufweisen, spreche ebenfalls durchaus nicht gegen eine Mitbetheiligung der Leukocyten".[17]) Nachdem schliesslich die mitotische Kerntheilung der Leukocyten nach den schon oben citirten Arbeiten von Flemming als eine allgemein angenommene Thatsache gelte — übrigens haben auch Metschnikoff selbst und besonders sein Schüler Muskatblüth solche Mitosen beobachtet; ersterer konnte sogar constatiren, dass solche Zellen nach der mitotischen Theilung wieder zu wandern begannen, — so falle auch das letzte Argument der Gegner der Mitbetheiligung der Leukocyten fort. (Die zu entgegengesetzten Schlüssen gelangende Arbeit Eberth's[6]) konnte Metschnikoff nicht kennen.)

In einer Reihe von Arbeiten von Ranvier [18]) aus der allerletzten Zeit ist ebenfalls die Ansicht vertreten, dass die Leukocyten gewisser Weiterentwicklung fähig sind. Er betont zwar ausdrücklich, dass die Lymphoidzellen sich nicht zu Bindegewebszellen umzugestalten vermögen; aber sie können eine beständigere Form annehmen, indem sie sich zu unbeweglichen verästelten Zellen umwandeln; diese Zellen nennt er „Clasmatocyten"; später können sie unter dem Einfluss einer entzündlichen Irritation in ihre embryonale Form zurückkehren, also wiederum gewöhnliche Lymphoidzellen werden und als solche sich durch directe Theilung vermehren und Eiterkörperchen produciren. Nur auf diese Weise, nicht durch Diapedese allein, sei die kolossale Menge der Eiterkörperchen zu erklären, die bei gewissen Processen binnen sehr kurzer Zeit sich einfinde.

Was speciell die Granulationsgeschwülste anlangt, so war bisher nach Baumgarten's berühmten Arbeiten die Ansicht, dass der Aufbau speciell des Tuberkels ausschliesslich von den fixen Gewebszellen besorgt werde, fast allgemein acceptirt worden, und nach Analogie hatte man auch bei den übrigen chronischen Infectionskrankheiten — nach Baumgarten wenigstens bei der Lepra — in demselben Sinne den fixen Gewebszellen die grösste Rolle für den Aufbau der Granulome zugeschrieben.

Ebenfalls von französischer Seite sind aber in der letzten Zeit über Tuberculose Arbeiten erschienen, die die Rolle der

Leukocyten auf Kosten der fixen Zellen bei der Tuberkelbildung stark in den Vordergrund schieben, ja sogar den Gewebszellen theilweise jede Rolle absprechen.

So erklärt Pawlowsky [19]), dass die epithelioiden Zellen des Tuberkels sowohl aus den fixen Zellen wie auch aus den Leukocyten entstehen können.

Während aber Pawlowsky den fixen Zellen wenigstens eine gewisse Rolle in der Bildung des Tuberkels lässt, geht Borrel in seiner dem Laboratorium Metschnikoff's entstammenden Arbeit [20]) noch weiter. Er erklärt ganz entschieden, dass die fixen Zellen mit der Tuberkelbildung überhaupt gar nichts zu thun haben, die tuberculöse Zelle sei immer eine Lymphzelle, der ganze tuberculöse Process sei ein rein lymphatischer Vorgang. Leider kann ich die sehr interessante Arbeit Borrel's, ohne auf sie näher einzugehen, später nur ganz kurz berühren.

Auf die neue „Intercellularpathologie" von Grawitz [21]) und auf eine ausführliche Besprechung seiner „Schlummerzellen"-Hypothese einzugehen, scheint mir überflüssig. So weit ich sehe, ist diese Streitfrage, die nun auch von subjectiv gewiss unbeeinflusster Seite, nämlich aus dem Virchow'schen Laboratorium, bekämpft worden ist, zu Ungunsten Grawitz's erledigt.

Ich verweise hier auf die von Weigert, [22]) Eberth u. A. gemachten, für mich absolut überzeugenden Ausführungen.

Diese ganze Streitfrage meinte nun Unna zu lösen in einer 1891 erschienenen Arbeit „Über die Plasmazellen, insbesondere bei Lupus" [23]) und zwar durch eine neue Methode zur Färbung des Protoplasmas. Indem er zur Differenzirung und Entfärbung der mit altem rothstichigen Methylenblau überfärbten Schnitte das Kreosol anwandte, entdeckte er im lupösen Gewebe eine eigenthümliche Art von Zellen, „die sich durch stark tingibles, feinkörniges Protoplasma, durch einen oder mehrere theils bläschenförmige, theils stärker tingible Kerne auszeichnen". — Diese Zellen sind nach Unna mit den Waldeyer'schen Plasmazellen identisch und dieselben, die man bisher fälschlich als epithelioide Zellen bezeichnet hat.

„Sie entstehen aus den fixen Bindegewebszellen, und in weiterer Entwicklung gehen sie entweder direct eine eigenthümliche Degeneration — homogene Schwellung — ein und bilden dann kleine und grosse Riesenzellen, oder aber sie können sich früher durch Theilung direct zu Tochterplasmazellen vermehren, die sich von den ursprünglichen Plasmazellen nicht durch die Färbung, sondern nur durch den relativen Schwund des Protoplasmas, welches auf einen feinen Saum um den gleich grossen Kern reducirt ist, und durch die ungleich stärkere Tingibilität der schön runden oder ovalen Kerne unterscheiden und bisher schlechtweg für Wanderzellen galten. Von der Wanderzelle unterscheidet sich die kleine Tochterplasmazelle oft zwar nicht sehr in der Grösse, aber stets durch den Rest stark tingiblen Protoplasmas und durch den schon weniger tingiblen, grossen, runden Kern. Das Endresultat ist also in beiden Fällen dieselbe degenerirte Plasmazelle, nur machen sie im zweiten Falle noch den erwähnten intensiven Proliferationsprocess durch. Sie bilden den Ausgangspunkt jeden Tuberkels und den fast ausschliesslichen Bestandtheil junger Lupusknötchen, doch kommen sie auch in anderen Geweben vor."

Dies ist der wesentlichste Inhalt von Unna's Arbeit.

Dieser ersten Arbeit folgte sehr bald eine zweite von Unna und Vander Speck[24]), die sehr eingehende und weitschweifige Untersuchungen über die Färbung der „Plasmazellen" enthielt, und auf die ich später noch zurückkommen werde.

Aber auch die Kritik liess nicht lange auf sich warten.

Kurz nachher hielt Jadassohn auf dem 3. Congress der deutschen dermatologischen Gesellschaft einen Vortrag,[25]) in welchem er über die Resultate seiner (in der Breslauer dermatologischen Klinik angestellten) Untersuchungen über die Unna'schen Plasmazellen referirte.

Die morphologische und tinctorielle Beschreibung Unnas bestätigt er im Ganzen und Grossen, doch hebt er schon hier hervor, dass dieselben auch durch andere Färbungsmethoden, nämlich Überfärbung mit alkalischer Methylenblau- oder Thioninlösung und vorsichtiges Entfärben mit schwach angesäuertem Wasser vorzüglich darzustellen sind. In anderen wichtigen Punkten aber weicht er von Unna wesentlich ab.

Vor allem leugnet er, dass Unna's Plasmazellen mit den früher als epithelioiden bezeichneten im Lupus identisch sind, da er sehr oft an isolirten Lupusherden die Unna'schen Plasmazellen und die bisher als epithelioide bezeichneten unmittelbar nebeneinander ohne jeden Übergang oder durch typische Leukocyten von einander getrennt sah; an anderen tuberculösen Geweben, wo die Epithelioidzellenformation vorherrscht, gaben diese die Plasmazellen-Reaction Unna's nicht. Also hält er den Beweis nicht für erbracht, dass die bisher als Epithelioidzellen bezeichneten Elemente des Tuberkels aus den Unna'schen Plasmazellen entstehen. — Er kann ferner Unna's Zellen keineswegs mit den Waldeyer'schen Plasmazellen identificiren, da er vor allem bei den Unna'schen Plasmazellen überhaupt keine Körnung sah; in Organen, in denen die Waldeyer'schen Plasmazellen reichlich vorkommen, suchte er mit der charakteristischen Färbungsmethode Unna's vergeblich nach dessen Plasmazellen.

Jadassohn vermisste die Plasmazellen Unna's auch bei ganz charakteristischem Lupusgewebe, und fand sie andererseits in sehr grosser Anzahl bei allen möglichen pathologischen Processen, z. B. um einen gonorrhoisch erkrankten paraurethralen Gang, ebenso in einem präputialen Drüsengang, ferner in mehreren Primäraffecten, trockenen Papeln, in tuberösen Syphiliden, in einem nicht tuberculösen Geschwür, in Carcinomen, ferner, wenn auch nicht in so grosser Menge in spitzen Condylomen, Urethral- und Mastdarmpolypen, Narbenkeloiden, Lupusnarben und Naevis; er vermisste sie ganz bei einem Ulcus molle (worauf ich später noch zurückkomme) und einem acuten Hautabscess. Kurz, er kommt zu dem vorläufigen Schluss, dass bei fast allen entzündlichen Processen eine Ansammlung von Unna's Plasmazellen statt hat, diejenigen ausgenommen, wo ein ganz acuter Eiterungsprocess vorhanden ist.

Was endlich die letzte und wichtigste Frage, ob Unna's Plasmazellen Abkömmlinge der fixen Zellen sind, anbelangt, so hält er den Beweis hiefür nicht für erbracht und deutet darauf hin, dass diese Frage nur auf dem Wege der experimentellen Forschung gelöst werden könne.

So stand die Frage, als ich meine Untersuchungen begann. Mittlerweile aber sind von Unna mehrere diesbezügliche Publicationen erschienen, welche ich aber später von Fall zu Fall besprechen werde. Sie gipfeln darin, dass die „Plasmazellen", in sehr grosser Anzahl vorkommend, einen integrirenden Theil sehr vieler pathologischer Neubildungen, insbesondere der infectiösen Granulations-Geschwülste bilden, und dass sie den Hauptantheil zum Aufbau des einfachen entzündlichen Granulationsgewebes liefern; da Unna es für selbstverständlich hält, dass diese Zellen Abkömmlinge der fixen Bindegewebszellen sind, so folgt daraus, dass man durch seine erwähnte Färbungsmethode im Stande sei, die fixen Bindegewebszellen und deren Abkömmlinge von Leukocyten ganz sicher zu unterscheiden.

Also eine einfache Färbemethode sollte die grosse Eingangs geschilderte Streitfrage, die trotz fleissigsten Bestrebens und trotz so vieler Arbeit der Forscher aller Länder noch heute nicht erledigt war, lösen!

Zwar war durch die Untersuchungen Jadassohn's, der die Haltlosigkeit und das Uebertriebene eines so grossen Theils der Unna'schen Thesen schon nachgewiesen hatte, die Hoffnung, es würde das wesentliche, uns interessirende Problem durch die „Plasmazellen" zu lösen sein, schon sehr herabgestimmt, aber ich wollte bei der Wichtigkeit der Sache nichts unversucht lassen, was zur Entscheidung der Frage: Leukocyt oder Bindegewebszelle? auch nur einen kleinen Schritt vorwärts führen konnte. Den sog. „Plasmazellen" habe ich bei diesen Untersuchungen eine ganz besondere Aufmerksamkeit geschenkt, umsomehr, als ich sehr bald, ebenso wie Jadassohn, zu einer völligen Ablehnung aller von Unna über diese sog. „Plasmazellen" aufgestellten Behauptungen gelangte.

Freilich muss ich fürchten — wenn ich an Unna's neuerdings proclamirte Grundsätze [1]) im literarischen Kampfe denke

[1]) „Dass ich gezwungen sein sollte, andere Arbeiten auf demselben Felde zu citiren" — NB. handelte es sich de facto um eine Arbeit,

— dass meine „Nacharbeit“ auf Unna's eigene Ideen keinen Einfluss haben werde, vielleicht aber nehmen Andere diese meine in den drei vergangenen Wintersemestern 1891, 1892 und 1893 angestellten Untersuchungen, wenn sie auch einen definitiven Abschluss der schwebenden Streitfrage nicht erzielt haben, als einen kleinen Fortschritt in der Auffassung der Bedeutung der entzündlichen Granulationszellen freundlich auf!

Die erste Frage lautet: Ist es wirklich möglich, eine gewisse Zellengruppe, die die in Unna's erster Arbeit bezeichneten morphologischen und tinctoriellen Eigenschaften besitzt von der grossen Reihe anderer zelliger Elemente abzusondern und als eigene Zellenart mit einem besonderen Namen zu bezeichnen?

Diese Frage muss ich nach meinen Untersuchungen entschieden bejahen. Wenn wir Schnitte von Lupus, tuberculösem Gewebe, syphilitischen Primäraffecten, Papeln, ulcus molle etc., überhaupt Granulationsgewebe von chronischen oder auch acuten entzündlichen Processen (in bestimmten Stadien), wo eine Infiltration mit sog. Rundzellen stattfindet, nach der von Unna angegebenen Methode färben, so treten in den Zellmassen, die wir bisher schlechtweg „Rundzelleninfiltration“ nannten, gewisse Zellen deutlich hervor, indem sie sich sowohl durch ihre Grösse und Form, wie auch durch die dunkle Färbung und eigenthümliche Vertheilung ihres Protoplasmas von den sie umgebenden kleineren „Rundzellen“ abheben; sie liegen entweder diffus zerstreut oder in kleineren und grösseren Haufen zwischen denselben eingesprengt, sehr oft auch in kolossaler Menge fast die ganze Infiltration bildend.

Diese Zellen sind die ursprünglich von Unna so genannten Plasmazellen, auf deren tinctorielle und morphologische Eigenschaften wir nun einzugehen haben.

Was zuerst die Tinctionsmethode anbelangt, so muss ich erklären, dass für die in Rede stehenden Zellen die Unna'sche

---

welche alle Behauptungen Unna's als haltlos verwarf — „das muss ich als eine unberechtigte Zumuthung vollkommen von der Hand weisen.“ Dies sind Unna's eigene Worte, die ich, niedriger zu hängen, mir nicht versagen konnte. (S. Berlin. klin. Wochenschr. 1893. 11.)

Färbemethode zwar gut ist, dass sie aber durchaus keine specifische Tinction darstellt in dem Sinne, wie Unna es haben will, da man zur Entfärbung und Differenzirung durchaus nicht Kreosol, oder, wie er später[26]) besonders empfiehlt, Glycerinäther nehmen muss, um eine „Protoplasmafärbung“ zu erzielen. Die Specifität der Tinction besteht nur darin, dass das Protoplasma jener Zellen eine ziemlich starke Affinität zu Methylenblau besitzt, und sich damit entschieden sehr schön färbt. Man kann sogar sagen, dass mit Methylenblau die Differenzirung dieser Zellen leichter gelingt, als mit anderen Farbstoffen, so dass man von einer Art „Methylenblau-Reaction“ sprechen könnte; und dieses Verdienst Unna's, diese specielle Verwerthbarkeit des Methylenblau hervorgehoben zu haben, soll gern betont werden. Dasselbe hat besonders den Vorzug, das Chromatin der Kerne und das Spongioplasma des Protoplasma in sehr elective Weise darzustellen. Ich halte aber die von Unna und Van der Speck in der oben citirten Arbeit, in der sie ihre Erfahrungen über eine Reihe von Entfärbungsmitteln niedergelegt haben, aufgestellte Behauptung, dass diese Zellen bei Alkoholentfärbung sehr schlecht sich differenziren liessen, für durchaus falsch. Schon Jadassohn hat darauf hingewiesen, dass es vollkommen genügt, die mit alkalischem Methylenblau oder Thionin überfärbten Schnitte in schwach angesäuertem Wasser vorsichtig zu entfärben und mit Alkohol zu entwässern, um eine sehr schöne Färbung zu erzielen, und ich stimme ihm diesbezüglich nach meinen Untersuchungen vollkommen bei. Die „Plasmazellen“ zeichnen sich dadurch aus, dass ihr Protoplasma sich mit einigen basischen, also kernfärbenden Farbstoffen auffallend stark färbt und sich langsamer entfärbt. Man hat also nur nöthig, vorsichtig ein ziemlich stark gefärbtes Präparat zu entfärben, um die gewünschte Differenzirung zu erhalten. Ich finde sogar, dass bei der Unna'schen Methode, bei der das Protoplasma der anderen Zellen ebenfalls gefärbt bleibt, sich die Plasmazellen von der Umgebung bei weitem nicht so scharf abheben, wie bei den auf andere Weise angefertigten Präparaten (wovon ich mich auch an einem aus Unna's Laboratorium stammenden Präparate zu überzeugen Gelegenheit hatte).

Unna's Methode besteht in der Färbung von in Alkohol gehärteten Präparaten mit altem, Methylenviolett und Methylenroth haltigem, basischem Methylenblau und Entfärbung in milden entfärbenden Stoffen, unter denen die Glycerinäthermischung und das Styron sich am besten bewährt haben. — Man überfärbt den Schnitt in Methylenblau $^1/_4$ Stunde bis eine Nacht, bringt ihn nach Abspülung mit Wasser für $^1/_4$ Minute in Glycerinäthermischung, spült dann wieder sehr sorgfältig in Wasser ab, entwässert in absolutem Alkohol, hellt in Bergamottöl auf und montirt in Balsam.

Eine zweite Doppelfärbungsmethode ist folgende: Alkoholhärtung, Ueberfärbung der Schnitte in alkalischem Methylenblau (4—6 Stunden), Einlegen in eine spirituöse 1% neutrale Orceinlösung (einige Tropfen hievon auf ein Schälchen mit Alc. abs.) 12 Stunden lang, kurze Abspülung in Alkoh. absol., Einlegen in Bergamottöl und Canadabalsam.

Ich habe bei meinen Untersuchungen ebenfalls meistentheils Alkoholhärtung angewandt, denn ich stimme Unna bei, dass diese zur Untersuchung und Studium seiner Plasmazellen das zweckmässigste ist, wenn sie auch nicht die einzige Methode ist, wie Unna es haben will.[27]) Bei vorheriger Sublimatfixirung sind sie nämlich ebenfalls ganz schön und deutlich darzustellen.

Als Farbstoff nahm ich die Löffler'sche oder Boraxmethylenblaulösung (Borax, M. Bl. aa 1·0 Aq. d. 100·0).[1])

Die entcelloidinisirten Schnitte blieben in der Farblösung $^1/_4$—2 Stunden, kamen dann zur Differenzirung und Entfärbung in sehr schwach angesäuertes Wasser (ungefähr 1 Tropfen Eisessig auf 30—50 Gramm Aq. dest.) etwa 10 Secunden lang; dann

---

[1]) Unna empfiehlt altes rothstichiges Methylenblau, da so die metachromatische Wirkung mehr zur Geltung kommt, und manche Granulationen z. B. die der Ehrlich'schen Mastzellen sich schön kirschroth färben; ich finde es gleich, ob man frische oder alte Methylenblaulösungen nimmt, möchte meinerseits sogar frische Lösungen empfehlen, da man dann beständigere Farblösungen bei der Hand hat. Die metachromatische Wirkung kommt bei allen Methylenblaulösungen zur Geltung, denn selbst ganz frische Lösungen enthalten wenn auch nicht Methylroth, doch immer Methylviolett, und dadurch kommt es z. B., dass die Körnung der Mastzellen auch bei den frischesten Lösungen in stärkerer violettröthlicher Nuance, als die Kerne etc. sich färben.

folgte für kurze Zeit zweimal Alkohol, Xylol und Balsam. Noch einfacher ist die Procedur, die ich in der letzten Zeit öfters angewandt habe, die Schnitte, die in dem Falle höchstens ½ Stunde in der Farblösung bleiben, einfach mit 70% Alkohol zu entfärben und in absolutem Alkohol zu entwässern.

Dass durch diese Färbemethode die „Plasmazellen" ganz vorzüglich sich abheben, haben viele Besucher unseres Laboratoriums, u. A. auch Herr Professor Weigert bestätigen können. Ich legte ihm Serienschnitte vor, die jene Zellen in grosser Anzahl enthielten und die theils nach der oben erwähnten Methode, theils nach Unna's Vorschrift mit Glycerinäther-Entfärbung angefertigt waren. Auch dieser gewiss competente Beurtheiler konnte bezüglich jener Zellen zwischen den verschieden behandelten Präparaten keinerlei Unterschied constatiren.

Bei den unten anzuführenden mikroskopischen Präparaten handelt es sich durchweg um die oben angegebene Färbungsmethode.[1]) Es ist selbstverständlich, dass ich bei wichti-

[1]) Ich will hier ganz kurz einer Färbungsmethode Erwähnung thun, mittelst welcher ich an alkoholgehärteten Geweben die Mitosen ausgezeichnet zur Darstellung brachte. Ich benützte nämlich eine Tanninbeize (25—50% wässerige Tanninlösung) und legte die Schnitte aus Alkohol zunächst in dest. Wasser, dann in die Beize, woselbst sie ½—1 Stunde verblieben; nach gründlichem Abspülen mit Aq. dest. färbte ich sie dann ¼—½ Stunde in Löffler'schem Methylenblau oder in alkalischem Thionin (30 Ccm. conc. wässr. Thioninlösung und 100 Ccm. Kalilauge 1 : 2000). Die auf diese Weise gefärbten Schnitte können dann ziemlich energisch mit Säuren entfärbt werden. Ich benutzte 1—10 Secunden einen 1% Säurealkohol (Salzsäure), dann Alkohol, Xylol, Balsam. Die Kerne bleiben blassblau oder violett, die Mitosen tief dunkelblau oder violett. Ausgezeichnet färben sich mittelst dieser Methode auch Gewebsschnitte, die von in Sublimat, Müller- oder Flemming'scher Flüssigkeit fixirten, also sonst schwer färbbaren Objecten stammen, auch kann man statt Methylenblau oder Thionin andere basische Anilinfarben benutzen. Ich muss hier allerdings bemerken, dass vor Kurzem von Nicolle eine Mittheilung erschien (Annal. de l'inst. Pasteur Tome VI), der behufs Erreichung einer grösseren Säurefestigkeit der Bacillen bei Schnittpräparaten ebenfalls Tanninbeize benützt hat, nur mit dem Unterschiede, dass er der Beize die Färbung vorangehen lässt, und so hat meine Methode die Originalität eingebüsst; ich wollte sie aber trotzdem nicht unerwähnt lassen, da ich sie schon länger als zwei Jahre benützt habe.

gen Präparaten stets meine und Unna's Methode an Parallel-Schnitten verglichen habe.

Ausser Methylenblau habe ich noch eine ganze Reihe anderer Farbstoffe auf ihre Verwendbarkeit für die „Plasmazellen"-Färbung geprüft.

Das Thionin hatte schon Jadassohn als brauchbar empfohlen. Während es aber den Vortheil grösserer Nuancirung der verschiedenen Gewebselemente bietet, hat es den Nachtheil, grössere Vorsicht in der technischen Handhabung zu erfordern.

Methylgrün, Bismarckbraun, Jodgrün, auch Hämatoxylin bieten keine Vortheile, weil die Differenzirung der „Plasmazellen" zwar durch die Structur der Kerne und des Protoplasmas möglich, aber tinctoriell nicht erleichtert wird.

Dagegen scheint mir das Saffranin — namentlich in Anilinöl-Wasser-Lösung — bei schwerer färbbaren Objecten (z. B. nach Sublimatfixirung) sehr empfehlenswerth, weil auch die Nüancen des Roths bei den verschiedenen Zellkategorien verschieden sind. Oft ist auch die absolute Entfärbung der Gewebe, mit Ausnahme der Kerne und Zellgrenzen, ein Vortheil vor dem Methylenblau.

Gehe ich nun zur Morphologie der uns interessirenden Zellen über, so werden die Kerne bei Unna theils als bläschenförmig und hell, theils als stärker tingibel beschrieben. Ich fand, dass die Kerne dieser Zellen sich deshalb stärker tingiren, weil sie ein reiches und charakteristisches Chromatin-Gerüst besitzen, mit 5—8 an der Peripherie sitzenden Chromatinkörnern, welche sich natürlich dunkel färben, und welche besonders bei den grösseren gut entwickelten Zellen sehr deutlich zu sehen sind. Doch spielt die Stärke der Entfärbung dabei eine grosse Rolle.

Wird die Entfärbung nicht vorsichtig genug ausgeführt, sowohl bei unserer, wie besonders bei Kreosol- oder Glycerinäther-Entfärbung, so wird der Kern dieser Zellen ganz entfärbt, das Protoplasma bleibt aber besonders an den Randpartien als eine unregelmässig zusammengeballte Masse noch gefärbt. Man erkennt dann die Kerne als runde oder etwas ovale bläschenförmige Gebilde, die ein, seltener zwei Kernkörperchen besitzen, welche noch immer dunkel gefärbt sind.

Es gehört eine gewisse Uebung dazu, die auf diese Weise gefärbten Zellen als mit den „Plasmazellen“ identische Gebilde zu erkennen. Untersuchen wir aber Serienschnitte, bei denen die Entfärbung verschieden lang ausgeführt wurde, so können wir uns leicht überzeugen, dass das dieselben Zellen sind.

Eine „Plasmazelle“ führt gewöhnlich nur einen Kern. Doch finden sich auch solche mit zwei und drei Kernen, entsprechend der sehr wechselnden Grösse der Zellen selbst. Besonders dort, wo sie — wie das fast ausnahmslos und speciell bei grösseren Haufen der Fall ist — zwischen anderen „Rundzellen“ zerstreut liegen und alle möglichen Uebergänge von den „Rundzellen“ zu den Plasmazellen, die wieder selbst sehr verschiedene Grösse haben, aufweisen, findet man leicht einige, die die anderen an Grösse zwei-, sogar dreifach übertreffen und mehrere Kerne enthalten.

Was die Form dieser „Plasmazellen“ anbelangt, so stimme ich Unna bei, dass sie dort, wo sie frei liegen, gewöhnlich eine runde oder ovale Form besitzen, obzwar manchmal auch in diesem Falle hauptsächlich die grösseren Exemplare eine mehr unregelmässige, polygonale Form zeigen. Dort aber, wo sie in grossen Haufen dicht nebeneinander oder zwischen collagenen Bündeln liegen, nehmen alle Zellen eine mehr kubische, polygonale oder längliche Form an.

Ein besonders wichtiges Merkmal ist es aber — und darauf möchte ich besonders aufmerksam machen — 1. dass der Kern nicht in der Mitte der Zelle, sondern excentrisch und bei den ovalen Zellen in dem einen Pole derselben liegt. Ich fand sehr selten eine wohlentwickelte „Plasmazelle“, in welcher der Kern in der Mitte lag, diese excentrische Lage halte ich daher für ganz besonders charakteristisch. 2. Nicht minder charakteristisch ist die eigenthümliche ungleichmässige Vertheilung des Protoplasmas, derart, dass es, gegen den Rand der Zelle gezogen, die Peripherie stets am stärksten gefärbt erscheinen lässt. In der Mitte des Zellleibes aber entsteht ein heller Hof. Diese ungleichmässige Vertheilung des Protoplasmas kommt schon bei den kleineren „Plasmazellen“ fast regelmässig vor, bei den entwickelteren grösseren Zellen fehlt sie nie.

Abgesehen von dieser Vertheilung besitzt das Protoplasma an und für sich auch keine gleichmässige Structur. Es erscheint in sehr vielen Fällen zusammengeballt, wie zerfetzt, besonders deutlich an Präparaten, die etwas länger entfärbt wurden.

Auf diese eben beschriebenen morphologischen Merkmale lege ich das grösste Gewicht — Unna hat sie merkwürdigerweise nicht beschrieben — ja sogar ein viel grösseres, als auf die tinctoriellen Merkmale. Nicht eine specifische Färbung, sondern die Zusammenballung und die gegen die Peripherie der Zelle gerichtete Anhäufung des Protoplasmas, so dass der Rand der Zelle dunkelgefärbt erscheint, während in der Mitte ein heller Hof entsteht, ferner die an freiliegenden Zellen mehr oder weniger regelmässig rund-ovale Form, der runde, ein charakteristisches Chromatinnetz mit meistens an der Peripherie regelmässig gelagerten, sich dunkel färbenden, groben Chromatinkörnern versehene Kern, dessen fast ausnahmslos excentrische Lage: diese Momente sind es, welche die Diagnose „Plasmazelle“ mit Sicherheit überall auf den ersten Blick ermöglichen.

Diese meine Definition und Auffassung ist deshalb wichtig, weil Unna in seinen späteren Arbeiten von dem, was er ursprünglich als „Plasmazelle“ beschrieben, sich immer mehr entfernt hat, eben weil er schliesslich Alles, was mit Methylenblau einen irgendwie krümlich gefärbten Protoplasmaleib aufwies, als Plasmazellen auffasste und identificirte. Dabei blieb er nicht etwa bei der Verwerthung eines typischen Tinctionsbildes stehen, sondern alle möglichen Modificationen desselben wurden in den Rahmen dieser tinctoriellen Diagnose einbezogen und als Folgen von Atrophie, Zerfall, extracellulärer Lagerung u. s. w. erklärt und ohne Bedenken verwerthet. Und so gelangt Unna, die erste Hypothese durch eine zweite ergänzend, dazu, nicht nur die entzündlichen Infiltrationszellen, sondern auch die Mycosis-fung.-Zellen, die Sarcomzellen (als „atrophische“ Formen) als „Plasmazellen“, d. h. als eine eigene Zellart hinzustellen.

Es ist das eine von Unna schon oft angewandte Methode der Beweisführung. Er findet bei einer Zellart (entzündliche Infiltration) eine ihm charakteristisch *scheinende* Färbung. Der Charakter dieser Zellart, ob Leukocyten oder Bindegewebszellen, ist strittig. Er nimmt ohne weitere Beweise an, dass es Bindegewebszellen seien. Folglich sind alle Zellen, die sich ähnlich — nicht einmal ganz gleich — färben, auch Bindegewebszellen, und wenn die Differenz des tinctoriellen Verhaltens bei verschiedenen Zellgruppen zu gross ist, wird sie durch eine neue Hypothese erklärt.

Wir unsererseits halten die (wesentlich in Rede stehende) Methylenblaufärbung, die *Unna*'sche wie die von uns angewandte, für sehr brauchbar, um *eine* bestimmte Zellart leichter aufzufinden, aber wir *verwerthen* sie nur in Gemeinschaft mit *morphologischen* Eigenschaften.

Man muss die (oben näher erwähnten) morphologischen Eigenschaften sogar in *erster Reihe* in Betracht ziehen, weil sie auch dann zur Diagnose genügen, wenn die Färbereaction keine vollständige gewesen ist, wenn nämlich das Protoplasma dieser Zellen nur schwach oder unvollständig gefärbt erscheint. Ich will aber schon an dieser Stelle bemerken, dass sich das nur auf die gut entwickelten „Plasmazellen" bezieht; jene kleineren Zellen, die von Unna „Tochterplasmazellen" genannt werden und die so gefährlich den „Wanderzellen" ähneln, fallen theilweise unter andere Beurtheilung; von diesen werde ich später ausführlicher sprechen.

Durch die Verwerthung der morphologischen Eigenschaften ist es auch möglich, die „Plasmazellen" nicht nur in Methylenblau-Präparaten, sondern auch in mit anderen Farblösungen behandelten Schnitten, in denen die Plasmazellen sich mehr oder weniger schlecht färben, besonders wenn sie in grösseren Haufen vorkommen, sofort zu erkennen. So habe ich ganz alte Präparate, die mit Hämatoxylin, Vesuvin oder sogar mit Karmin gefärbt waren, in denen die Farbe schon verblasst war, ohne Weiteres gut verwehrten können.

Eine weitere Frage ist: *Sind die Unna'schen Plasmazellen mit den von Waldeyer als Plasmazellen*

bezeichneten Gebilden identisch, wie Unna es behauptet hat?

Ich muss mich ganz Jadassohn anschliessen, dass die beiden Zellarten überhaupt gar nichts mit einander zu thun haben, und dass demgemäss derselbe Name nicht für zwei verschiedene Zellkategorien verwandt werden dürfe. Vor Allem sind, wie bekannt, die Waldeyer'schen Plasmazellen von ihrem Entdecker als „grobkörnig" beschrieben worden; wenn also die Unna'schen Plasmazellen mit ihnen identisch wären, wäre die erste Bedingung, dass sie eine ähnliche Körnung aufweisen müssen. Das ist aber, wie ich auf das Entschiedenste betone, nicht der Fall; bei den Unna'schen sog. Plasmazellen ist von einer präformirten Körnung (wie es z. B. die basophilen und acidophilen Granulationen Ehrlichs sind), auch wenn wir sie mit den besten Systemen betrachten, überhaupt nicht die Rede, mögen dieselben nach Unna's Vorschrift oder nach der von uns erwähnten Methode gefärbt sein; das Protoplasma dieser Zellen zeigt nur eine unregelmässige Zusammenballung, die keineswegs mit präformirten Granulis verglichen werden darf.

Diese Thatsache zu constatiren, erscheint mir umso wichtiger, als Unna ursprünglich ein sehr grosses Gewicht auf diese „Plasmazellen-Körnung" legte bei der Diagnose der verschiedensten Zellen, die er bei den verschiedensten pathologischen Processen entweder direct als seine „Plasmazellen" oder als Abkömmlinge derselben anspricht.

Später hat er das wieder sehr wesentlich modificirt, als Jadassohn ihm einwarf, dass eine eigentliche Körnung dieser Zellen überhaupt nicht zu erkennen sei. Da ist die protoplasmatische Substanz nur noch „unter Umständen unregelmässig verdichtet, also grobkörnig". — Mir scheint diese Art „grobkörnig" in der That sehr wenig das zu sein, was sonst in der Histologie als „körnig" bezeichnet wird.

Ein zweites sachliches Moment, welches gegen die gleichmässige Bezeichnung und demgemäss gegen eine Zusammenwerfung der Waldeyer'schen und der von Unna als Plasmazellen zu bezeichnenden Zellen spricht, ist die Thatsache, dass die Waldeyer'schen Zellen im normalen Gewebe vorkommen, die

Plasmazellen Unnas aber nach seinen eigenen Worten „ein rein pathologisches Gebilde seien, ohne embryonale Analogie".

Das ist zwar auch falsch — denn es kommen Plasmazellen Unnas auch in normalen Geweben und Organen vor, keinesfalls sind es rein pathologische Gebilde — aber für Unna besteht doch einmal diese Thatsache, oder — richtiger — sollte sie bestehen und ihn auf seine Inconsequenz hinweisen.

Schliesslich aber sind die Waldeyer'schen Zellen Bindegewebszellen, während ich hoffe, beweisen zu können, dass die „Plasmazellen" Abkömmlinge der Lymphocyten seien. Zum Mindesten ist der Beweis, dass die Unna'schen Zellen Bindegewebszellen seien, absolut nicht erbracht. Die Benennung, die Unna seinen Zellen beigegeben hat, ist also nur darnach angethan, eine Verwirrung hervorzurufen, und ist womöglich durch eine andere zu ersetzen. Ich bin aber, aufrichtig gestanden, in Verlegenheit, wie man diese Zellen nennen soll, ohne zu neuen Missverständnissen Anlass zu geben. „Infiltrations- oder Granulationszellen" passt nicht, obgleich sie einen Hauptantheil des Granulationsgewebes bilden, weil in demselben auch andere zelligen Elemente vorkommen.

Die Bezeichnung „Krümelzellen" würde mit Bezug auf die eigenartige Structur des Protoplasmas jedenfalls geeigneter sein.

Nun hat aber Unna die Polemik über den Namen: Plasmazelle „für ganz unglücklich" bezeichnet. „Es war nur Waldeyer", so erklärt er mit grosser Emphase, „den ich zu fragen hatte, ob er mit meiner Nomenclatur einverstanden sei".

Ich glaube Unna in der Verehrung Waldeyer's nicht nachzustehen, aber ich kann selbst Waldeyer nicht das Recht zugestehen, zwei verschiedene Zellkategorien mit demselben Namen, selbst wenn er diesen Namen ursprünglich angegeben, zu versehen. Wenn aber auch wirklich die Plasmazellen einen Theil der körnigen Bindegewebszellen-Gruppe darstellten, — nach Unna's Anschauung muss das doch so sein — so darf dieser Theil ebensowenig den Namen der ganzen Zellgruppe tragen, wie — nach Unna's eigenem Ausspruch — die als „Mastzellen" abgesonderte Gruppe.

Und ist Unna so sicher, dass auch heute noch Waldeyer diese Namengebung nicht beanstanden würde? Heute, wo alle Characteristica, die Unna angegeben, beanstandet werden?

Eine dritte Frage ist die: Sind diese Krümelzellen („Plasmazellen") mit denjenigen Elementen identisch, die man bisher als „epithelioide Zellen" bezeichnet hat, wie dies Unna behauptet hat, oder gibt es wenigstens Anhaltspunkte, sie in genetischen Zusammenhang zu einander zu bringen?

Auch hier kann ich mich Jadassohn, der diese Frage bereits eingehend behandelt hat, vollkommen anschliessen, dass die „Plasmazellen" und die als „epithelioid" bezeichneten Zellen ganz grundverschiedene Dinge sind. Sehr leicht kann man sich durch die Untersuchung von Lupusschnitten oder überhaupt tuberculösem Gewebe davon überzeugen. Man findet ganz typische tuberculöse Herde mit typischen Riesenzellen und epithelioiden Zellen, in denen die „Plasmazellen" ganz fehlen. Ferner sind sowohl die morphologischen wie tinctoriellen Verhältnisse beider Zellarten grundverschieden: die epithelioiden Zellen haben einen grossen, blassen, chromatinarmen Kern, ihr Protoplasma ist entweder gar nicht oder nur ganz schwach gefärbt.

Ferner ist die Localisation beider Zellarten ganz entgegengesetzt: Während die „epithelioiden" Zellen die Mitte des Tuberkels einnehmen, liegen die „Plasmazellen" immer um diese herum, und zwar zwischen den Zellen des Leukocytenwalles, welcher die ersteren meistens ganz scharf concentrisch umgibt (und welcher nach Baumgarten und den meisten Autoren aus mononucleären Leukocyten, nach Borrel hauptsächlich aus Lymphocyten, also ebenfalls Leukocyten besteht). Ihre intensive Färbung macht den Contrast zu den blassen Tuberkel-Elementen selbst umso auffallender, als auch zwischen den beiden Zellarten nirgends Uebergänge zu finden sind, die auf irgend einen genetischen Zusammenhang schliessen lassen.

Diese Frage hat übrigens Unna in seinen späteren Arbeiten stets sorgfältig vermieden; als er durch Jadassohn dazu direct provocirt war,[32]) gab er eine ausweichende Antwort

Natürlich hat es Unna an einer Hypothese, welche die merkwürdige Umwandlung der Plasmazelle in die Epithelioid-Zelle erklären sollte, nicht gefehlt. Das Virus der Tuberkelbacillen „homogenisirt" die Plasmazellen. Ich glaube aber nicht, dass dieser durch nichts begründeten Behauptung zu liebe Jemand den von Baumgarten experimentell erbrachten Nachweis, dass die epithelioiden Zellen metamorphosirte Abkömmlinge der fixen Bindegewebszellen seien, wird aufgeben wollen.

Nun will ja aber Unna auch seine Plasmazellen für solche Bindegewebs-Tochterzellen angesehen wissen. Aber — leider — hat er es nur behauptet und nirgends und durch nichts bewiesen oder plausibel gemacht!

Merkwürdiger Weise meint Unna in seiner „Gegenbemerkung" gegen Jadassohn, „dass von den meisten Forschern bisher u. A. auch die Plasmazellen als „epithelioide" beschrieben sind, da man ihre Plasmakörnung nicht wahrnahm." Glaubt Unna wirklich selbst an diese ganz aus der Luft gegriffene Behauptung? Glaubt er wirklich, dass erst seit seiner Plasmazellenarbeit das Methylenblau, speciell in seinen alkalischen Lösungen, in der histologischen Technik gebraucht wird, und hält er es für möglich, dass man diese zwei — übrigens auch bei anderen Färbungen — so auffallend differenten Zellenarten mit einander identificirt hat? Kann Unna auch nur einen einzigen literarischen Beleg dafür bringen?

Ich komme jetzt zur wichtigsten Frage: Was sind diese „Plasmazellen", welchen Elementen verdanken sie ihr Entstehen?

Da, wie ich schon früher bemerkt habe, diese Zellen überall, wo es sich um eine acute oder chronische entzündliche, um eine sogenannte „Rundzellen"-Infiltration handelt, in sehr grosser Anzahl vorkommen, oft sogar den wesentlichsten und ausschliesslichen Antheil des Infiltrationsgewebes ausmachen, so ergibt sich von selbst, dass die Entscheidung der Herkunft dieser „Plasmazellen" von der grössten Wichtigkeit ist nicht nur für die Histogenese der meisten uns speciell interessirenden Hautkrankheiten, sondern für die Entscheidung der so vielfach discutirten und noch immer nicht entschiedenen Streitfrage der

Anatomie überhaupt: Welcher Zellenkategorie gehören die an den entzündlichen Zellgewebsneubildungen sich wesentlich betheiligenden zelligen Elemente an?

Unna hatte sich über diese Frage bereits in seiner ersten Arbeit[33]) ohne weiteres dahin ausgesprochen, dass diese „Plasmazellen" Abkömmlinge der Bindegewebszellen seien.

Die Beweise, mit denen er diese wichtige Aussage stützt, beschränken sich leider nur auf die Behauptung, dass er von den „Plasmazellen" allerlei Übergänge zu den fixen Bindegewebszellen gesehen habe. In seinen späteren Arbeiten stellt er dann dies als eine ganz selbstverständliche Thatsache hin, ohne dafür noch weitere Beweise zu erbringen.

Jadassohn hatte zwar bereits in seiner ersten[34]) Eintheilung betont, dass es richtig wäre, die Bindegewebsnatur der Unna'schen Plasmazellen durch den Nachweis ihrer mitotischen Vermehrung zu erhärten, und hatte selbst hinzugefügt, dass es nicht gelinge, mit Sicherheit eine solche Vermehrung der „Plasmazellen" nachzuweisen. Auch Unna hat dann später[35]) erklärt: „Mitosen finden sich in den Plasmazellen sehr selten," giebt sogar selbst zu, dass diese Befunde nicht einwandsfreie seien, und spricht nun von amitotischer Vermehrung. Aber nichts destoweniger, und obgleich er selbst bemerkt, dass bei der starken Aufhellung des Protoplasmas, die jede sich in Mitose befindende Zelle zeigt, gerade das Characteristicum seiner Plasmazellen, die Methylenblaureaction, schwinde, hält er an der Abstammung der „Plasmazellen" von den fixen Zellen fest.

Wir bestreiten dieselbe.

Einmal wissen wir, dass eine mitotische Theilung auch bei Leukocyten vorkommt, und so wäre ein sicherer Nachweis der mitotischen Theilung der sogenannten Plasmazellen gar kein Beweis für ihre Bindegewebsnatur.

Ferner können wir ebenso wenig wie Jadassohn die von Unna gemachten Befunde von Übergängen zu den fixen Bindegewebszellen bestätigen.

Wir haben auch a priori ein Bedenken gegen die ganze Unna'sche Annahme.

Wenn — dem Ideegang Unna's nach — diese Plasmazellen ein Stadium in der Entwicklungsreihe der Bindegewebszellen darstellen, wie soll man sich vorstellen, dass, wenn diese selbst in ihrer Entwicklung pathologischen Zellen sich theilen und „Tochterzellen" produciren diese letzteren wieder dasselbe Entwicklungs-Zwischenstadium aufweisen? Ist es nicht ferner sehr merkwürdig, dass eine specifische Zelle wie die Bindegewebsszelle bei so verschiedenen entzündlichen Processen, mag die Ursache derselben sein, welche sie wolle stets, in derselben, pathologischen, nicht den normalen Abschluss der Entwicklung erreichenden Form reagirt?

Ich schlug daher den Weg der Thierexperimente ein, um mich über diese wichtige Frage zu orientiren, da ich überzeugt war, wenn überhaupt, einen Erfolg nur auf diese Weise erzielen zu können.

Ich rief, alte, vor Jahren von Prof. Neisser angestellte Versuche wiederholend, bei den Versuchsthieren auf verschiedene Weise eine künstliche Entzündung in den verschiedenen Organen, hauptsächlich in der Leber und im Unterhautzellgewebe hervor, und unterwarf dann die zu den verschiedensten Zeiten nach dem Eingriff entnommenen Objecte einer sorgfältigen mikroskopischen Prüfung.

Diese Versuche und besonders die mikroskopischen Befunde muss ich etwas ausführlicher besprechen; doch werde ich mich bemühen, nur so viel anzuführen, als uns unmittelbar interessirt.

## Versuche an Kaninchen.

Bei den Thieren wurde unter antiseptischen Cautelen die Laparotomie ausgeführt und mittelst Pravaz'scher Spritze 1—2 Tropfen einer concentrirten Carbolsäure in die Lebersubstanz gespritzt. Die Bauchwunde wurde dann zusammengenäht und darauf Jodoformcollodium applicirt.

Die Thiere vertrugen diesen allerdings etwas groben Eingriff verhältnismässig sehr gut und blieben — falls sie nicht im Momente des Einspritzens plötzlich zu Grunde gingen — beliebig lange ganz munter. Sie wurden dann verschie-

dene Zeit nach der Operation getödtet und die Leberstücke vom Aetzungsgebiet theils in Alkohol, theils in Sublimat fixirt. Die Sublimatfixirung wurde besonders deshalb vorgenommen, um Schnitte ausser nach der oben erwähnten Methylenblau-Methode auch nach der Biondi-Heidenhain'schen Methode färben zu können.

## Mikroskopische Befunde.

Thier, welches 24 Stunden nach der Aetzung getödtet war.

An der Injectionsstelle ganz scharf begrenzter grosser nekrotischer Herd, makroskopisch leicht unterscheidbar, da er ganz ungefärbt erscheint und gegen die Mitte grössere Defecte von hinausgefallenen zerbröckelten Gewebstheilen zeigt. Auch unter dem Mikroskop unterscheidet man hier keine Formelemente, höchstens Detrituskörner, deren Masse gegen die Ränder des nekrotischen Herdes bedeutend zunimmt. Neben diesen Detrituskörnern, die tief dunkelblau gefärbt sind, findet man in den Randpartien zahlreiche, theils zerfallene, theils aber noch wohlerhaltene polynucleäre Leukocyten; auch sieht man hier schon die blassen Umrisse der Leberzellen, die in diesen Partien gar nicht gefärbt sind. Noch weiter gegen die Peripherie nimmt die Anzahl der polynucleären Leukocyten bedeutend zu, aber hier sind ihnen andere einkernige zellige Elemente in ziemlich grosser Anzahl beigemengt, die bald einen kleinen runden, etwas stärker gefärbten, bald einen grösseren runden oder mehr ovalen, sehr oft eingekerbten und blass gefärbten Kern aufweisen; sie sind hier im Aetzungsgebiete etwas undeutlich gefärbt, und man sieht ausser den Kernen kein Protoplasma; dennoch muss man annehmen, dass es Leukocyten sind.

Das eigentliche Aetzungsgebiet hat jedoch für uns wenig Interesse. Die für uns wichtigen Vorgänge spielen sich in der Umgebung des nekrotischen Aetzungsherdes ab. Die an diesen Herd angrenzenden Leberzellen sind sehr stark gefärbt und enthalten viel Pigment; je mehr man sich aber von diesem entfernt, desto weniger weichen sie von den normalen Leberzellen ab, und endlich ist an ihnen nichts Abnormes mehr zu sehen.

Die Capillaren zwischen den Leberzellen sind insbesondere in der Nähe des Aetzungsgebietes, aber auch weiter nach aussen sehr stark erweitert und mit Blut überfüllt; sie enthalten nebst rothen Blutkörperchen auch zahlreiche polynucleäre und einkernige Leukocyten, die unten besprochen werden. Auch findet man überall in dem Gewebe um das Aetzungsgebiet herum, aber auch weiter, zahlreiche aus den Gefässen ausgetretene mehrkernige und einkernige Leukocyten, deren Zahl gegen die Ränder des Aetzungsherdes zu stets zunimmt.

Das für uns interessanteste Bild liefern jedoch die grösseren Capillaren und Gefässe und die Gallengänge, die von denselben begleitet sind, und zwar nicht nur in der unmittelbaren Nähe des Aetzungsgebietes, sondern auch weiter gegen die Peripherie, gegen das sonst gesund aussehende Gewebe zu. Schon mit schwacher Vergrösserung fallen dieselben als tief dunkelblau gefärbte Stränge auf und wenn wir sie mit starken Systemen (mit Oelimmersion) betrachten, so finden wir Folgendes:

Die Blutgefässe sind alle erweitert und mit Blut überfüllt. Sie enthalten ausser rothen Blutkörperchen und polynucleären Leukocyten in ziemlich grosser Anzahl kleine, runde, einkernige Zellen. Dieselben haben einen runden, auffallend dunkelblau gefärbten und meistens mit reichem und ganz charakteristischem Chromatin versehenen Kern. Manche derselben sind so stark gefärbt, dass man die feinere Structur des Kernes nicht gut sieht; bei denjenigen aber, die distincter gefärbt sind, sieht man besonders bei Sublimatfixirung, aber auch bei Alkoholhärtung ganz deutlich, dass sie ein in der Mitte gelegenes Kernkörperchen haben. Protoplasma sieht man bei den meisten gar nicht; erst wenn man sie bei enger Blende genau betrachtet, erkennt man einen ganz feinen, schmalen, blassblau gefärbten Protoplasmasaum, der den Kern gewöhnlich nicht ganz, sondern nur von der einen Seite her excentrisch umgibt; diese intravasculären kleinen Zellen kann ich nur für einkernige Leukocyten halten, und zwar für jene Art, die wir nach Ehrlich Lymphocyten nennen.

Diese Zellen haben für uns die allergrösste Bedeutung; ich möchte desshalb besonders auf sie aufmerksam machen, weil bei den bisherigen Arbeiten zwischen den einzelnen Arten der einkernigen Leukocyten gewöhnlich keine scharfen Differenzen gezogen worden sind. Und doch unterscheiden sie sich ganz scharf von den grösseren mononucleären Leukocyten und von allen Uebergangsformen derselben, wie es bei Methylenblaufärbung ganz deutlich zu sehen ist. Denn man sieht besonders in den grösseren Gefässen überall auch grosse mononucleäre Leukocyten und deren Uebergangsformen; diese sind vor Allem viel grösser, haben einen grossen runden oder ovalen, sehr oft eingebuchteten Kern, der viel chromatinärmer ist und sich demzufolge auch nicht so dunkel färbt, und einen deutlichen, ebenfalls schwach gefärbten Protoplasmaleib. Mit einem Wort, die beiden Zellarten unterscheiden sich auf den ersten Blick so genau, dass sie factisch morphologisch nichts anderes Gemeinsames besitzen, als dass sie beide einen Kern haben; man kann sie demzufolge auch gar nicht miteinander verwechseln. Auch kommen die grossen mononucleären Leukocyten viel seltener in unseren Präparaten vor, während die erwähnten Lymphocyten nach den polynucleären Leukocyten am zahlreichsten in den Blutgefässen zu finden sind. Ja man findet Gefässquerschnitte, in denen die ersteren die letzteren an Zahl übertreffen.

Es ist auch sehr auffallend, was man beim Querschnitt mancher Gefässe sehr deutlich sieht, dass diese Lymphocyten sehr oft ganz in der

Peripherie des Gefässlumens gelagert sind, augenscheinlich im Begriffe, auszuwandern, andere scheinen eben die Gefässwand zu passiren; ausserhalb der Gefässe findet sich dann ein kleinzelliges Infiltrat, welches besonders um die grösseren Zellengänge und die sie begleitenden Gefässe besonders an Stellen, die nicht sehr weit vom Aetzungsgebiet fallen, am mächtigsten entwickelt ist und **dieses Infiltrat besteht aus ausgewanderten Lymphocythen.** Denn daran muss ich festhalten: diese Lymphocyten sind so charakteristisch durch ihre kleine, runde, meistens eine bestimmte Kernfigur aufweisende und eigenthümlich lebhaft blau gefärbten Kerne; durch den Umstand, dass man ihr Protoplasma so gut wie gar nicht sieht, dass man sie nicht nur innerhalb der Gefässe, sondern überall, wohin sie gewandert sind, auf den ersten Blick erkennt, und so ist es eine für mich feststehende Thatsache, dass das Infiltrat um die Gefässe herum fast ausschliesslich aus diesen Zellen besteht.

Auch die Epithelbekleidung der Gallengänge ist mit diesen Lymphocyten ziemlich dicht infiltrirt, und hier stechen die dunklen, kleinen, runden Kerne dieser von den blassblau gefärbten Cylinderepithelzellen der Gallenwege deutlich ab. Man sieht auch, dass ein grosser Theil der früher erwähnten Leukocyten, die theils in den Capillaren zwischen den Leberzellen liegen, theils bereits die Gefässe verlassen haben, ebenfalls Lymphocyten sind.

Alle diese Verhältnisse sind zwar auch bei alkoholgehärteten Präparaten ganz deutlich ausgeprägt, doch eignet sich hierzu die Sublimatfixirung noch besser; natürlich müssen die Schnitte ziemlich fein sein.

Man findet schon um diese Zeit überall zwischen diesen Lymphocyten, hauptsächlich aber zwischen den Infiltrationszellen in den grösseren Strängen um die Gefässe und Gallengänge herum sehr zahlreiche ganz charakteristische Plasmazellen, die an sublimatfixirten Präparaten, besser an den alkoholgehärteten Präparaten so deutlich alle die früher erwähnten charakteristischen morphologischen Eigenschaften dieser Zellen zeigen, dass man sie gleich auf den ersten Blick erkennt. Wenn man aber ein derart dunkel gefärbtes Infiltrationsnetz, wo zwischen den Lymphocyten zahlreiche „Plasmazellen“ vorkommen, unter starker Vergrösserung genau betrachtet, so fällt es sogleich auf, dass zwischen den einzelnen grösseren und ganz wohlentwickelten Plasmazellen auch kleinere zu sehen sind, die sich durch denselben runden, dunkelgefärbten Kern und durch einen Saum lebhaft blaugefärbten Protoplasmas, welcher den Kern excentrisch umgibt, auszeichnen; am auffallendsten aber ist, dass sowohl die grösseren als auch die kleineren sog. Plasmazellen ganz dieselbe Kernstructur, dieselbe Chromatinfärbung zeigen, als die um sie liegenden Lymphocyten.

Auch findet man Stellen, wo nur Lymphocyten und „Plasmazellen“ aber keine anderen zelligen Elemente vorhanden sind. Die Vertheilung ist dann so, dass der unmittelbar an die Gefässwand anliegende Theil des Infiltrates fast ausschliesslich aus Lymphocyten besteht; erst in den weiter nach aussen liegenden Zonen finden sich zwischen ihnen zahlreiche kleinere und etwas grössere „Plasmazellen“, bis schliesslich die Peripherie der Infiltrationszone hauptsächlich aus grossen „Plasmazellen“ besteht.

In den Gefässen selbst habe ich bei diesen Präparaten nie mit Sicherheit „Plasmazellen“ gefunden; ebensowenig, während die Epithelbekleidung der Gallengänge bis in die innerste Schicht ganz dicht mit Lymphocyten durchsetzt ist, in den tieferen Schichten des Epithels gegen das Lumen zu. Mitosen findet man in diesen Präparaten so gut wie gar nicht.

Die Biondi-Ehrlich'sche Färbung wurde deshalb hauptsächlich vorgenommen, weil Nikiforoff[11]) behauptet hatte, durch diese Färbung die Kerne der Leukocyten von denjenigen der fixen Zellen oder deren Abkömmlingen unterscheiden zu können, indem bei einem gewissen Grad der Ansäuerung der Farbflüssigkeit die ersteren sich gesättigt grün, die letzteren aber in einer violetten Nuance färben. Ich habe ziemlich viel mit der Biondi-Ehrlich'schen Färbungsmethode experimentirt, und zwar nicht nur an diesen Leberpräparaten, sondern auch an zahlreichen anderen Objecten und bin stets genau den Angaben Nikiforoff's gefolgt.[1]) Wenn ich auch im Ganzen und Grossen seine Befunde bestätigen kann, so muss ich doch erklären, dass ich die Biondi-Ehrlich'sche Reaction allein für nicht ausreichend halte, um Leukocyten von fixen Bindegewebszellen und deren Abkömmlingen sicher zu unterscheiden. Es ist zwar wahr, dass, wenn man den Grad der Ansäuerung richtig trifft, die Leukocytenkerne sich anscheinend alle gesättigt grün färben, während die Kerne der Bindegewebszellen mehr oder weniger violett erscheinen; aber abgesehen davon, dass man diesen richtigen Grad der Ansäuerung sehr schwer trifft, — ist er zu schwach, so haben auch die Kerne der anderen Zellen einen grünlichen Ton, ist er zu stark, so erscheinen auch die meisten — ev. alle — Leukocytenkerne in einer violetten Nüance, — so findet man selbst bei solchen Präparaten, die anscheinend ganz gut gelungen sind, ausser den ganz gesättigt grün und deutlich violett gefärbten Kernen auch solche, bei denen es kaum zu entscheiden ist, ob sie einen grünen oder mehr violetten Kern besitzen. Auch fand ich, dass selbst in demselben Präparate die einzelnen Arten der Leuko-

[1]) Nikiforoff empfiehlt die Biondi-Ehrlich'sche Mischung ungefähr mit der 60—100fachen Menge dest. Wassers zu verdünnen und dann ein Uhrschälchen von dieser Flüssigkeit mit so viel Essigsäure anzusäuern, wie an einer eingetauchten Platinnadel hängen bleibt; in dieser Lösung bleiben die Schnitte ungefähr 24 Stunden; ich ging so vor, machte mir aber gewöhnlich drei Grade von Ansäuerung, indem ich auch eine etwas stärkere und eine etwas schwächere Ansäuerung vorgenommen und die gefärbten Schnitte dann mit einander verglichen habe.

cyten sich etwas verschieden der Farblösung gegenüber verhalten. Am gesättigsten grün waren stets die Kerne der polynucleären Leukocyten gefärbt, dann folgten die der Lymphocyten, und am wenigsten grün waren diejenigen der grossen mononucleären Leukocyten.

Wenn also demzufolge die Biondi-Ehrlich'sche Farbenreaction nach meiner Erfahrung auch nicht ausreicht, für jede beliebige Zelle die Diagnose: Leukocyt oder Bindegewebszelle festzustellen, so glaube ich doch, dass bei einem gewissen Grade der Ansäuerung, wenn die Bindegewebszellen mehr oder weniger violette Kerne zeigen, diejenigen Zellen, deren Kerne sich ganz gesättigt grün färben, doch sicher Leukocyten sind.

Bei unseren Leberpräparaten nun sehen wir, dass bei gut gelungener Biondi'scher Färbung die Kerne der Leberzellen und der Epithelien der Gallengänge ganz deutlich violett, die der Bindegewebszellen schwach violett gefärbt sind, während die Kerne der Leukocyten ganz gesättigt und zwar in der oben erwähnten Abstufung grün gefärbt erscheinen. Auch sieht man, dass eine ganz auffallend grosse Zahl der mehrkernigen oder wenigstens einen vielfach zerklüfteten Kern besitzenden Leukocyten eine eosinophile Körnung [1]) enthält.

Da die sog. Plasmazellen in diesen Präparaten in sehr grosser Anzahl und, wie erwähnt, an besonderen Stellen haufenweise vorkommen, so war es sehr leicht, dieselben bei Serienschnitten, deren einige mit Methylenblau, andere nach Biondi gefärbt waren, auch in den letzteren aufzufinden und hier ihr Verhalten zu studiren. Dieselben haben ein sehr schön dunkel-orange gefärbtes Protoplasma (ohne irgend welche Körnung), welches sich hier ziemlich gleichmässig — nicht so wie bei Methylenblau — färbt, so dass der helle Hof in der Mitte des Zelleibes verschwunden ist; dafür sieht man sehr deutlich den excentrisch gelegenen, schönen, runden Kern, der gerade so aussieht, wie die ringsherum liegenden Lymphocytenkerne, und ebenfalls wie diese ganz gesättigt grün gefärbt ist. Bei manchen Plasmazellen ist der Kern sogar noch tiefer dunkelgrün gefärbt; selbst bei solchen Präparaten, die in einer stärker angesäuerten Biondi-Ehrlich'schen Mischung gefärbt waren (2 Tröpfchen Eisessig auf ein Uhrschälchen der Lösung), wo also der Unterschied zwischen violetten und grünen Kernen nicht mehr so deutlich ist, fand ich die Kerne der sog. Plasmazellen noch immer, ebenso wie die der Lymphocyten, ganz deutlich grün gefärbt.

Bei der Schilderung der anderen mikroskopischen Befunde kann ich mich wesentlich kürzer fassen.

Die Präparate von 48 Stunden und 3 Tagen nach der Aetzung zeigen im Ganzen und Grossen wenig Abweichungen von dem früheren Bilde.

---

[1]) Diese eosinophile Körnung der Kaninchenzellen entspricht bekanntlich der neutrophilen der menschlichen Leukocyten.

Bemerkenswerth ist vor allem, dass sich hauptsächlich um die in der Nähe des Aetzungsgebietes sich befindenden grösseren Gefässe und Gallengänge herum eine beginnende Bindegewebsproliferation eingestellt hat, und zwar hauptsächlich um die äussere Zone der oben näher beschriebenen, die Gefässe und Gallengänge umgebenden entzündlichen Infiltration, also anscheinend von dem perivasculären Bindegewebe ausgehend. Man findet hier nämlich schon bei den Präparaten von 48 Stunden, allerdings noch in sehr spärlicher Anzahl, hie und da eine Mitose und auch junge Bindegewebszellen von meistens schmaler spindelförmiger Gestalt, die das Infiltrat in concentrischen Zügen umgeben. Auch findet man direct an der Grenze des früher erwähnten nekrotischen Herdes eine beginnende Bindegewebswucherung, die höchstwahrscheinlich aus den Endothelien der Capillaren zwischen den Leberzellen ihren Anfang nimmt; besonders stark ist sie aber ausgeprägt an solchen Stellen, wo der Aetzungsherd nahe an die Leberkapsel tritt oder dieselbe sogar erreicht. Hier geht diese Bindegewebswucherung augenscheinlich aus der Kapsel selbst hervor. Dieselbe ist auch an Stellen, die von der Aetzungsstelle etwas entfernt liegen, sehr verdickt und zeigt stark vermehrte zellige Elemente, besonders an jenen Stellen, die in der unmittelbaren Nähe der Aetzungsstelle liegen. Hier sieht man schon überall zahlreiche grosse, junge Bindegewebszellen, die einen grossen runden oder ovalen, ganz auffallend blass gefärbten, mit meistens 2 grossen, ganz deutlich gefärbten Kernkörperchen versehenen Kern und einen, etwas dunklen, aber auch noch ziemlich blass gefärbten spindelförmigen Zelleib besitzen.

Bei den Präparaten von 3 Tagen ist diese Bindegewebsproliferation natürlich noch ausgeprägter.

Sonst zeigen aber beide Präparate bezüglich der Verhältnisse, die uns hier näher interessiren, ungefähr dasselbe Bild wie die Präparate von 24 Stunden; nur hat die Zahl der polynucleären Leukocyten abgenommen, und die Blutgefässe sind vielleicht nicht so stark überfüllt. Die Zahl der mononucleären Leukocyten, und zwar sowohl der grossen einkernigen Leukocyten, als besonders der kleinen Lymphocyten, hat aber zugenommen. Ueberall sieht man zwischen den Leberzellen die charakteristischen dunkelgefärbten und auf den ersten Blick von allen anderen Zellen unterscheidbaren Kerne der Lymphocyten, ferner zwischen den Lymphocyten, hauptsächlich wo sie grössere Haufen um die Gefässe und Gallengänge herum bilden, zahlreiche ganz charakteristische Plasmazellen. Der einzige Unterschied von den Präparaten nach 24 Stunden besteht vielleicht darin, dass mit der Zahl der Lymphocyten auch die der Plasmazellen zugenommen hat, doch könnte ich nicht behaupten, dass das besonders auffallend ist. Ueberall finden sich hier ebenso wie in den früheren Präparaten in den Haufen von Lymphocyten und Plasmazellen, neben den grösseren ganz gut entwickelten, alle früher erwähnten morphologischen Eigenschaften aufweisenden und ganz charakteristisch gefärbten „Plasmazellen“ auch kleinere Gebilde, die ganz sicher dieselben Zellen sind, ganz denselben Kern wie die grösseren Plasmazellen

und die Lymphocyten besitzen; nur ihr Protoplasma ist noch nicht so mächtig entwickelt. Auch hier nehmen die Plasmazellen mehr die peripheren Theile der Infiltration ein etc. etc.

Bei der Biondi-Ehrlich'schen Färbung ganz dieselben Verhältnisse, nur finden sich hier nicht nur absolut (entsprechend der kleineren Zahl der polynucleären Leukocyten), sondern auch relativ viel weniger eosinophile Zellen.

Bei den Präparaten von einem Thiere, welches 4 Tage nach der Carbolätzung getödtet wurde, ist vor allem bemerkenswerth, dass die Zahl der Plasmazellen merklich zugenommen hat, die Zahl der Leukocyten aber und zwar nicht nur die der polynucleären (die schon in den früheren Präparaten viel spärlicher waren), sondern auch der grossen mononucleären Zellen hat entschieden abgenommen; auch die Lymphocyten scheinen in etwas geringerer Menge vorhanden zu sein.

Während nämlich früher das Infiltrat um die Gefässe und Gallengänge hauptsächlich aus Lymphocyten, nur zum kleineren Theile aus Plasmazellen zusammengesetzt war, besteht hier auch schon die unmittelbar den Gefässwänden anliegende Schicht des Infiltrates aus Plasmazellen. Selbst ein Stück Dünndarm, welcher in der Nähe der Carbolätzung gelegen mit der Leber verwachsen, mitgehärtet und geschnitten war, enthält in den Wänden in deren ganzem Umfange eine starke zellige Infiltration, welche fast ausschliesslich aus Plasmazellen und nur wenigen Lymphocyten besteht.

Die früher erwähnte, besonders um den nekrotischen Herd gelegene und von der Leberkapsel ausgehende Bindegewebsproliferation hat bedeutend zugenommen, so dass bereits um den ganzen Herd herum eine Bindegewebskapsel im Entstehen begriffen ist. Mitosen finden sich in etwas grösserer Menge. Bildung zahlreicher ganz charakteristischer Riesenzellen. Auch die Bindegewebsproliferation um die grösseren Gefässe herum hat zugenommen.

Bei Biondi-Ehrlich'scher Färbung dieselben Verhältnisse, wie bei den Thieren von 2 und 3 Tagen.

Bei den Präparaten von einem Thiere, welches nach 7 Tagen getödtet war, sieht man, dass die entzündliche Infiltration sich nur mehr hauptsächlich auf die Stellen um die grösseren Gefässe und Gallenwege beschränkt, die noch immer mit dichten zelligen Massen infiltrirt sind, doch bestehen sie bei diesem Thiere grösseren Theils aus Lymphocyten, die Zahl der sog. Plasmazellen hat hier etwas abgenommen.

Der nekrotische Herd erscheint hier bereits durch starke Bindegewebsneubildung ganz abgekapselt; hauptsächlich der Leberkapsel entsprechend unzählige Riesenzellen.

Aber auch die Bindegewebsneubildung um die grösseren Gefässe und Gallengänge hat hier bedeutend zugenommen, so dass bereits auch die äussere Zone des Infiltrationsrandes, wo früher die meisten Plasmazellen lagen, theilweise durch junges fibrilläres Bindegewebe von zahl-

reichen ganz schmalen spindelförmigen, sich ganz lebhaft färbenden, jungen Bindegewebszellen eingenommen ist.

Bei den in Alkohol gehärteten Präparaten sind die Plasmazellen noch leidlich gefärbt, doch fällt bereits auf, dass ihr Protoplasma nicht mehr so dunkel ist, als früher. Noch deutlicher zeigt sich diese veränderte Farbenreaction bei den in Sublimat fixirten Präparaten; hier ist das Protoplasma der Plasmazellen zwar noch immer deutlich, doch in einer viel helleren Nuance gefärbt, es hat offenbar an Färbbarkeit eingebüsst. Die Kerne sind noch dunkler als früher. Auch findet man Plasmazellen, die statt der runden, ovalen oder mehr kubischen Form eine mehr längliche Gestalt zeigen. Der Zelleib ist entschieden kleiner und auch der Kern strebt der ovalen Gestalt zu; es sind hauptsächlich diese Plasmazellen, die die erwähnte veränderte Farbenreaction zeigen. Zahl der Mitosen vermehrt.

Die Präparate, welche von Thieren stammen, die 14, resp. 18 Tage nach der Operation getödtet waren, bieten gegenüber dem früheren wenig Abweichendes und Bemerkenswerthes, darum sei nur ganz kurz erwähnt, dass das entzündliche Infiltrat um die Gefässe und Gallengänge herum, also Lymphocyten und Plasmazellen, besonders aber die letzteren, noch mehr abgenommen haben. Doch findet man besonders in dem Infiltrate um die grösseren Gefässe und Gallengänge noch zahlreiche Plasmazellen. Einige derselben zeigen nichts Abnormes; die meisten jedoch, und dies sieht man auch hier besser an Sublimatpräparaten, weisen die erwähnte Veränderung auf. Die meisten sind kleiner und haben eine ovale Form, die schon deutlich der Spindelform ähnelt, der Zelleib ist kleiner geworden, das Protoplasma färbt sich nicht mehr so dunkel, der Kern ist in die Länge gezogen, auffallend dunkel gefärbt. Dass diese Zellen trotzdem „Plasmazellen“ oder wenigstens Uebergangsformen derselben sind, erkennt man ganz sicher an dem noch immer deutlich gefärbten Protoplasma, und hauptsächlich an dem immer noch vorhandenen so charakteristischen, ebenfalls in die Länge gezogenen hellen Hof in der Mitte des Zelleibes; ferner sind sie gerade an denselben Stellen zu finden, wo früher grosse Anhäufungen von „Plasmazellen“ waren.

Das junge fibrilläre Bindegewebe mit den zahlreichen ganz schmalen, spindelförmigen jungen Bindegewebszellen hat besonders um die grösseren Gefässe entschieden zugenommen und hat die Zone des früheren Lymphocyten-Infiltrationssaumes sehr eingeengt. Man findet noch hie und da zwischen diesen jungen Bindegewebsfibrillen wie abgekapselt Herde oder einzelne Exemplare von Lymphocyten und Plasmazellen, deren grösster Theil ganz deutlich die oben erwähnten Veränderungen zeigt. Hin und wieder besitzen sie bereits dieselbe Form, wie die umgebenden Bindegewebszellen; doch unterscheiden sie sich von ihnen deutlich durch die mehr abgerundeten, nicht spitzigen Enden des Zellkörpers, durch ihren dunkel gefärbten charakteristischen Kern und durch ihr noch immer gefärbtes Protoplasma, welches in der Mitte bei den meisten noch den charakteristischen hellen Hof zeigt.

Die Präparate vom 24. Tage nach der Operation zeigen ungefähr dasselbe Bild, nur ist es merkwürdig, dass auch jetzt noch zwischen den jungen Bindegewebsbündeln um die Gefässe herum theilweise allein, theilweise mit Lymphocyten gemischt, wohlerhaltene Plasmazellen in nicht geringerer Zahl zu finden sind, als bei den beiden früheren Thieren. Auf diesen Umstand komme ich später noch zurück.

Beim letzten Thier, welches 33 Tage nach der Operation getödtet war, fand ich dagegen kaum noch hie und da eine „Plasmazelle"; auch die Zahl der veränderten „Plasmazellen" hat bedeutend abgenommen, ebenso die der Lymphocyten. Man findet überall um die Gefässe das junge fibrilläre Bindegewebe mit den zahlreichen jungen spindelförmigen Bindegewebszellen und nur ganz vereinzelt zwischen ihnen in den einzelnen Bündeln einzelne Exemplare jener veränderten „Plasmazellen" von ovaler länglicher, manchmal ganz schmaler Form, mit schwach, aber deutlich gefärbtem Protoplasma, welches meistens noch den charakteristischen hellen Hof zeigt, und mit dunkel gefärbten, ovalen Kernen.

Erwähnenswerth ist, dass bei den zur Controlle wiederholten Versuchen das Resultat stets dasselbe war, so weit es sich auf die Art der Zellumwandlung bezog. Dagegen schien uns die Menge der Leukocyten, die nach dem entzündungserregenden Eingriff die Blutbahn verlassen, bei den verschiedenen Thieren, die ganz dieselbe Zeit nach der Operation getödtet waren, eine nicht ganz gleiche zu sein. Während ich z. B. gleich im Anfange meiner Untersuchungen fand, dass die Leberpräparate (24 Stunden nach der Carbolätzung) so colossale Mengen ven eosinophilen Zellen aufwiesen, konnte ich bei 2 anderen Kaninchen, ebenfalls 24 St. nach der Aetzung, nur auffallend wenig eosinophile Zellen in der Leber auffinden, ebenso bei den Thieren, die 2—3 und 4 Tage nach der Aetzung getödtet waren. Das Gleiche gilt auch von den anderen Leukocyten, den poly- wie mononucleären, den Lymphocyten, den „Plasmazellen." Dieselbe entzündungserregende Einwirkung ruft also bei den verschiedenen Thieren nicht ganz denselben Grad der Reaction hervor. Leider habe ich die dem operativen Eingriff an sich gewissganz fernstehenden Ursachen für diese Differenzen: Alter, Gewicht, Ernährung etc. der Versuchsthiere nicht eruirt.

Die gesunde Leber enthielt nie „Plasmazellen".

## Epikrise.

Wir sehen schon 24 Stunden nach der Einwirkung des entzündungserregenden Agens, direct im Aetzungsherde, hauptsächlich aber in der Peripherie desselben, und zwar insbesondere um die grösseren Gefässe — zahlreiche zellige Elemente auftreten, d. h. also zu einer Zeit, in der nach unseren heutigen Kenntnissen eine Proliferation der fixen Bindegewebszellen sich überhaupt nicht oder höchstens nur in so unbedeutendem Masse einstellen kann, dass durch dieselben das Auftauchen der massigen zelligen Elemente absolut nicht zu erklären wäre. Wir schliessen daraus, dass diese Elemente in ihrem allergrössten Theile, ja fast ausschliesslich nur aus der Blutbahn ausgetretene Leukocyten sein können. Das ist die aprioristische Folgerung, welche der objective Befund in vollstem Masse bestätigt.

Natürlich rede ich hier nicht von den polynucleären Leukocyten, über deren Rolle bei der Entzündung die Meinungen wohl aller Forscher zusammengehen. Auch meine Befunde bestätigen, dass die erste und unmittelbarste entzündliche Reaction in dem zahlreichen Austreten dieser Zellen aus der Blutbahn besteht, dass aber ihre Rolle nur eine provisorische ist, da sie bald zu Grunde gehen, wie man das an meinen Präparaten schon nach 24 Stunden sieht; jedenfalls aber vermindert sich ihre Zahl schon vom 2. Tage an ganz bedeutend, bis sie bald darauf ganz vom Schauplatze verschwinden.

Ich rede vielmehr von jenen einkernigen zelligen Elementen, die bereits 24 Stunden nach der entzündlichen Einwirkung besonders in der Umgebung der (in der Nähe des nekrotischen Herdes sich befindenden) Gefässe so zahlreich auftreten und ein dichtes zelliges Infiltrat um dieselben bilden: kleine runde Zellen, die nach meinen Untersuchungen nur mononucleäre Leukocyten, und zwar die sog. Lymphocyten sein können. Auch später bei der Bildung des Granulationsgewebes kommt diesen Zellen eine grosse Bedeutung zu, denn wiederum sind es die Lymphocyten, die fast ausschliesslich das Infiltrat um die Gefässe herum auch in den späteren Stadien bilden.

Diese Annahme ist schon a priori wahrscheinlich. Wir wissen nämlich nach den, allerdings nur für den Menschen geltenden, Untersuchungen von Ehrlich [37]) dass das Mengenverhältniss der einzelnen Leukocytenarten im normalen Blute folgendes ist:

| | | |
|---|---|---|
| Polynucleäre neutrophile Zellen . . . . . | ca. | 70% |
| Lymphocyten . . . . . | „ | 20% |
| Grosse mononucleäre Zellen und deren Uebergangsformen . . . . . | „ | 6—8% |
| und eosinophile Zellen . . . . . | „ | 2—4% |

Also schon der Umstand, dass die Lymphocyten die anderen mononucleären Leukocyten an Zahl circa um's Dreifache übertreffen, deutet darauf hin, dass diesen Zellen eine wichtige Rolle im Haushalt des Organismus zukommt. Ob diese beiden Arten der mononucleären Leukocyten, die Lymphocyten und die grossen mononucleären Leukocyten und deren Uebergangsformen, total verschiedenen Ursprungs sind oder, wie Metschnikoff will, die Lymphocyten nur die jüngsten Elemente unter den Leukocyten, nur die Vorstadien der anderen darstellen, aus denen sich die grossen mononucleären Zellen, ja sogar im Blute selbst die polynucleären Zellen entwickeln, [38]) will ich hier dahingestellt sein lassen. Diese Frage ist heute noch gewiss eine offene; ich meinestheils muss nur betonen, dass die Lymphocyten von den grossen mononucleären Zellen sich morphologisch und tinctoriell ganz scharf unterscheiden. Jedenfalls erscheint es in Folge der überwiegenden Mehrzahl der Lymphocyten überhaupt plausibel, dass unter denjenigen ausgewanderten Leukocyten, die bei der Entzündung eine wichtigere und bleibendere Rolle spielen (also unter den mononucleären Leukocyten) die Lymphocyten am zahlreichsten vertreten sind. Der objective Befund bestätigt wiederum diese Annahme. Ganz abgesehen davon, dass man besonders in der ersten Zeit nach der entzündungserregenden Einwirkung diese Zellen in grosser Anzahl in den prall gefüllten Gefässen, sehr oft randständig gelagert, ja sogar die Gefässwände

mit denselben durchsetzt sehen, also ihre Auswanderung direct verfolgen kann, steht fest, dass der innere den Gefässwänden anliegende Saum der Infiltration fast ausschliesslich aus diesen Zellen besteht, und wohlgemerkt, das alles schon bei den Präparaten von 24 Stunden, bei denen also die ganze Bindegewebswucherung — in Anbetracht der ganz vereinzelt liegenden Mitosen — keinesfalls grosse Dimensionen angenommen haben kann. Diese Zellen haben so charakteristische morphologische und tinctorielle Eigenschaften, dass man sie immer leicht erkennen kann. Wenn man nun später, mehrere Tage, sogar Wochen nachher, wenn also bereits eine starke Bindegewebsproliferation sich eingestellt hat, diese Zellen mit ganz derselben Gestalt und Färbung und an derselben Stelle wiederfindet, an der sie am ersten Tage waren, nur dass ihre Zahl mit der zunehmenden Bindegewebsneubildung wenigstens in den späteren Zeiten entschieden abnimmt, soll man da annehmen, dass es plötzlich andere Elemente, von anderer Herkunft seien, als die mit ihnen in jedem Punkt übereinstimmenden Zellen vom ersten Tag?

Ich muss also daran festhalten, dass diese kleinen runden Zellen, die den wesentlichsten Antheil des entzündlichen Infiltrates um die Gefässe herum ausmachen, aus den Gefässen ausgewanderte kleine mononucleäre Leukocyten, sog. Lymphocyten sind.

Und fragen wir nun: was sind denn die sog. Plasmazellen, unsere „Krümelzellen“? Auch sie treten schon nach 24 Stunden in solcher Menge zwischen den Lymphocyten auf, dass ihre Entstehung aus den fixen Bindegewebszellen, wenigstens auf mitotischem Wege, schon aus diesem Grunde absolut ausgeschlossen erscheint. Die Entstehung durch amitotische Theilung, wie Unna will, oder die directe Umwandlung der Bindegewebszellen zu „Plasmazellen“ kann ich schon hier — ganz abgesehen von meinen später anzuführenden Befunden — für ausgeschlossen erklären. Erstens sieht man überhaupt keinen Uebergang von den Bindegewebs- zu den „Plasmazellen“ bei den Präparaten nach 24 Stunden, dagegen sieht man aufs Deutlichste die Umwandlung

der Lymphocyten in Plasmazellen. Die Plasmazellen liegen stets an solchen Stellen, wo grosse Haufen von Lymphocyten sind, und bilden mehr den peripheren Theil des perivasculären Infiltrates; man sieht mit scharfer Einstellung ganz genau, dass sie denselben runden charakteristischen Kern haben, wie die um sie herum liegenden Lymphocyten, und sich von ihnen nur durch ihren grösseren oder kleineren, deutlich und dunkel gefärbten Zelleib unterscheiden; man findet zwischen den Lymphocyten und den wohl entwickelten sog. Plasmazellen alle möglichen Uebergänge, also Zellen, die auch den charakteristischen Kern und einen schmalen, denselben excentrisch umgebenden deutlich gefärbten Protoplasmasaum besitzen; dann schon etwas grössere Zellen, die aber doch weniger Protoplasma besitzen, als die ganz wohl entwickelten sog. Plasmazellen. Es erscheint mir keinen Augenblick zweifelhaft, dass diese Uebergänge von den Lymphocyten zu den „Plasmazellen" diejenigen Bilder sind, die Unna als „Tochterplasmazellen" beschreibt, wobei natürlich der ganze Vorgang in umgekehrtem Sinne zu nehmen ist. Auch die Biondi'sche Färbung spricht für die Leukocytennatur der „Plasmazellen".

Ich halte es also durch diese Befunde für erwiesen, dass die Plasmazellen Leukocyten sind und höchstwahrscheinlich durch eine Umwandlung der Lymphocyten entstehen.

Der weitere Verlauf des durch die Leberätzung hervorgerufenen Processes besteht nun darin, dass sich vom zweiten Tage an der Auswanderung der Leukocyten eine Bindegewebsproliferation zugesellt, und zwar sowohl unmittelbar um den nekrotischen Herd herum von den Endothelien der zwischen den Leberzellen liegenden Capillaren ausgehend, als auch durch Betheiligung der Leberkapsel, die von der Peripherie gegen das Centrum fortschreitend, unter Bildung zahlreicher Riesenzellen zur Abkapselung des ganzen nekrotischen Gebietes führt, wie schliesslich — was uns viel mehr interessirt — von dem perivasculären Bindegewebe der grösseren Gefässe ausgehend. Die Masse der polynucleären Leukocyten nimmt schon am zweiten Tag bedeutend ab, um bald nachher fast ganz zu verschwinden; die Menge der grösseren mononucleären Leuko-

cyten [1]), hauptsächlich aber der Lymphocyten und der Plasmazellen nimmt zu; und schon am vierten Tage nach der Aetzung besteht das entzündliche Infiltrat um die Gefässe herum hauptsächlich aus den „Krümel-" oder „Plasmazellen". In den weiteren Stadien nimmt dann das entzündliche Infiltrat immer mehr ab, die Plasmazellen werden spärlicher und zeigen theilweise vom 7ten Tag ab eine Veränderung, eine veränderte Form und Tinction, während das junge fibrilläre Bindegewebe um die Gefässe herum mit zahlreichen jungen Spindelzellen an Ausdehnung zunimmt.

Ob die erwähnte tinctoriell sich documentirende Veränderung der „Plasmazellen" ein Degenerationsprocess ist, und ob sie nur durch den Druck der fortschreitenden Bindegewebsneubildung jene Uebergangsformen zu Spindelzellen annehmen, oder ob sie sich wirklich direct in Bindegewebszellen umwandeln, darüber geben meine Präparate keinen directen Aufschluss. Ich kann also keinen definitiven Beweis beibringen dafür, dass es sich wirklich um eine allmälige Umwandlung dieser Krümelzellen in Bindegewebszellen handelt, aber höchst affallend sind die sich präsentirenden Bilder, umsomehr, da die Anzahl der aufzufindenden Mitosen in gar keinem Verhältnisse zu der Massenhaftigkeit der neu auftretenden jungen Bindegewebszellen steht. Auch der schon früher erwähnte Umstand, dass dort, wo Plasmazellen in grossen Haufen liegen, einige 2, sogar auch 3 Kerne enthalten, deutet mit einer gewissen Wahrscheinlichkeit darauf hin, dass diese Zellelemente sich vermehren, und ihnen Lebensfunctionen auch in progressivem Sinne zukommen. — Schliesslich erinnere ich an die bereits erwähnten neueren Arbeiten über die Weiterentwicklung der Leukocyten.

## Versuche an Hunden.

Dieselben wurden so angestellt, dass unter sorgfältigen antiseptischen Cautelen kleine Stückchen von einem, durch Aus-

[1]) Ueber die Rolle und das weitere Los der grossen mononucleären Leukocyten geben meine Präparate keinen sicheren Aufschluss; mit den Plasmazellen und Lymphocyten scheinen sie in keinem Zusammenhange zu stehen.

kochen in 2% Carbolwasser sterilisirten und dann mit sterilem Wasser abgespülten Drainrohr in verschiedene Stellen des Unterhautzellgewebes eingeführt wurden. Die Haut wurde erst sorgfältig abrasirt und nach Durchschneiden derselben eine kleine Tasche im Unterhautzellgewebe gebildet; nach Einlegen des Drainrohres wurden die Schnittränder durch die Naht vereinigt und mit Jodoform-Collodium verbunden. Nach Ablauf einer gewissen Zeit wurden die Wunden wieder geöffnet, das Drainrohr sammt den umgebenden Granulationen ausgeschnitten und in Alkohol resp. in Sublimat fixirt.

Die Röhrchen wurden nach 24 Stunden, 2, 3, 4, 5, 8, 16 und 21 Tagen herausgenommen. Es wurden zu diesen Versuchen zwei Thiere benützt.

Ich will gleich hier bemerken, dass es bei einem Thier (einem 8030 Gr. schweren zottigen Hunde), von welchem die 24 Stunden, 2, 3 und 4 Tage nach der Operation entnommenen Objecte stammen, nicht gelang, eine glatte aseptische Einheilung zu erzielen. Alle Operationsstellen waren ödematös angeschwollen und beim Einschneiden quoll Eiter heraus. Da ich keine eitrige Entzündung hervorrufen wollte, so dachte ich im Anfang, diese Objecte wären für meine Zwecke unbrauchbar; die mikroskopische Untersuchung ergab aber sehr interessante Befunde.

## Mikroskopischer Befund.

Sämmtliche Präparate, die von dem erwähnten Thiere stammen, zeigen das Bild einer acuten, blutigeitrigen Entzündung: kolossal erweiterte bis zum Strotzen gefüllte Blutgefässe, überaus reichliche Emigration von Leukocyten und auch rothen Blutkörperchen in das umliegende Gewebe, wodurch die Maschen des Unterhautzellgewebes dicht mit diesen gefüllt und die einzelnen Bindegewebsbündel von einander getrennt erscheinen Bei stärkerer Vergrösserung sieht man, dass der weitaus grösste Theil der Leucocyten aus theilweise noch wohlerhaltenen, theilweise schon zerfallenen polynucleären Zellen besteht. Man findet aber auch grosse mononucleäre und ziemlich viel kleine einkernige Leukocyten, entweder noch in den Gefässen, hauptsächlich aber um die Gefässe in kleinerer Anzahl auch im ganzen Infiltrationsgebiet zerstreut. Diese Zellen unterscheiden sich sowohl durch ihre Grösse, wie auch durch ihre Kerne und ihre Färbung ganz deutlich von den grösseren mononucleären Leukocyten. Ich habe diesen Unterschied früher bei den Leberversuchen ganz aus-

führlich betont und beschrieben und erwähne hier nur, dass diese Zellen nichts Anderes sein können als Lymphocyten.

Wenn man die Präparate, die von den ersten 24 Stunden stammen, mit Oelimmersion genauer betrachtet, so fällt es auf, dass man unter diesen zahlreichen kleinen mononucleären Leukocyten (Lymphocyten) einzelne findet, die sich durch die stärkere lebhafte Färbung ihrer Kerne auszeichnen. Diese Kerne unterscheiden sich in ihrer Form von den anderen Lymphocytenkernen gar nicht; sie sind ganz rund, hier und da ein wenig oval und zeigen bei genauer Betrachtung meistens ein deutliches Kerngerüst. Während aber das Protoplasma der anderen Lymphocyten bei unserer Methylenblaufärbung sehr schwach gefärbt, und (wie ich bereits oben bei den Leberversuchen erwähnte) oft nur bei ganz scharfer Einstellung mit enger Blende gerade als feinster Protoplasmasaum zu erkennen ist, sieht man bei diesen Zellen den Protoplasmasaum ganz deutlich. Auch stellt man an diesen Zellen viel sicherer, als bei den anderen Lymphocyten fest, dass dieser Protoplasmasaum den Kern nicht ringförmig und gleichmässig, sondern nur von der einen Seite her umgibt, so dass der Kern excentrisch liegt. Das Bemerkenswertheste aber ist die Vertheilung des färbbaren Protoplasmas, welches ganz deutlich den Zellleibe nicht gleichmässig erfüllt, sondern gegen den Rand gezogen ist, wodurch im Inneren der Zelle ein heller Hof entsteht, ganz demjenigen gleich, den ich oben bei den Plasmazellen näher beschrieben habe.

Diese Zellen sind im Ganzen kleiner als die entwickelten „Plasmazellen", auch ist ihr Protoplasma nicht so stark gefärbt. Man findet aber in diesen Präparaten auch bereits solche, die grösser sind, und deren Protoplasma stärker gefärbt ist, und endlich einzelne ganz typische „Plasmazellen".

Mitosen fand ich in diesen Präparaten trotz sorgfältigen und vielfachen Suchens nicht ein einziges Mal.

Bei den Granulationen nach 48 Stunden findet man die oben beschriebenen Zellen in grösserer Anzahl, doch besteht sonst kein wesentlicher Unterschied gegenüber den früheren Präparaten. Wichtig ist vielleicht, dass sich trotz des spärlichen Plasmazellenbefundes eine ziemlich lebhafte Bindegewebswucherung eingestellt hat; die Bindegewebszellen sind von spindliger Form und durchschnittlich stärker gefärbt; doch sticht diese Farbe eigenthümlich von der lebhaften Nüance der oben beschriebenen Zellen ab; ihr Kern ist heller gefärbt als das Protoplasma.

Auch findet man dementsprechend mehrere Zellen in Mitosen begriffen.

In den Präparaten vom 3. Tage sind ausser den beschriebenen Uebergangsformen, die an Zahl sehr stark zugenommen haben, bereits ziemlich viel ganz ausgebildete „Plasmazellen" vorhanden. In meinen Präparaten findet man sehr oft, dass diese Plasmazellen, ganz separirt von allen anderen, nur von Leucocyten und rothen Blutkörperchen umgeben liegen. Zahl der Mitosen vermehrt.

An den Präparaten vom 4. Tage findet man sowohl die Zahl ersterer Zellen, als auch ausgebildete sog. Plasmazellen in noch grösserer Anzahl.

Von diesen Befunden weichen die, welche die Präparate der aseptisch eingeheilten Stücke ergeben, sehr erheblich ab.

Sämmtliche Präparate — von den nach 5 Tagen ebenso wie von den nach 21 Tagen ausgeschnittenen Objecten — zeigen das Bild einer sehr lebhaften Bindegewebswucherung, Leukocyten sind fast gar nicht vorhanden und auch „Plasmazellen" fehlen vollkommen. Mir ist es trotz emsigen Suchens nicht gelungen, in irgend einem dieser Präparate auch nur eine einzige charakteristische sog. Plasmazelle zu finden. Das ganze Präparat besteht hauptsächlich aus Bindegewebsbündeln und jungen, in allen Entwicklungsstadien sich befindenden Bindegewebszellen, die meistens eine spindelförmige Gestalt haben, in der Regel dunkler gefärbtes Protoplasma und einen grossen runden oder ovalen, in der Mitte gelegenen Kern besitzen, der meistens heller gefärbt ist und ein oder zwei deutliche Kernkörperchen enthält. Nur in den Präparaten vom 5. Tage findet man noch in kleiner Anzahl Leukocyten, die meistentheils polynucleär sind. Mitosen sieht man in diesen beiden Präparaten in sehr grosser Zahl; in den späteren Präparaten werden sie seltener, sonst zeigen aber dieselben ungefähr dasselbe Bild.

Zur Controlle habe ich normales Unterhautzellgewebe vom Hund untersucht, doch natürlich nirgends sog. Plasmazellen gefunden.

## Epikrise.

Wir sehen also, dass bei den Präparaten mit eitriger Entzündung die ausgewanderten Leukocyten auch in den späteren Tagen hauptsächlich polynucleäre Zellen sind; aber es wandern bereits in den ersten 24 Stunden spärliche, grosse mononucleäre Leukocyten und zahlreiche Lymphocyten aus, von denen einzelne schon um diese Zeit durch lebhaftere Färbung der Kerne wie des Protoplasmas ausgezeichnet sind. Auch um diese Zeit findet man schon alle — oben ausführlich geschilderten — Uebergänge dieser Lymphocyten zu typischen Krümelzellen und diese selbst in vollkommener Ausbildung.

Die Zahl der letzteren nimmt am zweiten Tage zu — steht aber keinesfalls in Proportion mit der um diese Zeit schon ziemlich lebhaft anfangenden Proliferation der fixen Zellen — ebenso am dritten Tage; am vierten Tage endlich sind ganz charakteristische Plasmazellen gar nicht selten.

Das Schlussresultat ist also dasselbe, wie bei den entsprechenden Carbolleber-Versuchen, nur dass es hier entsprechend

der diffusen Eiterung und der viel geringeren Anzahl der extravasirten Lymphocyten — besonders in den ersten 24 Stunden — viel weniger zur Bildung von Plasmazellen kommt.

Diese Befunde beweisen aber auch, dass sich die Plasmazellen auch bei ganz acuten eitrigen Entzündungen vorfinden.

Wo hingegen der Fremdkörper ganz aseptisch eingeheilt ist, war es nur zu einer ganz minimalen Extravasation und daher zu gar keiner Plasmazellenbildung, hingegen zu einer sehr lebhaften Bindegewebsproliferation gekommen. Die Versuchsreihe ist zwar keine vollständige, da ich von diesem Thiere keine Präparate von den ersten vier Tagen besitze; man kann aber absolut nicht annehmen, dass etwa die Plasmazellen, welche zu derselben Zeit bei den Carbolätzungsversuchen gerade am zahlreichsten vorhanden sind und auch beim Hunde ziemlich zahlreich sind, hier ganz plötzlich verschwunden sein sollten.

Weitere Thierversuche habe ich leider nicht anstellen können, so sehr ich mir auch bewusst war und bin, dass durch Variirung des Entzündungsreizes, durch Benutzung anderer Thiere und Organe zu den Versuchen noch mancherlei hätte eruirt werden können. Vielleicht werden bald weitere Arbeiten aus Prof. Neisser's Laboratorium diese Lücken ausfüllen.

Dagegen bin ich in der Lage, über eine andere Untersuchungsserie berichten zu können, deren Resultate mir für die vorliegende „Krümelzellen"-Frage nicht belanglos zu sein scheinen, nämlich:

## Untersuchung normaler Organe.

(Schluss folgt.)

# Ein Fall von Impetigo herpetiformis.

Von

Dr. **Bernhard Schulze,**
Arzt für Hautkrankheiten in Kiel.

Im dritten Hefte des ersten Bandes der „Dermatologischen Zeitschrift“ veröffentlicht Dr. J. Breier aus der geburtshilflichen Klinik des Herrn Geheimrath Gusserow einen neuen Fall jener seltenen, von Hebra sen.[1]) mit dem Namen Impetigo herpetiformis belegten Krankheit und gibt zugleich an der Hand jenes Falles einen kurzen Ueberblick über die bisher erschienene Literatur jenes seltenen Hautleidens.

Gleichzeitig mit dem Erscheinen jener Arbeit befand sich in meiner Behandlung ein ähnlicher Fall von Impetigo herpetiformis, welcher mir durch die Güte des Herrn Privatdocenten Dr. Glaevecke hierselbst überlassen wurde, und welcher deshalb interessant ist, weil er den seltenen Ausgang der Heilung fand.

Es würde nur eine Wiederholung der Breier'schen Arbeit sein, wollte ich auf die Besprechung der bisher erschienenen Veröffentlichungen über benannte Krankheit zurückkommen, und beschränke ich mich daher darauf, kurz den von mir beobachteten Fall zu beschreiben und die eventuellen Abweichungen dieses Falles besonders hervorzuheben, da es mir von Interesse zu sein scheint, jeden Fall dieser so überaus seltenen und dunklen Hauterkrankung als casuistisches Material zu verwerthen.

### Krankengeschichte.

Am 25. November 1893 stellte sich in meiner Sprechstunde die 38jährige Wirthsfrau B. vor, welche über einen über den grössten Theil des Körpers verbreiteten, heftig juckenden „Hautausschlag“ klagte. Ausser

[1]) Wiener medicinische Wochenschrift. 1872. Nr. 48.

den gewöhnlichen Kinderkrankheiten will Patientin, abgesehen von dem gleich zu schildernden ersten Auftreten des jetzt bestehenden Leidens, nie krank gewesen sein. Die ziemlich starken Menses traten mit 14 Jahren auf und dauerten regelmässig vier bis 5 Tage. Frau B. ist zum neunten Male gravid. Bei der sechsten Gravidität vor 7 Jahren hatte sie ebenfalls einen Anfall der jetzigen Krankheit, welcher im sechsten Monat begann. Im siebenten Monat der damaligen Schwangerschaft kam, angeblich durch einen Fall, eine Blutung zu Stande, in Folge deren die Frühgeburt eintrat, welche durch Extraction des Kindes (Beckenendlage) beendet wurde. Das Kind starb sofort, ohne die geringsten Erscheinungen einer Hauterkrankung zu zeigen. Damals sollen bei der Patientin Rumpf und Extremitäten bis zum Ellenbogen und zur Kniebeuge ergriffen gewesen sein, jedoch nicht in so hochgradiger Weise wie jetzt.

Nach der Geburt trat zunächst eine Verschlimmerung des ganzen Zustandes ein, besonders nahmen die Hautaffectionen zu. Erst nachdem Patientin nach weiteren elf Monaten wiederum — also zum siebenten Male — gravid wurde, trat eine allmälige Besserung ein, bis erst ein viertel Jahr nach der siebenten Entbindung, welche spontan und rechtzeitig erfolgte, die Krankheit gänzlich ohne jegliche Spur von Narben verschwand. Die Affection bestand also damals im Ganzen zwei Jahre, ohne wesentlich fortzuschreiten, auch Fieber und schlechtes Allgemeinbefinden sowie Husten und Heiserkeit zeigten sich von Zeit zu Zeit, wenn neue Efflorescenzen in grösserer Anzahl auf der Haut erschienen. Manchmal stellten sich leichte Delirien besonders im Halbschlaf und Athemnoth ein.

Die achte Gravidität und Geburt verlief vor drei Jahren gänzlich normal, ohne dass sich eine Spur der Krankheit zeigte!

Jetzt befindet sich die mittelgrosse, kräftige Patientin, welche sieben gesunde Kinder hat, im Beginn des achten Monats der neunten Schwangerschaft. Die ersten leisen Anfänge der jetzigen Erkrankung zeigten sich um die Mitte des fünften Monats und wurden im sechsten stärker. Eine heftige Zunahme der Beschwerden folgte erst in den letzten zwei Wochen, während das Allgemeinbefinden bis vor sechs Tagen, abgesehen von einer seit 3—4 Tagen bestehenden Schlaflosigkeit und Aufgeregtheit gegen Abend, bisher relativ gut war. Die Hautaffection begann unter Fieber und Schüttelfrost mit lebhaftem Jucken und Brennen am unteren Theil des Abdomen und breitete sich von hier aus ziemlich rasch nach allen Seiten hin aus. Dann erst, nachdem das Abdomen fast ganz befallen war, gingen die Erscheinungen auf die Schenkel und gleichzeitig auf die Arme über. Seit 14 Tagen stellte sich auch wieder Husten ein, welcher in den letzten Tagen erheblich zugenommen hat, ebenso zeigte sich auch eine starke Heiserkeit.

Augenblicklich ist der linke Unterarm am stärksten ergriffen und schmerzt sehr bei Berührung, dann der rechte Unterarm, hieran schliessen sich die Streckseiten der beiden Oberschenkel. Auf der Brust und am

Rücken sind nur einzelne frische Eruptionen zu bemerken, während der Process an der unteren Hälfte des Abdomen entschieden im Rückgang begriffen ist. Der Verlauf der Hautaffection geht also vom Abdomen zu den Extremitäten, wobei bemerkt werden muss, dass an den unteren Extremitäten zuerst die Oberschenkel und zwar vorwiegend die Streckseiten befallen wurden, während an den oberen Extremitäten zuerst die Unterarme und zwar Beuge- und Streckseiten in gleicher Weise betroffen sind. Die Axillardrüsen sind stark geschwollen, die anderen Drüsen, besonders auch die Inguinaldrüsen sind nicht vergrössert. Das Gesicht sowie der behaarte Kopf sind frei von Krankheitssymptomen, Oedem ist nirgends vorhanden, auch die Schleimhäute der Vagina und des Mundes, sowie die Zunge sind völlig intact. Auffallend ist auch, dass die sonst mit Vorliebe befallenen Inguinalfalten beiderseits gänzlich verschont sind und gleichsam zwei 10 Cm. breite Bänder zwischen der ganzen befallenen Gegend bilden.

Die Herzdämpfung ist normal, beide Herztöne sind rein. Puls kräftig und voll, 80 Schläge in der Minute.

Ueber beiden Lungen, die beiderseits eine geringe Dämpfung zeigen, hört man kleinblasige Rasselgeräusche.

Urin eiweis- und zuckerfrei wird willkührlich ohne Schmerzen entleert, ist wenig getrübt, schwach sauer reagirend, von normalem specifischen Gewicht, nicht vermehrt. Im spärlichen Sediment sind wenige weisse Blutkörperchen und Epithelien vorhanden.

Ich wende mich nun zu der näheren Beschreibung der speciellen Erscheinungen von Seiten der Haut:

Ueberall sieht man dichtgedrängte, in kreisrunden und ovalen Haufen angeordnete Pustelefflorescenzen von Stecknadelkopf- bis Linsengrösse auf entzündlich geschwellter, rother Basis, deren Inhalt stets sofort trübe erscheint und sich als ein dicker, grünlich-gelber Eiter entleeren lässt. An vielen Stellen haben sich Krusten gebildet, und zeigen sich zahlreiche schmutzig-braune Borken, welche centrifugal durch stets neue rings um die erste Borke aufschiessende und allmälig vertrocknende Pustelkreise an Grösse zunehmen. Die ersten und grössten derartigen, von einem Pustelkranze umgebenen Borken, welche durch Confluenz verschiedener Erkrankungsherde theilweise unregelmässige Figuren bilden, fanden sich, wie gesagt, am unteren Theil des Abdomen um den Nabel herum, später folgten die Schenkel und Arme. An den Stellen, wo die Krusten sich abgelöst haben, wie in der Mitte des Abdomen, ist bereits Ueberhäutung eingetreten, hier erscheint die Haut glatt, rothglänzend und verdickt, an einzelnen Stellen noch nässend. Auf der neuen Haut sind die mit dünner Epidermis überzogenen Papillen deutlich sichtbar, nirgends sind Granulationen oder Narben zu bemerken. Jeder neue Nachschub tritt mit Fiebererscheinungen und allgemeinem Unwohlsein auf.

Was die nähere Localisation betrifft, so ist die höchste befallene Stelle des Rumpfes um beide Brustwarzen herum. Auf der Brust von der rechten Mamilla bis über das Sternum hinaus ist ein Herd von

Handflächengrösse, während an der linken Seite der Brust und am Hals nur einzelne kleine Herde von höchstens Zehnpfennigstückgrösse und auf der rechten Gesichtshälfte nur zwei stecknadelkopfgrosse Pustelchen bemerkbar sind. Das Abdomen ist gänzlich befallen und zeigt alle Stadien des Processes mit Abheilung in der Mitte, welche das Bild einer grossen, glatten, rothglänzenden Fläche bildet, auf welcher nur noch einzelne pustulöse Stellen den abgelaufenen Process zeigen, und pustulösem geröthetem erhabenen Aussenrande. Gänzlich frei sind, wie schon erwähnt, die Inguinalfalten. Der Rücken erscheint in schwächerem Masse befallen und zeigt ein weniger charakteristisches Bild, hier sind auch einzelne abgeheilte Flächen, aber die Pustelkränze sind weniger zahlreich, es fehlt der rothe mit Effloreszenzen besetzte Rand an der Grenze der Affection, und die ganze Haut ist weniger infiltrirt und empfindlich. An beiden Oberschenkeln geht hingegen die Erkrankung continuirlich an den Streckseiten fort bis etwa handbreit oberhalb des Knies, von da bis zum Knie sind beiderseits noch einzelne runde Plaques, während die Unterschenkel gänzlich frei sind. An den Unterarmen ist das Bild am deutlichsten; hier sind viele nässende Stellen, und der mit Pusteln dicht besetzte rothe Rand ist stark erhaben und sehr schmerzhaft. Auch an den Oberarmen ist die Affection ringsum deutlich, wenn auch nicht so stark wie an den Unterarmen erkennbar. Die Mitte der Arme um das Ellbogengelenk ist beiderseits total intact in einer Ausdehnung von 12 Cm.

An allen befallenen Stellen sieht man also mehr oder weniger deutlich die zur Charakteristik der Impetigo herpetiformis geforderte typische, kreisförmige Anordnung der Pusteln mit Abheilung in der Mitte und centrifugal fortschreitendem, mit Pusteln versehenem, derben, rothem Rande.

Am 30. November besuchte ich die Patientin, welche im Bette lag und heftig klagte. Unter Schüttelfrost und Fieber (Temp. 38·8) waren neue Nachschübe an verschiedenen Stellen aufgetreten, besonders an den Schenkeln ist der Process weiter geschritten. Juckreiz sehr stark, wird durch protrahirte Bäder und nachfolgende Einpuderung nur zeitweilig gehoben. Husten stärker. Urin zeigt Spuren von Eiweis. Appetit und Schlaf fehlen gänzlich.

4./XII. Durch Chloral wurde Schlaf erzielt, auch der Husten ist unter Apomorphin viel geringer geworden. Neue Nachschübe haben sich seit 30./XI. nur wenig gezeigt. Temperatur 37·2, Urin normal. Patientin fühlt sich relativ wohl und bekämpft durch lange währende lauwarme Bäder und Puder den Juckreiz mit Erfolg.

Am 6./XII. trafen Herr Dr. Glaevecke und ich die Patientin in einem bedauernswerthen Zustande. Unter starkem Fieber und Schüttelfrost waren neue Nachschübe entstanden, die Arme schmerzten lebhaft, die Unterarme zeigten eine schmierige, eitrige, übelriechende Masse, der Pustelrand war auf die Dorsalfläche beider Hände übergegangen, auch an den Schenkeln waren zahlreiche neue Pusteln aufgetreten, sowie am ganzen

Rumpf; im Gesicht und an den Ohren zeigten sich vereinzelte, heftig juckende Efflorescenzen; nur die Schleimhäute, die Unterschenkel, Finger sowie die erwähnten Streifen am Ellbogen und Inguinalfalten waren nach wie vor völlig heil. Der Husten war wieder vermehrt; Patientin ist abwechselnd sehr aufgeregt und ruhig. Abends stellen sich leichte Delirien ein. Therapie: Chloral. Apomorphin. Bäder.

7./XII. Befinden sehr gut, Temperatur 36·6, Husten geringer. Keine neue Nachschübe. Urin normal. Die Kranke hat gut geschlafen und fühlt sich sehr wohl, ass auch mit Appetit und bezeichnet ihren Zustand als „ganz erträglich".

9./XII. Patientin hat gut geschlafen uud befindet sich gut. Fieber nicht vorhanden. Husten fast ganz weg. Nachschübe zeigen sich nur gering am linken Oberarm, während an vielen anderen Stellen eine entschiedene Rückbildung eingetreten ist. Besonders am Abdomen schreitet die Abheilung stetig fort, auch an den Schenkeln sind mehr abgeheilte, überhäutete Stellen bemerkbar, Schwellung und Röthung sind zurückgegangen, ebenso sind das Jucken und der Schmerz erträglicher geworden. Der Stuhlgang muss stets per Klysma geregelt worden, erfolgt dann indessen ohne Schwierigkeit reichlich. Urin eiweisfrei, klar, schwach sauer reagirend von normalem specif. Gewicht.

12./XII. Der Zustand der Patientin ist dauernd gut, sie hat die letzten Nächte ohne Chloral geschlafen; Heiserkeit und Husten fast geschwunden, Fieber nicht vorhanden. Urin normal. Juckreiz und Schmerzen sehr unbedeutend. Der rothe Rand der Begrenzungszone an der linken Hand ist verschwunden, die Nachschübe an Armen und Beinen sind sehr gering. Am Abdomen ist keine einzige neue Pustel aufgetreten. In der Mitte der Streckseiten der Oberschenkel, am ganzen Abdomen sowie auf der Brust und am Rücken schreitet die Abheilung ohne Narbenbildung rasch weiter mit Hinterlassung von mässigem Pigment. Am Hals und im Gesicht zeigen sich hingegen einige infiltrirte rothe Stellen, den Papillen entsprechend, ohne jedoch bis jetzt pustulös zu erscheinen. Die Axillardrüsen haben sich bedeutend zurückgebildet.

15./XII. Zustand andauernd gut. Befund über den Lungen normal. Appetit gut. Am ganzen Körper keine neue Pustel, sondern nur noch einzelne zerkratzte Efflorescenzen vorhanden, wo der Papillarkörper frei daliegt. Abdomen grösstentheils abgeheilt, auch an den Armen ist die Heilung unter Zinkpaste sehr fortgeschritten, hier sieht man viele abgeheilte glatte glänzende, etwas stärker pigmentirte Flächen, der rothe Aussenrand ist geschwunden, so dass die Farbennuancen der befallenen Theile sich nur noch undeutlich gegen die gesunde Umgebung abheben. Auch an den unteren Extremitäten ist die Rückbildung fortgeschritten, jedoch ist das Krankheitsbild hier noch am deutlichsten. Die infiltrirten Stellen im Gesicht und am Hals sind gänzlich geschwunden, an der Brust sind nur noch vereinzelte kleine stecknadelkopfgrosse Pustelchen. Juckreiz sehr gering.

18./XII. Allgemeinbefinden sehr gut. Patientin hat das Bett verlassen und ist nicht sehr entkräftet. Am linken Oberschenkel an der Beugeseite sind einige wenige im Kreise angeordnete stecknadelkopfgrosse Pusteln, deren Inhalt hauptsächlich aus Eiterzellen besteht und zahlreiche Diplococcen enthält. Sonst am ganzen Körper keine neuen Effloreseenzen. Abheilung geht weiter, Gesicht intact, nur am rechten Ohr drei kleine Pusteln.

21./XII. Fortgesetzte Besserung, nirgends neue Eruptionen.

27./XII. An der linken Hand, in der Mitte des Dorsum ein neuer erhabener Rand, indessen ohne Pusteln sichtbar. Appetit und Allgemeinbefinden gut.

2./I. 1894. Unter Fieber (38·2), Schüttelfrost und Erbrechen ist die Affection an den unteren Extremitäten bis zu den Knieen fortgeschritten, wo sie mit einem erhabenen, stark juckenden Pustelrande abschliesst. Ebenso ist an der linken Hand die äusserste Grenze der Erkrankung vorgerückt, während die Arme in toto ohne Narben abheilen. Die Bänder am Ellbogen und in den Inguinalfalten sind intact geblieben. Abends zeigt sich eine starke Erregung. Puls voll und kräftig. Urin zeigt kleine Mengen Eiweiss.

9./I. Befinden wieder gut. Kein Fieber. Urin eiweissfrei. Kleiner Nachschub an den Knien.

16./I. Befinden gut. Unter geringen Temperaturerhöhungen ist die Hautaffection über die Knie fortgeschritten, auch an der linken Hand ist sie bis zum Fingergrund weiter gerückt, ohne dass Patientin sich besonders schlecht befindet. An der rechten Hand zwei Pusteln sichtbar.

23./I. Unter Fieber und Abnahme der Kräfte neue Nachschübe besonders am linken Unterarm, die ganze Dorsalfläche der Hand dicht mit Pusteln besäet. Theilweise ist die Hand gänzlich von den oberflächlichsten Schichten der Epidermis entblösst, theilweise mit einer dicken, gräulichgrünen Borke bedeckt. Auch an der Brust und am Rücken zeigen sich zahlreiche neue, stark juckende, zum Theil bis linsengrosse eitrige Effloreseenzen. Hals und Kinn sind ebenfalls diffus befallen. Befinden schlecht.

31./I. Affection an der linken Hand bis auf die Finger gegangen. Befinden etwas besser. Patientin ist ziemlich erregt. Kräfte nehmen ab.

7./II. Die ganze Dorsalfläche der linken Hand mit dicken Pusteln und Krusten bedeckt, der convexe Aussenrand dicht mit Eiterpusteln besäet. Am Körper treten an verschiedenen Stellen neue Effloreseenzen auf. Am Hals ist die Affection abgeheilt und nicht aufs Gesicht gegangen. Am Abdomen ist ein Weiterschreiten nach oben bemerkbar. Beide Unterschenkel, die Volarflächen der Hand, das Gesicht, der behaarte Kopf und die beiden erwähnten Bänder sind frei, sonst ist der ganze Körper mehr oder weniger stark befallen. Patientin zeigt grosse Aufgeregtheit und kann nicht ohne Chloral schlafen. Der Appetit ist hingegen noch befriedigend, die Kräfte haben sich etwas gehoben. Fieber wechselt mit normaler Temperatur ab. Urin eiweisfrei.

16./II. An der linken Hand ist endlich ein Stillstand eingetreten, nur selten treten noch einzelne Pusteln auf. Am Abdomen, am Hals und an den Extremitäten alles in Heilung, so dass Patientin sich ausserhalb des Bettes ganz wohl fühlt, nur klagt sie über Schlaflosigkeit und zeitweilig starken Juckreiz.

18./II. Es wird ein 4 Kilo wiegendes Mädchen in Beckenendlage leicht geboren, welches keinerlei Erkrankung zeigt. Die Geburt wird von der Hebamme allein geleitet, ohne dass ein Arzt anwesend war.

26./II. Das Befinden der Patientin hat sich seit der Geburt des Kindes sofort wesentlich gebessert und ist recht gut, auch der Schlaf ist befriedigend, und die Kräfte haben nicht abgenommen. Abdomen zeigt völlige restitutio ad integrum und stellt eine glänzende nur noch etwas stärker pigmentirte Fläche dar. An den Beinen ebenfalls keine Recidive, während dagegen die linke Hand mit den Fingern ganz befallen ist und auch an der rechten Hand, sowie im untern Theil des Gesichts einzelne kreisförmig angeordnete Pustelchen aufgetreten sind. Juckreiz sehr gering. Patientin sehr ruhig und zufrieden. Appetit gut. Das Kind ist durchaus gesund.

5./III. Befinden anhaltend gut. Schenkel abgeheilt bieten denselben Anblick wie der Abdomen, nur ist die Pigmentirung hier stärker. Am Abdomen nimmt die Pigmentirung bereits bedeutend ab, so dass sich vielfach völlig normale Haut zeigt. Auch an der Brust und der linken Hand ist fast Alles heil, nur an der rechten Hand und am Hals sind noch wenige Pusteln bemerkbar. Die Patientin stillt das kräftige Kind selbst.

14./III. Ueberall Rückbildung. Befinden sehr gut. Axillardrüsen völlig zurückgegangen.

30./III. Kein einziger Nachschub mehr, überall Rückbildung, nirgends Narben. Bei Erregung und Aerger sollen noch bisweilen einzelne kleine Pusteln auftreten, die sich indessen schnell zurückbilden und wenig jucken. Der ganze Körper sowie die Extremitäten bieten eine mehr oder weniger stark pigmentirte, glatte Fläche dar. Befinden stets gut. Das von der Mutter fortgesetzt gestillte Kind gedeiht gut und zeigt keine Krankheitssymptome.

30./IV. Vollständige Heilung ohne Narben, nur stellenweise noch stärkere Pigmentablagerung, an den meisten Stellen ist die Haut wieder völlig normal. Kind gedeiht prächtig. Patientin wird aus der Behandlung entlassen.

Am 5. August stellte sich die Patientin mir in meiner Sprechstunde noch einmal vor. Man sieht nirgends eine Spur der zweimal überstandenen Krankheit. Die Haut ist völlig normal. Das Kind soll sehr kräftig entwickelt und stets gesund sein.

Es kann wohl kein Zweifel darüber herrschen, dass es sich im vorstehenden Falle um Impetigo herpetiformis handelt, und zwar wahrscheinlich um eine zweite Erkrankung derselben

Person, da in der Hauptsache das Krankheitsbild dem entspricht, was Ferdinand von Hebra in seiner ersten Abhandlung als besonders charakteristisch für die von ihm benannte Affection anführt. Auch Kaposi[1]) führt einen Fall von mehrmaliger Erkrankung derselben Patientin bei drei auf einander folgenden Schwangerschaften an, welcher bei der dritten Gravidität letal endete, und Du Mesnil und Marx[2]) berichten von mehreren Recidiven eines Falles, dessen erste Erkrankung sich in nicht schwangerem Zustande einstellte. In unserem Falle ist auffallend, dass die erste Erkrankung in den letzten Monaten der sechsten Schwangerschaft auftrat und bis über die siebente hinaus anhielt, und erst bei der jetzigen neunten Gravidität eine neue Erkrankung auftrat, während der Verlauf der dazwischen liegenden achten und die Geburt des achten Kindes keinerlei Beschwerden oder Krankheitssymptome hervorrief.

Uebereinstimmend mit Du Mesnil und Marx[2]) sowie mit Breier muss ich bemerken, dass auch im vorliegenden Falle die Pusteln theilweise Linsengrösse erreichten, während Kaposi[3]) die Grösse nur als stecknadelkopfgross angibt. Von Drüsen waren nur die Axillardrüsen geschwollen, ohne auf Druck besonders schmerzhaft zu sein, während sich sonst keine Vergrösserung irgend welcher Drüsen nachweisen liess.

Was die Localisation betrifft, so waren hier die Schleimhäute völlig intact wie auch beim Breier'schen Falle, und während sonst der ganze Körper nach und nach mehr oder weniger befallen wurde, blieben von Anfang bis zum Schluss die sonst mit Vorliebe befallenen Inguinalfalten sowie die Ellenbogen ringsum und die Füsse sowie der behaarte Kopf allein von der Affection verschont.

Die mikroskopische Untersuchung eines am 9. Dec. excidirten Hautstückes vom Rande der fortschreitenden Efflorescenz zeigte eine starke zellige Infiltration, besonders des Papillarkörpers und des oberen Theils des Corium, die Papillen selbst sind ziemlich stark verbreitert. Die Epithelzapfen zwischen

---

[1]) Archiv für Dermatologie und Syphilis. 1887. XIX. p. 273 ff.

[2]) Arch. f. Derm. u. Syph. 1889. XXI. p. 673 ff. u. 1891. XXIII. p. 724 ff.

[3]) Kaposi. Patholog. u. Therap. der Hautkrankh. 4. Aufl. p. 552.

den Papillen sind stark entwickelt und wuchern in die Tiefe, die Gefässe sind überall dilatirt, während die Lymphgefässe nur in geringem Masse erweitert sind. An den Talgdrüsen ist keine Veränderung bemerkbar, ebenso zeigen die Schweissdrüsen nichts Abnormes. In dem Inhalt der Pusteln sind meist Eiterzellen sowie zahlreiche Epithelien sichtbar, besondere charakteristische Pilzelemente konnte ich ausser zahlreichen Coccen und Bakterien nicht finden.

Kurz anführen möchte ich noch, dass bei beiden Geburten, wo sich die Krankheit zeigte, das Kind in Beckenendlage geboren wurde, ohne dass ich diesem Umstande eine ernstere Bedeutung beilegen möchte, und dass im letzten Fall sofort nach der Geburt des Kindes ein wesentlicher Umschwung zur Besserung eintrat, während beim erstmaligen Auftreten der Krankheit bei unserer Patientin die Unterbrechung der Schwangerschaft ohne günstigen Einfluss war. Letzterer Umstand bestimmte uns auch anlässig unseres Besuches am 6. December, den ich gemeinsam mit Dr. Glaevecke machte, von einem grösseren Eingreifen abzusehen. Wir waren damals im Zweifel, ob es nicht angezeigt sei, eine künstliche Frühgeburt einzuleiten, um die Patientin eventuell von ihrem unerträglichen Zustande zu befreien. Indessen beschlossen wir, noch den nächsten Tag abzuwarten, da ja das Resultat der Operation sehr zweifelhaft erscheinen musste, weil beim erstmaligen Auftreten der Krankheit nach Geburt des Kindes vielmehr eine Verschlimmerung eingetreten war, und auch in den bisher beschriebenen Fällen keine günstigen Erfolge durch die Unterbrechung der Schwangerschaft erzielt worden sind. Da am nächsten Tage nun der Zustand sich bedeutend gebessert hatte, so sahen wir dann gänzlich von weiteren Eingriffen ab.

Das Kind war auch hier gänzlich gesund. Im Uebrigen stimmt dieser Fall mit den Beobachtungen der bis jetzt erschienenen Veröffentlichungen überein, und ist nur hauptsächlich dadurch interessant, dass die kräftige Patientin nach langer Krankheitsdauer und zahlreichen Anfällen, welche auch öfters durch Aerger und Erregung hervorgerufen wurden, was auf einen Zusammenhang mit dem Nervensystem schliessen lässt,

schliesslich den seltenen Ausgang in Heilung erlangte, und dass sich in diesem Falle nach Eintritt der Geburt ein deutlicher Umschwung zum Besseren bemerkbar machte. Es bleibt mithin die Frage zu erwägen, ob es nicht auf alle Fälle angezeigt ist, in Zukunft, wenn irgend möglich, die künstliche Frühgeburt einzuleiten.

Zum Schlusse spreche ich Herrn Privatdocenten Dr. Glaevecke an dieser Stelle für die freundliche Ueberlassung des Falles meinen besten Dank aus.

Aus der dermatologischen Abtheilung des Primärarzt Dr. Jadassohn im Allerheiligen-Hospital zu Breslau.

# Beiträge zur Kenntniss des Eleidins in normaler und pathologisch veränderter Haut.[1]

Von

Dr. **Max Dreysel** und Dr. **Paul Oppler**.

(Hierzu Tafel II.)

Die nachfolgende Arbeit beschäftigt sich mit dem Eleidin, dessen Entdeckung wir Ranvier,[2] dessen genauere Kenntniss, histochemische, topographische und morphologische Abgrenzung dem Keratohyalin Waldeyers gegenüber wir aber Buzzi[3] verdanken. Trotzdem dieser in seiner Arbeit eine Fülle von Beobachtungen mittheilte, die zu einer Nachuntersuchung aufforderten, trotzdem er die gewiss fruchtbare Anregung gab, die

[1] Diese Arbeit war als Vortrag für den IV. Congress der Deutschen Dermatologischen Gesellschaft angemeldet worden. Unsere Präparate haben wir bei dieser Gelegenheit demonstrirt.

[2] L. Ranvier. Sur une substance nouvelle de l'épiderme u. s. w. Compt. rend. Tome LXXXVIII. 1879 p. 1361 ff. — Traité technique d'histologie. 1875. p. 876 ff. — De l'éleidine et de la répartition de cette substance u. s. w. Archiv de Physiol. 1884. Tome III. p. 125 ff.

[3] F. Buzzi. Keratohyalin und Eleidin. Monatsh. f. prakt. Derm. Bd. VII. p. 761—762. Bd. VIII. p. 149—163.

pathologischen Producte einer Prüfung auf Eleidin zu unterziehen, hat sich doch seit seiner Veröffentlichung fast Niemand mit der technischen Seite der Frage beschäftigt, und auch die Angaben, welche sich auf das Vorkommen des Eleidins beziehen, sind auffallend spärlich.

Theils aus diesem Grunde, theils aber deswegen, weil selbst bis in die neueste Zeit hinein in Veröffentlichungen und Lehrbüchern der Histologie und der Hautkrankheiten trotz der präcisen und klaren Definitionen Buzzi's das Eleidin mit dem Keratohyalin zusammengeworfen wird, haben wir uns, einer Anregung des Herrn Dr. Jadassohn folgend, mit dem Eleidin beschäftigt.

Der Einzige, der seit Buzzi etwas über die Technik der Eleidin-Darstellung angibt, ist Grosse.[1]) Ranvier, Buzzi und Grosse benutzten zu ihren Untersuchungen Hautstücke, die entweder kurze Zeit — höchstens 24 Stunden — in Alkohol gehärtet waren, oder frisch entnommen, nach halbstündiger Lufttrocknung mit dem Rasirmesser geschnitten wurden. Buzzi folgt hierin Ranvier, ohne sich über die Gründe zu äussern, welche die längere sonst in der histologischen Technik geübte Härtung verbieten, Grosse hingegen thut das, indem er sich dabei auf einige Versuche stützt. Ueber den Unterschied (zwischen dem in frischer und dem in gehärteter Haut dargestellten Eleidin) äussert er sich folgendermassen:

„Im Strat. lucidum findet sich eine Substanz, die dasselbe diffus infiltrirt und sich charakteristisch färbt. Dieselbe ist in Schnitten von frischer Haut als eine zähflüssige Masse vorhanden und kann aus den ausgeschnittenen Zellen in Form von kleineren und grösseren Tropfen herausgepresst werden. Bei gehärteten Präparaten zeigt die Substanz ein anderes Verhalten. Die Härtungsflüssigkeit hat natürlich den zähflüssigen Zustand in einen festen verwandelt, wodurch der Austritt aus den Zellen beim Anschneiden derselben unmöglich wird. Man sieht daher an erhärteten Präparaten diese Substanz die Zellen des stratum lucidum diffus erfüllen".

---

[1]) Ulrich Grosse. Ueber Keratohyalin und Eleidin und ihre Beziehungen zum Verhornungsprocess. I. D. Königsberg 1892.

Ehe wir auf diese Angaben Grosse's eingehen, wollen wir die Technik, deren wir uns zur Darstellung des Eleidins bedienten, schildern:

Die Haut wird in der für histologische Untersuchungen meist üblichen Weise gehärtet und eingebettet, d. h. Härtung mittelgrosser Stücke in absolutem Alkohol 2—3 Tage — eine länger, z. B. 7—8 Tage dauernde Härtung gibt nicht so gute Resultate — dann Einbringung in ein Gemisch von Alkohol und Aether zu gleichen Theilen für 24 Stunden, sodann Uebertragung in dünnes Celloidin und Einbettung in dickflüssiges.

Die eingebetteten Stücke werden erst an der Luft oberflächlich getrocknet, sodann in 80% Spiritus aufbewahrt. In den auf diese Weise behandelten und eingebetteten Stücken hält sich das Eleidin, wofern nur die Stücke nicht angeschnitten sind, beliebig lange Zeit.

Aber auch bei bereits angeschnittenen Stücken genügt es meist, eine frische Schnittfläche durch Abschneiden eines ein wenig dickeren Stückes anzulegen.[1])

Geschnitten wird mit dem Mikrotom; die gewöhnliche Schnittstärke beträgt 0·02—0·03 Mm.; es kommt dabei auf eine besondere Feinheit der Schnitte nicht an. Wichtig aber ist, dass trocken geschnitten wird, d. h. weder das Messer, noch das zu schneidende Stück darf während des Schneidens angefeuchtet werden.

Die trockenen Schnitte, die natürlich grosse Tendenz zum Zusammenrollen haben, werden entweder auf einen Objectträger, auf den vorher schon die zu verwendende Farbflüssigkeit getupft ist, oder in ein Farbschälchen gebracht.

Die Färbung im Schälchen bietet nur dann Vortheile, wenn es gilt, ein Dauerpräparat anzufertigen. Für Schnitte, die man im Glycerin aufhellen will, empfiehlt sich die Färbung auf dem Objectträger.

Zur Färbung verwendeten wir in erster Reihe ein Pikroammoniakcarmin, welches folgendermassen zusammenge-

[1]) Es würde wohl auch genügen, die trockene Schnittfläche mit einer neuen Celloidinschicht zu überziehen.

setzt ist und welches sich bei verschiedenen Untersuchungen uns als sehr praktisch ergeben hat.

Carmin.
Liqu. Ammonii caustic.
Gesättigte wässr. Pikrinsäure aa 1·0.
Aqu. destillat. 200·0.

Bevor diese Farbflüssigkeit verwendet wird, thut man gut, den Ammoniak abdampfen zu lassen entweder im Wasserbade, oder indem man sie in offener Schale längere Zeit stehen lässt. Vor dem Gebrauche muss jedesmal sorgfältig filtrirt werden.

Die Schnitte bleiben, je nach der Absicht, die man verfolgt, verschieden lange in der Farbe. Kommt es nur darauf an, das Eleidin nachzuweisen, so genügt schon $^1/_2$—1 Minute; will man jedoch auch das Keratohyalin und die verschiedenen Hautschichten, so gut es die geringe Färbepotenz des angewandten Farbmittels erlaubt, darstellen, so lässt man dasselbe bis 5 und 6 Minuten einwirken.

Soll das Präparat zur schnellen Orientirung dienen, so färbt man, wie schon erwähnt, auf dem Objectträger, saugt die überflüssige Farbflüssigkeit mit Fliesspapier ab, lässt einen Tropfen Glycerin zufliessen und bedeckt das Ganze mit einem Deckgläschen.

Soll ein Dauerpräparat hergestellt werden, so kommen die Schnitte aus der Farbe für kurze Zeit in ein Schälchen mit $^1/_2\%$ pikrinsaurem Alkohol, dann in absoluten Alkohol, von dort zur Aufhellung und Entcelloidinisirung in Nelkenöl und werden dann in Canadabalsam eingeschlossen.

So bereitete Präparate haben sich jetzt über ein Jahr unverändert gehalten.

Diese Methode ergab immer das gewünschte Resultat: eine sichere und klare Darstellung des Eleidins.

Statt des Pikroammoniakcarmins benutzten wir öfters auch ein Boraxcarmin. Auch damit liess sich das Eleidin ganz gut darstellen, jedoch bietet es keine Vortheile. Die Technik ist dieselbe.

Demnächst erhielten wir sehr gute Resultate mit der von Buzzi als specifisch empfohlenen Färbung durch sulpho-

saures Nigrosin; allerdings nur mit wasserlöslichem Nigrosin (Grübler), während uns mit spritlöslichem (Grübler) die Färbung entgegen der Angabe Buzzi's nicht gelang.

Wir nahmen 5—6 Tropfen einer 1% wässerigen Nigrosinlösung auf ein Schälchen mit Wasser und färbten 1 bis 2 Minuten.

Es folgte dann eine doppelte Abspülung der Schnitte in Alkohol, Nelkenöl und Canadabalsam.

Die Beobachtung Buzzi's, dass das mit Nigrosin gefärbte Eleidin in Nelkenöl sich wieder entfärbe, können wir für unsere Alkoholpräparate nicht bestätigen. Besonders aber möchten wir hier — im Gegensatz zu Buzzi — hervorheben, dass bei dieser Art der Färbung sich das Keratohyalin manchmal recht deutlich in der ganz typischen Lagerung in einem etwas mattblauen Ton mitfärbt (cf. Fig. 3). Auch mit Alaunhämatoxylin ist es uns, wenn auch nur in unvollständigem Masse gelungen, das Eleidin zu färben, entgegen der Mittheilung Buzzi's, dem das nicht geglückt ist, so dass die Behauptung Buzzi's, dass die Färbemittel für Keratohyalin und Eleidin specifische, sich gegenseitig geradezu ausschliessende sind, nicht in vollem Masse zutrifft.

Die Alkannafärbung mit Schwebefällung gelang uns bei mehrfachen Versuchen nicht.

Als Doppelfärbung für Keratohyalin und Eleidin gebrauchten wir, da uns die Buzzi'sche Alkanna-Hämatoxylinfärbung im Stiche liess, eine Pikroammoniakcarmin-Hämatoxylinfärbung.

Es wurde das Eleidin mit Pikroammoniakcarmin vorgefärbt, und zwar ganz kurze Zeit — höchstens 1 Minute — um eine Mitfärbung des Keratohyalins zu vermeiden, dann wurde durch sehr reichliches Wasserabspülen die Pikrinsäure möglichst sorgfältig entfernt und mit einer Alaunhämatoxylinlösung nachgefärbt. Letztere war so verdünnt, dass sie eine wasserklare Flüssigkeit mit einem ganz leichten violetten Schimmer darstellte. Die Schnitte blieben 24 Stunden in dieser Lösung, wurden reichlich in Wasser abgespült und kamen dann in Alkohol, Nelkenöl und Canadabalsam.

Diese Färbung gelingt jedoch nicht immer; Hauptbedingung, um schöne Bilder zu erhalten, sind dünne Schnitte, und diese sind bei der Art der Einbettung — Paraffineinbettung erwies sich als unbrauchbar — und der Art des Schneidens — es musste natürlich wieder trocken geschnitten werden — nicht ganz leicht herzustellen. Es kommt ferner des Oefteren vor, dass bei der Nachfärbung mit Hämatoxylin das schon vorgefärbte Eleidin mit überfärbt wird: durch reichliches Ausspülen mit Wasser kann man meist, aber auch nicht immer, dem Eleidin seine ursprüngliche carmoisinrothe Farbe wiedergeben (cf. Fig. 2).

Will man nicht gerade eine solche Doppelfärbung erzielen, sondern neben dem Eleidin behufs besserer Uebersicht über das Präparat die Zellkerne darstellen, so empfiehlt sich, nachdem das Eleidin mit Pikroammoniakcarmin vorgefärbt ist, eine Nachfärbung mit wässeriger Thionin- (oder Methylenblau-)Lösung, vor welcher aber die Pikrinsäure aufs Genaueste herausgespült werden muss.

Die den Beschreibungen Ranvier's und Buzzi's am meisten entsprechenden Bilder erhielten wir bei der Färbung mit Pikroammoniakcarmin.

Ein solches Präparat von der Fersenhaut bot nach zwei Minuten dauernder Färbung folgendes Bild: der Papillarkörper schwach rosa gefärbt, die Retezapfen hellgelb mit röthlichem Schimmer, die Zellcontoure heller, die Kerne ab und zu schwach rosa tingirt. Das Stratum granulosum ins Röthliche spielend, die Keratohyalinkörnelung meist nur undeutlich zu erkennen; das Stratum lucidum hebt sich hellgelb vom Stratum granulosum ab, der daraufliegende Streifen von Eleidintropfen ist intensiv roth (mit einem Stich in's Orangefarbene) gefärbt. Die stark gewellte Hornschicht dunkelgelb mit zahllosen unregelmässigen rothgefärbten Streifen und Streifchen, die die Hornschicht in Windungen durchsetzenden Schweissdrüsenausführungsgänge von einer diffusen schwach rothen Färbung umgeben und vielfach mit dunkelrothen, aber mehr einen Stich in's Carmoisinrothe aufweisenden Eleidintropfen und -Tröpfchen belegt.[1])

[1]) cf. Fig. 1. Die Farbennuancen sind recht schwer wiederzugeben; doch entspricht der Farbenton namentlich in dieser Figur im Ganzen

Bei der Färbung mit Nigrosin, die in der oben beschriebenen Weise leicht und prompt gelingt, wird der Papillarkörper nur schwach graubläulich, das Rete gar nicht tingirt, während das Eleidin scharf und deutlich aus dem ungefärbten Stratum lucidum dunkelblau hervortritt. Hierbei ist zu bemerken, dass es mit dieser Methode bei Alkoholpräparaten nicht immer gelingt das Eleidin in Tropfenform darzustellen; oft tritt es in der Form von Bändern und Streifen auf.

Die Färbung mit Nigrosin empfiehlt sich vor Allem dann, wenn es darauf ankommt ein Uebersichtsbild zu erhalten. Sehr scharf hebt sich bei schwacher Vergrösserung das dunkelblaue Eleidinband ab. Will man das Eleidin als solches in seiner Tropfen- und Lachenform genauer studiren, dann eignet sich mehr die Färbung mit Pikroammoniakcarmin, obwohl man auch an den mit Nigrosin gefärbten Schnitten durch reichliches Entwässern die Tropfen- und Lachenform noch deutlicher machen kann.

Das Eleidin liegt in Tröpfchen, Tropfen, Lachen, Streifen, Bändern, bald confluirend zu grösseren Tropfen, bald perlenschnurartig in kleinsten Tröpfchenreihen angeordnet auf beiden Seiten des Schnittes, wovon man sich durch verschiedene Einstellung überzeugen kann.

Nie konnten wir, wie es Grosse angibt, die Zellen des Stratum lucidum diffus mit Eleidin erfüllt sehen.

Als ein charakteristisches Merkmal der mit Pikroammoniakcarmin gefärbten Eleidintropfen konnten wir an allen unseren Präparaten das ganz helle, manchmal mattröthliche Centrum constatiren, das von einem schmalen, aber sehr intensiv rothgefärbten Rande umgeben ist.

Das von uns dargestellte Eleidin hatte also, wie aus Obigem hervorgeht, absolut dasselbe Aussehen, wie das von Ranvier und Buzzi beschriebene, aus frischer Haut dargestellte. (Wir nahmen übrigens des Oefteren Gelegenheit, zum Vergleiche ebenfalls aus frischer Haut Eleidin mit unseren Färbemethoden darzustellen.)

---

dem der Präparate; nur die Differenz zwischen dem Roth an den Schweissdrüsengängen und dem des Stratum lucidum ist etwas zu grell.

Auch die Consistenz des Eleidins war in unseren Präparaten dieselbe, wie sie die früheren Autoren constatirt haben: auf Druck confluirten die Tropfen unter dem Deckgläschen und änderten ihre Gestalt. Bei Schnitten von der Fersenhaut, die eine bedeutende Menge Eleidin enthielten, war nach kräftigem Drucke auf das Deckgläschen das breite Stratum corneum und auch das Rete an einzelnen Stellen wie übersäet mit den kleinen rothgefärbten und scharf contourirten Eleidintröpfchen, die vom Stratum lucidum weggedrängt waren. Wurde der gefärbte Schnitt mit Fliesspapier auf den Objectträger gedrückt, so sah man — alle diese Versuche wurden mit in Glycerin aufgehellten Präparaten angestellt — das Eleidin nicht in Tropfen, sondern zu einem continuirlichen, oberflächlich auf dem Schnitte liegenden Bändchen umgeformt. Wir können demnach im Gegensatze zu der oben angeführten Ansicht Grosse's die Behauptung aufstellen: Die gewöhnliche — nicht zu lang dauernde — Alkoholhärtung der Haut verändert das Eleidin bezüglich seiner Consistenz nicht.

Die Frage nach der chemischen Natur des Eleidins harrt aus leicht verständlichen Gründen noch immer ihrer Lösung.

Nach Ranvier ist das Eleidin ein „huile essentielle"; Buzzi sieht in ihm ein fettes Oel, ein Glycerinfett. Wir haben den, wie wir glaubten, wenig aussichtsvollen Versuch einer Entscheidung über die Berechtigung der einen oder der anderen Ansicht herbeizuführen nicht gemacht; doch glauben wir, dass die folgenden hierher gehörigen Beobachtungen, die uns bei der Darstellung des Eleidins durch Pikroammoniakcarmin aufstiessen, vielleicht für weitere Untersuchungen auf diesem Gebiete von Nutzen sein können.

Bewahrt man ungefärbte eleidinhaltige Hautschnitte in destillirtem Wasser, verdünntem Spiritus oder absolutem Alkohol auf, so ist schon nach wenigen Stunden das Eleidin aus ihnen vollständig verschwunden, resp. es gelingt mit keiner unserer Methoden, es noch darzustellen. Dasselbe, nur schon nach kürzerer Zeit, ist der Fall, wenn man solche Schnitte an der Luft trocknen lässt. Färbt man jedoch die Schnitte mit Pikroammoniakcarmin und nimmt dann obige Manipulationen

vor, so bleibt das Eleidin tage-, ja wochenlang unverändert, es ist gewissermassen durch die Färbung fixirt. Es wäre von Interesse gewesen festzustellen, welches der nach dieser Richtung hin wirksame Bestandtheil der Farbe sei; doch ist uns das nicht gelungen, denn wurden ungefärbte Schnitte für kurze Zeit in eine wässrige Ammoniak- oder Pikrinsäurelösung von derselben Concentration, wie sie in der Farbe vorhanden, gebracht und dann in Wasser, Spiritus und Alkohol aufbewahrt, so liess sich das Eleidin nach einigen Stunden in ihnen nicht mehr färben. Es scheint also das Carminselbst im Zusammenwirken mit dem Ammoniak und der Pikrinsäure diese fixirende Wirkung zu haben.

Obige Beobachtungen waren es, die uns dazu veranlassten, nur noch trocken zu schneiden und die Schnitte unmittelbar in die Farbflüssigkeit zu bringen. Auch anderen chemischen Einwirkungen gegenüber machten sich Unterschiede zwischen unserem in alkoholgehärteter und dem von den anderen Autoren in frischer Haut dargestellten Eleidin geltend:

Ranvier, Buzzi und Grosse betonen die leichte Entfärbbarkeit des Eleidins auch dem geringsten Säurezusatz gegenüber; ersterer stellt sogar als nothwendiges Postulat für das Zustandekommen eines guten Eleidinpräparates die Verwendung von völlig neutralem Glycerin auf. Grosse findet bei Einwirkung von Essigsäure in wenigen Minuten Zerstörung des Eleidins unter Entfärbung der Tropfen.

Wir fanden in unseren Präparaten das Eleidin viel haltbarer.

Concentrirte Essigsäure und Eisessig zerstörten erst nach einer halben Stunde die Eleidintropfen, ebenso concentrirte Salzsäure.

Kurzer Aufenthalt in schwacher Pikrinsäure liess die gefärbten Eleidintropfen nur noch deutlicher hervortreten. In einer 1% Pikrin- und Salzsäurelösung war nach 24 Stunden langer Einwirkung das Eleidin noch gut zu erkennen. Endlich fanden wir im Gegensatze zu Grosse's Ansicht, das mit Pikroammoniakcarmin gefärbte Eleidin gäbe in neutralem Glycerin seine Farbe leicht ab, noch nach 3 und 4 Monaten in Schnitten.

welche auf diese Weise gefärbt und in neutralem Glycerin aufbewahrt waren, das Eleidin unverändert.[1])

Wie für jede specifische Färbung, so ist naturgemäss auch für die des Eleidins die Fixirung, resp. Härtung des Gewebes von grosser Bedeutung. Wir haben bisher ausgeführt, dass wir die Alkoholhärtung in viel weiterem Umfange mit grossem Vortheil — vor Allem für die Einbettung des Materials — benutzen konnten, als die Autoren bislang angegeben hatten.

Grosse hat die verschiedenen Härtungsflüssigkeiten so geprüft, dass er sie unter dem Mikroskope auf Eleidin, welches nach Ranvier (Pikrocarminat) gefärbt war, einwirken liess, und ist dabei zu Resultaten gekommen, die nach unseren Beobachtungen für die Eleidindarstellung nicht zu verwerthen sind. Er findet bei Einwirkung von Müller'scher Flüssigkeit Auftreten von Vacuolen in den Eleidintropfen und geringe Schrumpfung, bei Einwirkung von absolutem Alkohol nach längerer Zeit starke Schrumpfung. Diese Methode der Prüfung entspricht von vornherein nicht den Bedingungen, unter denen die Härtungsflüssigkeiten bei der gewöhnlichen Anwendung auf das Gewebe einwirken; wir härteten Hautstücke und stellten so den Einfluss der verschiedenen Härtungsarten auf das natürlich noch ungefärbte Eleidin fest. Wir fanden bei Härtung

in Alkohol: unveränderte Mengen von Eleidin (s. o.);

in Müller'scher Flüssigkeit: gänzliches Verschwinden des Eleidins;

in Sublimat (gesättigte Sublimat *ClNa*-Lösung; Nachhärtung in mit Jodtinctur versetztem Spiritus): Verringerung der Eleidinmengen;

in Formalin (nach der von Blum angegebenen Methode): ebenfalls Verringerung.

---

[1]) Diese Differenzen sind es besonders, welche uns veranlassen, die Methode der Alkoholhärtung, die wir verwendeten, in einen Gegensatz zu der bisher geübten, ganz kurzen Härtung zu stellen, bei der sich Differenzen in Bezug auf die chemischen Eigenschaften des Eleidins gegenüber dem in frischer Haut nicht gezeigt hatten. Die Einwirkung durch ganz kurze, durch etwas längere und durch wirklich lange Zeit scheint, also nicht bloss quantitativ, sondern auch qualitativ verschieden zu sein.

Die zu unseren Untersuchungen nöthigen Hautstücke nahmen wir theils von der Leiche (aus dem pathologischen Institut des Allerheiligen-Hospitals), theils entstammten sie Excisionen, die am Lebenden ausgeführt waren (auf der dermatologischen Abtheilung des Hospitals).

Bei einer methodischen Untersuchung des Eleidins handelt es sich zunächst um die Frage: wo liegt das Eleidin in der normalen Haut?

Alle Beobachter verlegen den Sitz der Eleidintropfen auf die Ober- und Unterfläche des Schnittes in der Höhe, welche dem Stratum lucidum entspricht.

Auch wir fanden dies bestätigt: das Eleidin liegt entweder in der ganzen Breite des Stratum lucidum, oder an der Grenze desselben zum Stratum corneum; aber nicht allein dort.

Seine frühere Behauptung, das Eleidin greife weder nach unten in die Körnerschicht, noch nach oben in die Hornschicht über, hat Buzzi bereits durch Neuburger[1]) richtig stellen lassen.

Wir konnten gleich ihm das Eleidin, manchmal in besonders reichlichen Mengen. im Verlaufe der Schweissdrüsenausführungsgänge, und zwar nur in der nächsten Umgebung derselben nachweisen. Es begleitet dieselben auf ihrem Zickzackwege durch das Stratum corneum in Gestalt von feinsten bis zu grössten Tropfen;[2]) manchmal fanden sich,

---

[1]) Neuburger. Akrokeratoma hereditarium. Monatshefte f. prakt. Dermatologie. Bd. XIII. Nr. 1.

[2]) Es ist auffallend — und auch in der Zeichnung wiedergegeben (s. o.) — dass das Eleidin um die Schweissdrüsenausführungsgänge bei Pikrocarminfärbung einen etwas anderen mehr karmoisinrothen Farbenton annimmt, als im Stratum lucidum; diese geringe Differenz, die wir uns freilich nicht erklären können, reicht natürlich nicht aus, um hier eine wirklich chemische Modification oder Varietät des Eleidins zu supponiren. — Es ist leicht verständlich, dass das Eleidin nur an den wandungslosen Lücken, wie sie die Schweissdrüsenausführungsgänge im Stratum corneum darstellen, in dieses aufsteigt; die sonst überall dichte lamellöse Schichtung desselben verhindert, da die Hornschicht eine Imbibitionsfähigkeit für Eleidin augenscheinlich nicht oder nur sehr wenig besitzt, das Austreten des letzteren; in die Schweissdrüsenausführungsgänge quillt es

namentlich in der Höhe des Stratum lucidum und noch tiefer nach dem Rete Malpighi zu eigenartige gekörnelte und schollige Massen, die sich morphologisch wohl von Eleidin unterschieden, aber in derselben Weise färbbar waren.

Wir konnten die Beobachtung machen, dass sich das Eleidin an den Schweissdrüsenausführungsgängen früher färbt, als das des Stratum lucidum und beim Verschwinden sich dort am längsten hält.

Ausser an den bisher angeführten Stellen findet sich das Eleidin noch an der Begrenzung der Haarbälge, und zwar zwischen innerer und äusserer Wurzelscheide. Es ist dies leicht erklärlich, da ja das Stratum lucidum sich in die innere Wurzelscheide des Haares continuirlich fortsetzt (Henle).

Schöne Bilder der Eleidinvertheilung innerhalb der Haut erhält man, wenn man z. B. von Fersenhaut Flachschnitte anlegt.

Nicht genug kann darauf hingewiesen werden, dass es sich beim Eleidin und Keratohyalin um zwei vollständig verschiedene Körper handelt. Es ist das Verdienst Unna's,[1]) auf diese Differenz zuerst hingewiesen und das Verdienst Buzzi's, sie durch seine Untersuchungen erwiesen zu haben; trotzdem werden noch heute Eleidin und Keratohyalin von vielen Autoren identificirt resp. verwechselt.

Wenn auch die beiden Körper bezüglich ihrer tinctoriellen Eigenschaften nicht so von einander verschieden sind, wie es Buzzi angibt (s. ob.), so müssen doch das Eleidin und Keratohyalin als zwei völlig differente Körper scharf von einander getrennt werden, über deren Beziehungen zu einander wir bislang noch nichts wissen, und von denen wir nur aussagen können, dass sie beide in einem — uns an und für sich auch noch dunklen — Zusammenhang mit der Verhornung stehen.

Nachdem wir durch die geschilderte Methode der Eleidindarstellung an alkoholgehärteten Hautstücken ein sicheres

---

augenscheinlich empor — vielleicht auf Grund des Druckes, der auf der Hautoberfläche lastet — vermag aber innerhalb desselben die an die Lichtung anstossenden Hornlamellen nicht zu imbibiren.

[1]) P. Unna. Pariser Briefe. Monatshefte f. prakt. Dermatol. 1888. Bd. VII. p. 614—615.

Mittel gefunden hatten, das Eleidin nachzuweisen, untersuchten wir seine Vertheilung im menschlichen Körper. Wir fanden es ausser an den Stellen, die Buzzi erwähnt (Brustwarze, Fersenhaut, Fingerbeere, Haut der Brust und des Beines), an allen Stellen der Oberhaut, die wir untersuchten, z. B. Rücken, Oberarm, Achselhöhle, Bein, Kopfhaut, Kinn, Nasolabialgegend, Oberlippe, Nase u. s. w., natürlich mit quantitativen Differenzen.

Ueber diese einige Worte:

Vorausgeschickt soll werden, dass wir keine eingehenden Untersuchungen darüber angestellt haben, wie sich die Menge des Eleidins in den verschiedenen Lebensaltern verhält; erwähnt sei nur, dass es sich in der Haut eines fünf Monate alten Embryos nicht nachweisen liess, wohl aber in der einer acht Monate alten Frühgeburt und zwar hier sehr reichlich. Dass seine quantitativen Differenzen denen des Keratohyalins parallel gehen, wie es Buzzi angibt, möchten wir auf Grund unserer Präparate nicht behaupten. Allerdings fand sich an Stellen, wie Fingerbeere oder Fersenhaut einer breiten Reihe Keratohyalinhaltiger Zellen parallel gehend, sehr viel Eleidin im Stratum lucidum, doch war auch an diesen Prädilectionsstellen das Verhältniss kein constantes. Besonders muss betont werden, dass die Vermehrung des Keratohyalins nicht bloss innerhalb der Zellreihen des eigentlichen Stratum granulosum statthat, sondern dass sich das letztere auch als solches verbreitert und statt 1—2 viel mehr (5—8) Reihen von Körnerzellen auftreten. Das Stratum lucidum ist auch an Stellen, an denen viel Eleidin vorhanden ist, in der normalen Haut nicht breiter, als etwa 2 Zellreihen und nur innerhalb dieser ist bald sehr viel, bald weniger Eleidin vorhanden.

In der Zunge konnten wir Eleidin nicht nachweisen, weder in der Gegend der Papillae filiformes, noch in der der Papillae circumvallatae.

Ebensowenig fand sich Eleidin an dem inneren Blatte des Präputium (Umschlagstelle zur Glans penis) und an der Innenfläche der kleinen Labie. Diese Befunde sind interessant wegen des Verhältnisses des Eleidins zum Keratohyalin und seiner

Beziehungen zur Ausbildung der Hornschicht; denn an allen diesen Stellen, Zunge, Präputium und kleine Labie, ist, wenn auch verschieden stark, ein Hornschicht ausgebildet, in der sich sehr häufig kernhaltige Hornzellen finden, und ferner liess sich hier überall auch das Vorhandensein von Keratohyalin, manchmal allerdings nur in minimalen Mengen, nachweisen.

Auf das Zusammentreffen von kernhaltigen Hornzellen im Stratum corneum mit Fehlen des Eleidins im Stratum lucidum kommen wir später noch einmal zurück.

Wichtig erschien es auch, das Lippenroth, dessen Zwischenstellung zwischen Haut und Schleimhaut oft betont worden ist auf seinen Eleidingehalt zu prüfen.

Buzzi bezeichnet diese Frage deswegen als interessant, weil nach Unna's Untersuchungen in Lippenroth Keratohyalin nicht vorkäme. Diese Ansicht Unna's ist bekanntlich schon durch Lazansky[1]) zurückgewiesen; auch uns gelang der Nachweis allerdings geringer Mengen von Keratohyalin öfter.

Um die Grenze, an welcher das Lippenroth beginnt und welche an der nicht erhärteten Haut deutlicher ist, als an der gehärteten zu markiren, hatten wir dieselbe vor der Härtung der zu untersuchenden Lippen durch einen Längsschnitt mit dem Rasirmesser, so genau es eben dieses etwas grobe Verfahren gestattete, markirt.

Es ergab sich bei der Untersuchung, dass das Eleidin sich in diesem Bezirk dem Keratohyalin ganz analog verhält: In der äusseren Haut reichliche Eleidinmengen, die sich bei dem Uebergange ins Lippenroth beträchtlich vermindern, aber in der ganzen Breite des letzteren deutlich nachweisbar sind; da, wo dasselbe allmälig in die Schleimhaut übergeht, hört auch das Eleidin allmälig auf und fehlt auf der Schleimhautseite — unseren anderen Befunden entsprechend — vollkommen.

Nach Erwähnung dieser am normalen menschlichen Körper erhobenen Befunde, erübrigt es jetzt noch über die Unter-

---

[1]) Lazansky. Zur Keratohyalinfrage. Verhandl. der deutschen dermatol. Gesellschaft. I. Congress zu Prag. 1889 p. 232—234.

suchungen zu berichten, die wir an der erkrankten Haut angestellt haben.

Es sind nur einige wenige, auf das Eleidin sensu strictiori bezügliche Befunde in der Literatur erwähnt, welche wir hier zusammenstellen, ohne dabei aber auf absolute Vollständigkeit Anspruch machen zu können.

Buzzi[1]) fand in „gewöhnlichen Warzen“ Vermehrung des Eleidins.

Lazansky[2]) Vermehrung bei Warzen und Dermatitis chronica.

Darier[3]) bei kleinen platten Warzen des Gesichtes keine Vermehrung.

Kühnemann[4]) Vermehrung bei allen Warzen.

Kromayer[5]) Vermehrung in Prurigoknötchen.

Neuburger[6]) bei Akrokeratoma hereditarium keine Vermehrung.

In einer ganzen Anzahl französischer Arbeiten wird das Eleidin erwähnt, aber fast durchgängig mit dem Keratohyalin identificirt. Am klarsten erhellt das aus dem Werke von Leloir und Vidal (Symptomatologie und Histologie der Hautkrankheiten), in welchem sehr vielfach Pikrocarminpräparate wiedergegeben werden, in welchem aber, wie aus den Abbildungen selbst, vor allem bei stärkerer Vergrösserung hervorgeht, ganz wesentlich das Stratum granulosum mit dem Keratohyalin beschrieben und abgebildet wird.

Es konnte nicht in unserer Absicht liegen, alle Erkrankungen der Haut auf ihren Gehalt an Eleidin zu untersuchen. Wir haben aber aus den verschiedenen, nach rein pathologisch-anatomischen Gesichtspunkten zu sondernden Gruppen je ein-

---

[1]) Buzzi. l. c.

[2]) Lazansky. l. c.

[3]) Darier. Verrues planes juvéniles de la face. Annales de derm. et de la syphil. 2. Serie. Tome IX. Nr. 10.

[4]) Kühnemann. Beiträge zur Anatomie und Histologie d. verr. vulg. Monatsh. f. prakt. Dermatol. Bd. VIII. 1889. Nr. 8.

[5]) E. Kromayer. Zur Anatomie der Prurigo. Archiv f. Dermatol. und Syphilis. 1890. p. 80.

[6]) Neuburger. l. c.

zelne Beispiele untersucht, natürlich unter steter Berücksichtigung der dabei speciell in Frage kommenden Veränderungen (des Keratohyalins, der eigentlichen Hornschicht, des Rete) und so einen Ueberblick über das Verhalten des Eleidins unter pathologischen Verhältnissen gewonnen, der durch weitere Untersuchungen im Einzelnen gewiss ergänzt und modificirt werden kann, im Ganzen aber zweifellos ein Urtheil über die Betheiligung des uns interessirenden Körpers an den krankhaften Veränderungen, speciell der Epidermis gestattet.

In erster Linie seien hier jene Processe erwähnt, bei denen klinisch und histologisch wesentlich nur eine Entzündung vorhanden ist; wir untersuchten je einen Fall von Roseola syph., Erythema exsudativ. multiforme und ein Ekzema acutum (ohne klinisch nachweisbare Oberhautveränderungen). Bei diesen Erkrankungen fanden wir, mit Ausnahme vom Ekzema acutum, bei dem die Hornlamellen theilweise abgehoben waren, eine vollständig normale Hornschicht; vor allem lagen nirgends in den obersten Schichten der Haut kernhaltige Zellen. Diesen Verhältnissen entsprach auch der Befund an Eleidin und Keratohyalin; in annähernd normaler Menge konnten wir diese beiden Substanzen nachweisen. Es lag aber hier auch klinisch eine Verhornungsanomalie nicht, oder noch nicht vor. Was das acute Ekzem betrifft, so kann natürlich der eine Fall, der von uns untersucht wurde, nicht für die ganze grosse Gruppe der acuten Ekzeme entscheidend sein, denn es ist klar, dass bei den Ekzema acut. auch eine Parakeratose je nach dem Stadium (z. B. in der Periode der Desquamation) vorhanden sein, und dass demnach der Gehalt an Eleidin verändert sein kann.

Anschliessend hieran sei das chronische squamöse Ekzem erwähnt, von dem wir zwei Fälle untersucht haben. Bezüglich des Eleidins, Keratohyalins und der Beschaffenheit der Hornschicht, namentlich des Vorhandenseins von kernhaltigen Zellen, liess sich ein Unterschied gegenüber dem acuten Ekzem nicht nachweisen. Anders lagen die Verhältnisse beim trockenen, parasitären d. h. scharf begrenzten, oberflächlichen psoriasiformen Ekzem, dem 1. Grade des „seborrhoischen Ekzems“ Unna's, von welchem ebenfalls zwei Fälle zur Unter-

suchung kamen. Hier fanden sich, abgesehen von den Veränderungen in der Cutis und im Rete, entzündliche Infiltration, Durchwanderung von Leukocyten durchs Rete, Proliferation der Retezellen (reichliche Mitosen), in der obersten Schicht der Haut vielfach kernhaltige Zellen. Der Gehalt an Keratohyalin war gering, stellenweise fehlte dasselbe vollkommen. Das Eleidin war in den intensiver erkrankten Partien kaum noch in Spuren vorhanden.

Ganz ähnlich waren die Befunde bei mehreren Fällen von Psoriasis vulgaris. Auch hier zeigen sich bekanntlich in der Hornschicht an vielen Stellen kernhaltige Zellen; das Eleidin schnitt scharf mit der gesunden Haut ab und fehlte in dem erkrankten Bezirk vollständig; das Keratohyalin reichte zwar weiter, doch waren im Centrum der Psoriasiseffloreszenz höchstens hier und da noch Spuren vorhanden. Bei einer seit 3 Wochen mit Chrysarobin behandelten Psoriaris, bei welcher sich die Efflorescenzen bereits mehrere Tage lang weiss auf braunem Grunde abhoben, fand sich die Haut histologisch bereits vollständig zur Norm zurückgekehrt. Eleidin und Keratohyalin waren in normalen Mengen vorhanden. Es ist also morphologisch kein Grund aufzufinden, warum die Chrysarobinfärbung der schon geheilten Psoriasiseffloreszenzen meist so lange ausbleibt.

Die Vermuthung, die Neisser gelegentlich auf Grund unserer Befunde an Psoriasisplaques ausgesprochen hat, dass vielleicht das Fehlen des Eleidins die mangelhafte Aufnahme der Chrysarobinfarbe an den psoriatischen Flecken bedinge, scheint sich nach diesem unseren — allerdings bis jetzt nur einmal erhobenen — Befunde nicht zu bestätigen.

Beim papulösen und bei der Steigerung dieses Processes, beim pustulösen Syphilid, zeigte sich am Rande der Erkrankung das Eleidin vermindert, ganz zu Grunde gegangen war es auf der Höhe der Efflorescenz; das Keratohyalin verhielt sich ähnlich. Der Gehalt an Eleidin nimmt vom Gesunden nach dem Kranken hin allmälig ab; ein so plötzliches Aufhören wie bei der Psoriasis liess sich hier nicht constatiren. Makroscopisch war bei den beiden untersuchten Fällen von papulösem (der eine betraf eine „lichenoide Papel“) und bei dem

Fall von pustulösem Syphilid von einer Schuppung nichts zu bemerken; mikroskopisch fand sich aber doch die Hornschicht theilweise abgehoben und zeigten sich in derselben kernhaltige Zellen.

Bei einem Falle von Tuberculosis verrucosa cutis war der Gehalt der Epidermis an Eleidin und ebenso an Keratohyalin an den Stellen, wo die Papillen sich schon wesentlich vergrössert zeigten, die Hornschicht aber noch ein durchaus normales Aussehen bot, ein annähernd normaler; von dem Punkte aber ab, wo sich in der obersten Schicht der Haut kernhaltige Zellen vorfanden, war das Eleidin vollständig geschwunden. Das Keratohyalin reichte weiter in den erkrankten Bezirk hinein und war hier stellenweise sogar vermehrt, fehlte aber im Centrum gleichfalls vollkommen.

Ganz ähnlich lagen die Verhältnisse bei einem Falle von Scrofuloderma; auch hier am Rande normaler Gehalt an Eleidin und Keratohyalin; dann folgten kernhaltige Hornzellen und darunter im Stratum lucidum kein Eleidin, wenig Keratohyalin.

Bei einer Impetigopustel, einer ganz oberflächlichen intraepidermoidalen Eiteransammlung, wie sie Unna als „Impetigo Bockhardt“ bezeichnet, war das Eleidin in normaler Menge vorhanden, und zwar in der Blasendecke, die unterste Schicht derselben bildend; die Abhebung der Epidermis hatte also unmittelbar unterhalb des Stratum lucidum stattgefunden, oder der Zerstörungsprocess der Epidermiszellen hatte zunächst an diesem Halt gemacht. Impetigopustel und pustulöses Syphilid, wesentlich von einander verschieden bezüglich ihres Gehaltes an Eleidin, können natürlich klinisch, histologisch und ätiologisch nicht als analoge Processe hingestellt werden. Bei ersterem Process handelt es sich um einen acut entzündlichen Vorgang, eine rasche Auswanderung weisser Blutkörperchen und eine plötzliche intraepidermoidale Lückenbildung. Das pustulöse Syphilid ist aus einer Papel hervorgegangen: hier handelt es sich um eine allmälige eitrige Schmelzung des Gewebes unter Zugrundegehen des Rete. Hier hatte also auch die „Parakeratose“ Zeit sich auszubilden.

Im Anschluss hieran seien einige Befunde besprochen, die wir bei Erkrankungen erhoben haben, bei denen die Entzündung ganz oder fast ganz fehlt, bei denen aber Verhornungsanomalien klinisch wenigstens vorhanden sind, schuppende Krankheiten ohne Entzündung. Wir haben untersucht: 3 Fälle von Pityriasis sicca cap., 2 Fälle von Pityriasis tabescentium und einen von Pityriasis versicolor. Alle diese Processe zeigten, obwohl der Aetiologie nach sehr verschieden, histologisch doch ein ganz analoges Verhalten; abgesehen natürlich von dem Pilzbefund bei der Pityriasis versicolor. Die Entzündung war, wenn überhaupt vorhanden, jedenfalls nur in ganz geringem Masse zu constatiren, sowohl bei der Seborrhoe des behaarten Kopfes, entgegen der Ansicht Unnas, nach dessen Auffassung die Entzündung hier eine wesentliche Rolle spielen soll, als auch besonders bei der Pityriasis versicolor. A priori sollte man ja annehmen, dass hier wenigstens das Rete durch die Anwesenheit der Pilze zu einer stärkeren Proliferation angeregt würde, dass, wenn auch nicht eine wirkliche Entzündung, doch wenigstens eine reichliche Mitosenbildung vorhanden wäre; von Alledem aber nichts. Auch die Hornschicht zeigte sich bei der Pityriasis versicolor nicht eigentlich verdickt, sondern nur durch die Pilze gelockert und aufgewühlt, die einzelnen Hornlamellen vielfach abgehoben. Aehnliche Bilder bezüglich der Hornschicht gaben auch die beiden anderen eben erwähnten Processe. Zu betonen ist noch, dass sich nirgends kernhaltige Zellen vorfanden. Eleidin und Keratohyalin waren hier überall in annähernd normaler Menge vorhanden.

Wir kommen nunmehr zu denjenigen Erkrankungen, bei denen es sich wesentlich um hypertrophische Processe der Epidermis handelt, sei es dass diese mehr das Rete mucosum, sei es dass sie mehr die Hornschicht betreffen; zu den ersteren gehören in erster Linie die Condylomata acuminata, von denen wir mehrere untersuchten, und zwar sowohl solche, die wegen ihrer rosenrothen Farbe eine geringe oder ganz fehlende Verhornung vermuthen liessen, als auch solche, bei denen man aus der mehr weisslichen Farbe auf einen höheren Grad derselben schliessen konnte.

Ueberall da, wo sich kernhaltige Hornzellen zeigten, war ein vollständiges Fehlen des Eleidins und ein nahezu vollständiger Schwund des Keratohyalins zu constatiren. Ganz analog lagen die Verhältnisse bei je einem verhornten Papillom des Kehlkopfes und der Glans penis.

Bei der Verruca dura, sowohl der gewöhnlichen „verrucösen“ als auch bei der Verruca dura plana fanden wir in der verbreiterten Hornschicht keine, oder nur äusserst spärliche kernhaltige Zellen. Eleidin und Keratohyalin sind, wie das ja auch Buzzi, Darier und Kühnemann angeben, vermehrt, das letztere in höherem Grade als das erstere.

Bei der Verruca senilis, die wir hier anhangsweise erwähnen, und bei der „Verruca mollis“, dem weichen Fibrom der Haut (die natürlich nicht in das Gebiet der „Hyperepidermidosen“ gehört), konnten wir Eleidin und Keratohyalin zwar überall als vorhanden, jedenfalls aber als nicht vermehrt constatiren; bei diesen Arten von Warzen zeigten sich nirgends kernhaltige Hornzellen.

Das interessanteste und auffallendste Bild ergab uns das „Molluscum contagiosum“ (cf. Fig. 4, 5, 6). Bei gewöhnlicher, nur das Keratohyalin berücksichtigender Färbung desselben sind bekanntlich in den Molluscumzapfen 3 Zonen zu unterscheiden: die unterste, in welcher eine Anzahl von Zellen den Beginn der für das Molluscum charakteristischen Veränderung — der Degeneration nach den Einen, der Infection nach den Anderen — aufweisen, während die zwischenliegenden Epidermiszellen noch normal, resp. nur in ihrer Form verändert sind; dann folgen mehr oder weniger zahlreiche Lagen, in denen die Molluscumzellen umgeben sind von einem Maschenwerk von Zellen, welche meist ausserordentlich reichlich mit Keratohyalin beladen sind. Endlich folgen die ausgebildeten Molluscumkörperchen mit einem aus Hornlamellen bestehenden Maschenwerk.

Bei der Eleidinfärbung ist erkennbar, dass in dem an zweiter Stelle erwähnten Stratum das Keratohyalin — carmoisinroth gefärbt — theils in sehr grossen Klumpen, theils in kleineren Körnern auftritt, ganz entsprechend der Beschreibung Neissers, der allerdings damals noch den Ausdruck

Eleidin gebrauchte. Die Annahme Neissers,[1]) dass „nur die am Zellprotoplasma aufgetretenen kleinen Tröpfchen das „Eleidin" darstellen und dass die grösseren Klümpchen Reste der Epithelkerne sind, scheint uns allerdings nach unseren Präparaten nicht zutreffend. Bei der Pikrocarminfärbung färben sich alle diese Gebilde in dem für das Keratohyalin charakteristischen Farbenton, bei der Weigert'schen Färbung behalten sie die dunkelviolette Farbe auch bei starker Entfärbung, welcher doch die Kerne bekanntlich nicht widerstehen. Wir glauben, dass alle diese Gebilde — kleine und grosse — identisch sind, und haben Klumpen von ähnlicher Grösse und Form auch bei anderen, mit reichlicher Keratohyalinbildung einhergehenden Processen gesehen — wobei wir natürlich die Frage, ob das Keratohyalin überhaupt vom Kern abstammt, hier ganz unberührt lassen. Zwischen diesen Stratum granulosum-Zellen liegen einzelne schon gelb gefärbte Molluscumkörperchen (Fig. 5, *MK*). Auf die Keratohyalinschicht folgt nun im Molluscumzapfen nach oben mit meist sehr schroffem Uebergang die wesentlich breitere Eleidinschicht: hier liegen die in Pikrocarmin intensiv gelb gefärbten Molluscumkörperchen, umgeben von einem ausserordentlich reichlichen Netzwerk von typisch gefärbten Eleidintropfen und Fladen in einer Massenhaftigkeit der Ausbildung, wie wir sie sonst nirgends gesehen haben (cf. Fig. 4, 5, 6, *M*). Dieselben verdecken vollständig Alles, was etwa noch zwischen den Molluscumkörperchen liegt — bei Weigert'scher Färbung bleiben in diesem Bereich die Molluscumkörperchen blass und sind umscheidet von einem mehr oder weniger intensiv violett gefärbten Netzwerk. Am weitesten nach oben zeigen sich dann bei der Eleidinfärbung zwischen den gelben Molluscumkörperchen meist nur undeutlich zu erkennende Hornfasern, welche sich gelb oder überhaupt kaum gefärbt haben (cf. Fig. 6, *C*).

Die Deutung dieser Bilder ist nicht schwer. Wir haben eben im Molluscumzapfen eine typische Hyperplasie der gesammten Epidermis vor uns, bei welcher eine Anzahl von

[1]) Ueber das Epithelioma (sive Molluscum) contagiosum. Vierteljahresschrift für Dermatologie und Syphilis. 1889 p. 588.

Zellen unter der Einwirkung eines Reizes sich zu Molluscumkörperchen umwandelt (wir drücken uns bei dieser rein anatomischen Darstellung ganz objectiv aus), während die dazwischen liegenden nicht befallenen Zellen, auf die Neisser ganz besonders hingewiesen hat, durch das Stadium des Stratum granulosum und des Stratum lucidum sich zum Stratum corneum umwandeln. Der Satz Neissers,[1]) „in den oberen Schichten gehen sie — d. h. die nicht befallenen Zellen — sehr bald durch die Vorstadien eines auffallenden Eleidingehaltes hindurch in faserige Hornlamellen über“ (wobei für Eleidin Keratohyalin zu denken ist), ist also nur umzuwandeln in den Satz: „Die nicht befallenen Zellen wandeln sich zuerst in sehr reichlich Keratohyalin enthaltende, dann in sehr reichlich Eleidin enthaltende und schliesslich in Hornlamellen um“ — wobei zu betonen ist, dass das Stratum lucidum dieser Zapfen ganz auffallend breit ist (es ist von Neisser zweifellos zum Stratum corneum gezählt worden), und dass es sich ebenso scharf wie an der normalen Epidermis gegen das Stratum granulosum absetzt. Nicht entscheidbar erscheint uns die Frage, ob in diesem „Stratum lucidum des Molluscumzapfens“ das Eleidin nur von den nicht befallenen verhornenden Zellen gebildet wird, oder ob — wofür seine Massenhaftigkeit zu sprechen scheint — nicht auch die Molluscumzelle selbst, welche nach Neisser in toto verhornt, bei dieser Verhornung Eleidin producirt, das sich dann zwischen den Molluscumkörperchen ansammelt.[2]) —

Der einzige Fall von Cancroid, welchen wir auf Eleidin untersuchen konnten, — es handelte sich um eine sehr langsam wachsende oberflächliche Geschwulst an der Nase — zeichnete sich durch sehr geringe Verhornung aus; es fanden sich zahlreiche kernhaltige Hornzellen; Keratohyalin aber fehlte fast vollkommen, Eleidin liess sich gar nicht nachweisen. Wir

---

[1]) l. c. p. 560.

[2]) Campana spricht in seiner Mittheilung: Il parasito del mollusco contagioso (Genova 1893) von einer Vermehrung des Eleidins; er gibt aber selbst an, dass er mit dem letzteren die im Stratum granulosum liegenden Körnchen, also das Keratohyalin meint.

brauchen nicht hervorzuheben, dass bei stark verhornenden Krebsen, wie solche in der Haut so häufig vorkommen, die Verhältnisse ganz anders liegen müssen.

Ein Process, bei dem sich Hypertrophie und Atrophie in eigenartiger Weise combiniren, ist der Clavus. Wir haben einen solchen untersucht, bei welchem in den mittleren Partien das Rete fast vollständig atrophirt, der Papillarkörper vollständig ausgeglichen war; hier fehlten das Eleidin wie das Keratohyalin vollkommen und die gleichartig gelb tingirten Hornmassen sassen dem cutanen Bindegewebe fast oder ganz unmittelbar auf. An den Randpartien aber war Keratohyalin und Eleidin zweifellos vermehrt, und im Einklang damit war hier eine Hypertrophie des Rete vorhanden.

Zum Schlusse möchten wir noch einige isolirt dastehende Befunde erwähnen:

Bei einer Sclerodermie der Unterschenkel im hochgradig atrophischen Stadium war trotz der starken Verdünnung der Cutis und der Epidermis das Bild der obersten Schichten der Hautbedeckung ein ganz normales.

In dem von Jadassohn vorgestellten Fall von „Pityriasis alba atrophicans“ — von Kaposi als Ichthyosis mit Schrumpfung gedeutet — fehlte das Eleidin, während das Keratohyalin wenn auch in sehr geringer Menge vorhanden war.

Endlich erwähnen wir hier, wenn auch nur vorläufig, dass wir bei zwei Fällen von Cholesteatom, von denen uns Herr Dr. Brieger ausgekratzte Massen zur Untersuchung übergab, reichliche Massen von Eleidin, das sich mit Pikrocarmin typisch färbte, gefunden, Keratohyalin aber vollständig vermisst haben. Weitere Untersuchungen werden lehren müssen, ob bei diesem vom Standpunkt der Verhornungslehre unseres Wissens noch nicht untersuchten Processe der von uns erhobene auffallende Befund ein regelmässiger ist.

Wir haben uns bisher fast ganz auf die objective Darstellung unserer Befunde beschränkt, und wir haben auch jetzt nicht die Absicht, Hypothesen über die Bedeutung des Eleidins für die Verhornung der Oberhaut, über seinen eventuellen

Zusammenhang mit anderen fettähnlichen Bestandtheilen derselben (z. B. dem Lanolin), oder über seine Beziehungen zum Keratohyalin einerseits, zur Hornsubstanz andererseits aufzustellen.

Was wir auf Grund unserer Untersuchungen an normaler und pathologisch veränderter Haut aussagen können, ist Folgendes:

Das in charakteristischer Weise in Tropfenform auf dem Stratum lucidum liegende, auch an Alkoholpräparaten im allgemeinen gut darstellbare Eleidin findet sich in der menschlichen Oberhaut überall, wo die Verhornung zu einem wirklich vollständigen Abschluss gelangt, d. h. wo die obersten Zelllagen in toto verhornt sind und färbbare Kerne nicht mehr enthalten. Es ist umso reichlicher vorhanden, je stärker die Anbildung neuer Hornsubstanz vor sich geht, demnach bei normaler Haut in umso grösserer Menge, je dicker die für die betreffende Stelle normale Hornschicht ist. So finden wir dasselbe nicht bloss in der Haut des Erwachsenen an der Ferse am reichlichsten, sondern es ist auch beim Fötus in der Zeit, in welcher die Anbildung des Horns erfolgt, in ausgiebiger Menge vertreten.

Auch in pathologisch veränderter Haut ist das Eleidin da in grösster Menge vorhanden, wo die Anbildung neuer Hornsubstanz eine lebhafte ist, so bei der Verruca dura, so auch beim Molluscum contagiosum; dagegen fehlt es auch bei reichlicher Anwesenheit von Hornsubstanz, wenn diese nicht immer wieder neu erzeugt wird, so in den centralsten Partien des Clavus, da, wo die Atrophie der unterliegenden Gebilde eine Vermehrung des Keratins wenigstens von dieser Stelle aus unmöglich gemacht hat.

An allen den Stellen aber, an denen die Verhornung nicht zu ihrem definitiven Abschluss kommt, schwindet das Eleidin ganz oder fast ganz; so an den Schleimhäuten, welche verhornen, aber färbbare Kerne in den obersten Schichten aufweisen; so auch an den normalerweise diese Kerne behaltenden Hautstellen, wie an den kleinen Labien und am Präputium;[1]) so endlich bei den verschiedensten pathologischen

[1]) cf. Kölliker. Gewebelehre. I. 1889 p. 197.

Processen, bei denen der normale Abschluss der Verhornung nicht zu Stande kommt, wie bei der Psoriasis, dem psoriasiformen Ekzem, den spitzen Condylomen etc.

Seit Suchard und Ranvier bei entzündlichen Desquamationsprocessen das Fehlen des Keratohyalins und das Gefärbtbleiben der Kerne in der Hornschicht constatirt haben, ist vielfach auf diese Coincidenz als auf etwas Gesetzmässiges hingewiesen worden, und Kromayer[1]) hat versucht, dieses Verhalten zu erklären. Wir haben wiederholt in Laufe unserer Untersuchungen constatiren können, dass, wie Jadassohn[2]) betont hat, von einer wirklichen Gesetzmässigkeit dabei keine Rede ist.

Wir haben aber in der That keinen Fall auffinden können, bei dem unter „kernhaltigen Hornzellen" das Eleidin in mehr als minimalen Spuren vorhanden gewesen wäre.

Wenn also auch im Grossen und Ganzen der Gehalt der Oberhaut an Keratohyalin und der an Eleidin einander entsprechen, so gibt es doch von dieser Regel Ausnahmen in dem Sinne, dass das Keratohyalin vorhanden ist und das Eleidin fehlt.

Es liegt uns fern, aus dieser Thatsache teleologische Schlüsse auf die Bedeutung des Eleidins zu ziehen, oder einen causalen Zusammenhang zwischen dem Ausbleiben der Eleidinbildung und dem Erhaltenbleiben der färbbaren Kerne in der Hornschicht zu behaupten. Dazu müssten vor Allem unsere Kenntnisse von der Chemie der Verhornung gründlichere sein.

Aber vom pathologisch-anatomischen Standpunkte aus erscheint es uns wichtig zu betonen, dass dem Verhalten des

---

[1]) Zur pathologischen Anatomie des Psoriasis. (Archiv für Dermat. und Syphilis. 1890.)

[2]) „Ueber die Pityriasis rubra (Hebra) etc. Archiv für Dermatologie und Syphilis. 1892 p. 86 ff. des Separ.-Abdrucks. Seitdem hat Jadassohn (nach persönlicher Mittheilung) noch in einer nicht unbeträchtlichen Anzahl von Fällen kernhaltige Hornzellen dicht über einem mehr oder weniger vollständig erhaltenen Stratum granulosum bei oder ohne Leukocytendurchwanderung gefunden.

Eleidins — als eines augenscheinlich sehr feinen Reagens bei Ernährungsstörungen der Oberhaut — speciell bei allen mit „Parakeratose“ einhergehenden Processen dieselbe Beachtung geschenkt werden muss, die das Keratohyalin schon längst gefunden hat.

---

## Schlussfolgerungen:

1. Das Eleidin ist — der Beschreibung Buzz'is entsprechend — eine Substanz von zähflüssiger Beschaffenheit, die sich überall im Stratum lucidum der menschlichen Haut, in der Begrenzung der Haarbälge und an den die Hornschicht durchsetzenden Partien der Schweissdrüsenausführungsgänge, in Gestalt von feinen Tropfen und Tröpfchen und grösseren Lachen findet. In den Schleimhäuten ist das Eleidin nur an den Uebergangsstellen zur Haut und auch da nur in ganz geringer Menge zu constatiren.

2. Kurze Alkoholhärtung hat auf die Färbbarkeit und Consistenz des Eleidins keinen wesentlichen Einfluss. Seine Darstellung ist in alkoholgehärteter Haut demnach am einfachsten. Die Färbung gelingt am besten in Pikrokarminammoniak und sulfosaurem Nigrosin. Das Eleidin wird durch die Färbung gewissermassen fixirt und zeigt nach derselben gewissen chemischen Einwirkungen gegenüber eine wesentlich vermehrte Widerstandsfähigkeit.

3. Der Gehalt der Epidermis an Eleidin ist nicht immer proportional dem an Keratohyalin; an normaler Haut ist er im Allgemeinen abhängig von der Dicke der Hornschicht und ist daher am grössten an den Fusssohlen und an den Fingerbeeren.

4. Aus den zahlreichen Untersuchungen an pathologisch veränderter Haut lässt sich schliessen, dass bei reinen Hyperkeratosen eine Vermehrung des Eleidins — wie des Keratohyalins — vorhanden ist. Bei Krankheiten, welche wesentlich

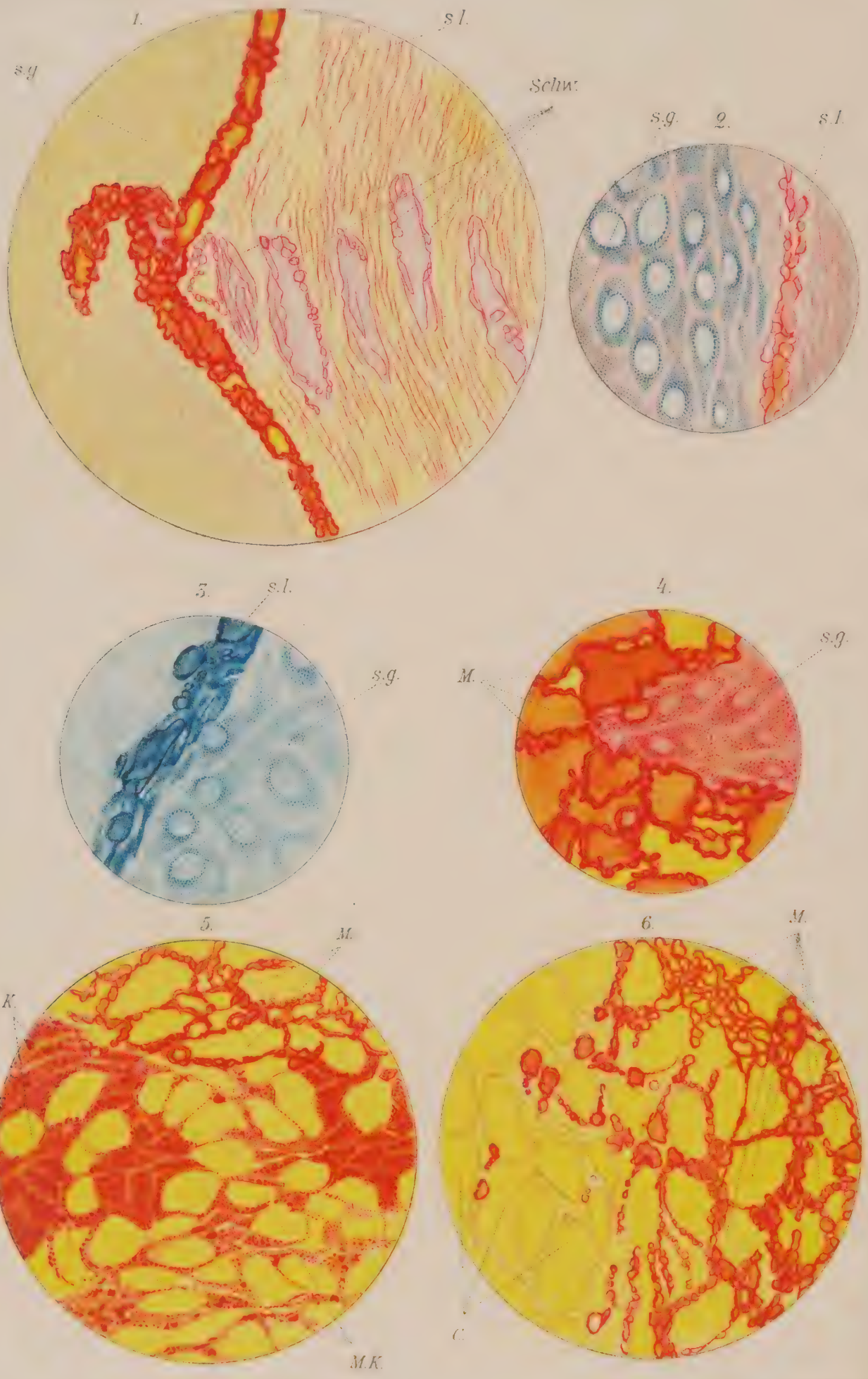
1.
s.l.
s.g.
Schw.
s.g.
2.
s.l.
3.
s.l.
s.g.
4.
M.
s.g.
5.
M.
K.
M.K.
6.
M.
C.

mit Verhornungsanomalien einhergehen — Parakeratosen — geht das Eleidin vollständiger und zeitiger zu Grunde, als das Keratohyalin und ist nie gefunden worden, wenn die Kerne im Stratum corneum ihre Färbbarkeit bewahrt haben, auch wenn Keratohyalin an solchen Stellen nachweisbar war.

Im Molluscum contagiosum ist auch das Eleidin — wie das Keratohyalin, — und zwar zwischen keratohyalinhältiger und eigentlicher Hornschicht sehr stark vermehrt.

---

## Erklärung der Abbildungen auf Tafel II.

Fig. 1. Fersenhaut (Pikroammoniakcarmin-Färbung).

Fig. 2. Haut vom Handrücken (Doppelfärbung mit Pikroammoniakcarmin und Hämatoxylin.)

Fig. 3. Haut vom Handrücken (Färb. mit wasserlösl. schwefelsaurem Nigrosin [Grübler]).

Fig. 4, 5, 6. Molluscum contagiosum (Pikroammoniakcarmin-Färb.). (Fig. 4 stellt einen kleinen Zapfen vom Strat. granulos. dar, der in das Stratum lucidum des Molluscum hineinragt, selbst aber Molluscumkörperchen nicht enthält; Fig. 5 stellt die Grenze zwischen Stratum lucidum und granulosum dar; in dem letzteren liegen die Keratohyalinhaltigen Zellen theils in Häufchen dicht bei einander, theils umrahmen sie nur die Molluscumkörperchen; Fig. 6 ist die Grenzpartie zwischen Strat. lucidum und corneum.)

*S. g.* = Stratum granulosum, *S. l.* = Stratum lucidum, *Schw.* = Schweissdrüsenausführungsgänge, *MK*, *M* = Molluscumkörperchen *K* = Keratohyalin, *C* = Stratum corneum.

---

Aus Dr. Max Joseph's Poliklinik für Hautkrankheiten in Berlin.

# Ueber ein neues Teerpräparat.[1]

Von

Dr. **L. Fischel**, Berlin.

M. H. Ich habe vor einigen Monaten in den Monatsheften für prakt. Dermat. (XIX. Bd. Nr. 4) eine vorläufige Mittheilung über ein neues Teerpräparat veröffentlicht, zu dessen Herstellung mich die Unbequemlichkeiten bei der Anwendung der bisher bekannten Teermittel, namentlich in Fällen, wo es sich um ausgedehnte Erkrankungen der Haut handelt, veranlasst haben. Ich hatte mir vorbehalten, seiner Zeit über die Erfahrungen bei der Verwendung dieses Präparates an hiesiger Stelle zu referiren, sobald meine klinischen Versuche abgeschlossen wären.

Um zunächst noch einmal in Kürze Einiges über das Mittel selbst zu sagen, so bemerke ich, dass es aus dem Steinkohlenteer dargestellt wird durch ein Verfahren, welches es gestattet, den Teer bis auf geringe Spuren zu lösen, so dass hierdurch ein bedeutender Vorzug vor dem englischen Liquor carbonis detergens gewonnen wird, welcher in seiner äusseren Form zwar meinem Präparate ähnlich ist, jedoch nur einen spirituösen Extract des Teers darbietet. Zugleich mit diesem Liquor anthracis simplex, wie das Präparat von mir benannt worden ist, habe ich noch einen der Schälpaste analog wirkenden Liquor anthracis compositus dargestellt,

[1]) Vortrag gehalten am 6. November 1894 in der Berliner Dermatologischen Vereinigung.

welcher neben seinem Gehalt an Steinkohlenteer noch Schwefel, Resorcin und Salicylsäure enthält, beigefügt unter chemisch-physikalischen Massnahmen, welche unerwünschte Verbindungen dieser Mittel verhindern und es gleichzeitig ermöglichen, dieselben in zweckmässiger und constanter Menge hinzuzusetzen.

Das detaillirte Herstellungsverfahren ist Folgendes:

100 Gr. pix anthracis werden in 200 Gr. Benzol gelöst, mit 200 Gr. Spiritus (90%) versetzt, und dies Gemisch unter häufigem Umschütteln längere Zeit einer Temperatur von 35° ausgesetzt.

Andrerseits werden 50 Gr. Schwefelkalium in 40 Gr. heisser officineller Natronlauge (15%) gelöst und mit 200 Gr. Spiritus längere Zeit erhitzt.

Diese letztere Lösung, sowie eine andere Lösung von 100 Gr. Resorcin und 20 Gr. Salicylsäure in 200 Gr. Spiritus werden der obigen Teerlösung zugefügt, die ganze Menge gut durchgeschüttelt und zum Absetzen beiseite gestellt. Zum Schluss werden noch wenige Tropfen Ricinusöl hinzugesetzt zum Zwecke der Geschmeidigerhaltung der Haut, und das Ganze durch Zusatz einiger Tropfen ätherischen Oels desodorirt.

Wichtig ist bei dem Darstellungsverfahren, [1]) dass das Schwefelkalium jedes Mal ad hoc bereitet wird, da ich bei Verwendung eines älteren Präparates, wie ich es Anfangs benutzte, die auch jetzt noch hin und wieder auftretenden Dermatitiden sehr viel häufiger entstehen sah.

Der Liquor anthracis simplex wird genau in derselben Weise hergestellt, nur dass natürlich das Resorcin, die Salicylsäure und das Schwefelkalium fortbleiben, und durch die gleichen Mengen Alkohol ersetzt werden.

Die Vorzüge dieser beiden Präparate, welche ich Ihnen hier zur Ansicht mitgebracht habe, bestehen, abgesehen von dem therapeutischen Werth, über welchen ich gleich noch berichten werde, zunächst in der äusserst bequemen Anwendungsweise in Folge ihrer dünnflüssigen Form, welche es ermöglicht, dieselben ohne Weiteres völlig gleichmässig auf beliebig grosse

[1]) Das Präparat ist jederzeit vorräthig in Hohe's Apotheke Dresdenerstrasse 31.

Hautpartien mittels eines gewöhnlichen Haar- oder Borstenpinsels aufzutragen, wie dies beim Oleum fagi, Oleum Rusci oder Oleum Cadini nie möglich ist, abgesehen von den Unannehmlichkeiten, welche die Anwendung dieser letzteren Präparate überhaupt mit sich bringt. Sodann verdunstet der Liquor anthracis sofort auf der Haut und gestattet dadurch den Patienten, unverzüglich ihrer Beschäftigung wieder nachzugehen ohne lästige Verbände, wie sie die Teerpasten und Teersalben nothwendig machen. Durch diese Ersparnis der Verbände jedoch und die geringe Quantität, welche man zur Bepinselung selbst grösserer Hautflächen gebraucht, wird die Verwendung des Liquor anthracis auch bedeutend billiger, als die der anderen Teermittel, was namentlich für die poliklinische und Kassenpraxis nicht zu unterschätzen ist.

Indem ich gleich jetzt erwähnen will, dass ich niemals, selbst bei umfangreicher Anwendung des Mittels, Spuren einer Intoxication beobachtet habe, komme ich nunmehr zur Besprechung der Indicationen desselben. Indicirt ist es im Allgemeinen bei allen juckenden und schuppenden Hauterkrankungen, contraindicirt bei allen acut entzündlichen und nässenden Affectionen. Besonders bewährt hat es sich mir in erster Linie bei der Pityriasis versicolor, wo es, wie ich fast sagen möchte, geradezu als Specificum wirkt; ferner beim chronischen Ekzem und beim Herpes tonsurans. Es ist natürlich nicht möglich, bei der Anwendung der beiden Präparate für den Erfolg eine Garantie zu übernehmen, ebensowenig wie dies bei irgend einem anderen Mittel der Fall ist, und habe ich bei meinen zahlreichen Versuchen selbstverständlich auch eine Reihe von Fällen gehabt, wo nur eine bedeutende Besserung eintrat, sowie andere, bei denen der Erfolg ausblieb; so bei der Psoriasis vulgaris, wo es dem Chrysarobin an Wirksamkeit entschieden nachsteht. Doch ist dabei zu berücksichtigen, dass ich in der Mehrzahl solche Patienten zur Behandlung bekam, welche anderweitig bereits mehr oder weniger lange erfolglos behandelt worden waren, und dass, selbst wenn der Liquor anthracis nicht mehr leistete als die anderen Teerpräparate, er doch immer noch eben seiner bequemen Anwendungsweise wegen den Vorzug vor diesen verdiente! Sodann aber ist es mir thatsächlich

gelungen, mit seiner Hilfe eine ganze Reihe von Fällen, welche zuvor oft Jahre lang allerwärts mit sämmtlichen üblichen Mitteln vergeblich behandelt worden waren, in relativ kurzer Zeit völlig zu heilen. — Zum Belege hierfür gestatten Sie mir, meine Herren, Ihnen in gedrängter Kürze über einige Krankengeschichten zu referiren, da ja derartige Fälle leider nicht zu demonstriren sind. — Dieselben entstammen theilweise der Poliklinik des Herrn Dr. Joseph, zum Theil meiner eigenen Praxis.

Ad 1. Fälle von **Herpes tonsurans.**

*a*) 8jähriges Mädchen mit Herpes tonsurans am Halse seit etwa 4 Wochen; bisher nicht behandelt. Starkes Jucken. Letzteres nach der ersten Pinselung mit Liq. anthr. comp., die ganze Affection nach dreimaliger Pinselung verschwunden.

*b*) 27jähriger Mann. Seit zwei Monaten Herpes tons. am rechten Unterschenkel. Nach zweimaliger Application des Liq. anthrac. comp. geheilt.

*c*) 34jährige Frau mit Herpes tons. am linken Oberarm seit etwa einem halben Jahre und noch nicht behandelt. Nach viermaliger Pinselung im Laufe von drei Wochen ist die Erkrankung völlig geschwunden.

Ad 2. Fälle von **Pityriasis versicolor.**

*a*) 20jährige Frau mit Pityriasis vers. über dem ganzen Oberkörper seit 4 Jahren. Nach einmaliger Pinselung schuppt sich die ganze erkrankte Partie ab, und es bleiben nur kleine Reste zurück. Diese werden eine Woche nach der ersten Application nochmals in gleicher Weise behandelt und verschwinden darauf vollkommen.

*b*) 22jähriges Mädchen mit zerstreuten Eruptionen von Pityr. versic. auf Brust und Rücken seit einem viertel Jahr. Nach zweimaliger Anwendung des Liq. anthrac. comp. ist die Affection gleichfalls vollkommen verschwunden.

Ad 3. Fälle von **chronischem Ekzem.**

*a*) 25jähriger Mann, Friseur. Chron. Ekzem beider Hände seit drei viertel Jahren. Bisher ohne Erfolg mit Theersalbe und Zinkpasten behandelt. Nach anderthalb Wochen dauernder Behandlung mit Liq. anthr. comp. ist Pat. geheilt. Er stellt sich auf meinen Wunsch nach etwas über einem viertel Jahre nochmals vor, es zeigt sich nirgend eine Spur von Recidiv.

*b*) 16jähriges Mädchen mit chron. Ekzem beider Hände, Vorderarme und des Halses. Die Affection besteht seit ihrer Kindheit und ist vielfach behandelt worden; doch unbekannt, womit dies geschah. Nach fünfmal vorgenommener Pinselung theils mit Liq. anthr. comp., theils mit Liq. anthr. simpl. ist die Affection überall verschwunden. Nach drei

Monaten, wo sich Pat. wieder vorstellte, war nirgends ein Recidiv nachweisbar.

*c*) 17jähriges Mädchen. Reizekzem nach Scabies. Seit 8 Tagen mit Zinkpaste behandelt. Nach einmaliger Pinselung mit Liq. anthrac. simpl. ist das Ekzem verschwunden.

*d*) 40jähriger Mann mit stark juckendem Ekzem am Unterschenkel von mässiger Ausdehnung. Bisher mit Puder und Zinkpaste behandelt. Nach einmaliger Anwendung des Liq. anthrac. simpl. ist die Affection verschwunden und bleibt ohne Recidiv.

*e*) 21jährige Arbeiterin mit chron. Ekzem am Halse seit etwa vier Monaten; mit Zink- und Teerpaste bisher behandelt. Dadurch trat wohl ab und zu eine geringe Besserung ein, der jedoch stets eine Exacerbation folgte. In grösseren, zuweilen achttägigen Pausen wird abwechselnd Liq. anthr. comp. und simpl., im Ganzen fünfmal aufgepinselt, worauf sowohl die sichtbare Erkrankung, wie das Jucken verschwunden sind. Nach zwei Monaten war noch kein Recidiv aufgetreten.

Endlich noch eine Beobachtung aus der Privatpraxis Dr. Joseph's.

*f*) 30jähriger Kaufmann mit sehr starker Tylositas an allen Fingern und der Vola manus beider Hände. Er wurde in zwei bis dreitägigen Intervallen etwa vier Wochen lang mit Liq. anthrac. comp. behandelt. Einen Monat später stellte er sich wieder vor; es war alles vollkommen geheilt, die Haut überall glatt. Vorher war die Tylositas während zwei Jahren mit allen möglichen Mitteln von verschiedenen Collegen erfolglos behandelt worden.

Soweit über die Fälle selbst, meine Herren! Da nun bisweilen bei Patienten mit empfindlicher Haut in Folge intensiverer Anwendung des Mittels eine mässige und ausnahmsweise nur erheblichere Dermatitis aufgetreten ist, die jedoch, wie ich gleich erwähnen will, stets einer einfachen Puderbehandlung in wenigen Tagen weicht, so gestatten Sie mir, Ihnen zur Vermeidung einer derartigen Nebenwirkung, vorausgesetzt, dass dieselbe nicht beabsichtigt wäre, einige Winke für die praktische Verwendung der beiden Präparate zu geben, welche nach meiner Erfahrung zugleich den besten Erfolg versprechen.

Erstens verschreibe ich den Liquor anthr. stets zu Händen des Arztes und gebe ihn nur ausnahmsweise den Patienten selbst in die Hand; sodann sage ich denselben gleich beim Beginn, dass sie die damit behandelten Hautpartien während der ganzen Dauer der Cur nur auf directe Verordnung waschen dürfen. Ferner verwende ich beim Herpes tons. und bei der Pityriasis versicol. ausschliesslich den Liq. anthr. comp. und zwar in folgender Weise: Bei der Pityriasis vers. pinsele ich

in einer oder mehreren Sitzungen, je nach der Ausdehnung der Affection, die Flüssigkeit überall einmal auf und lasse, sobald die Schuppung eingetreten ist, d. h. etwa nach 5—8 Tagen, ein heisses Seifenbad nehmen. Ist die Pityriasis vers. darauf noch nicht völlig verschwunden, so wiederhole ich nach einigen Tagen die Cur nochmals. Während der Behandlung lasse ich dauernd mit Zinc. oxyd. pudern.

Beim Herpes tons. pinsele ich den Liq. anthr. comp. zweimal auf mit einer dreitägigen Zwischenpause, lasse dann nach weiteren 3—4 Tagen gleichfalls mit heissem Wasser und Seife waschen, und nunmehr noch einige Tage Zinkpaste auftragen. Während der Cur ebenfalls Puder und nach einer Woche, wenn nothwendig, Wiederholung der Procedur.

Nicht so schematisch lässt sich die Behandlung des chron. Ekzems hinstellen; hierbei muss man sorgfältig individualisiren. Bei starker Tylositas mit tiefen Rhagaden, wie wir sie so oft beim arteficiellen Ekzem der Arbeiter in der Vola manus beobachten, pflege ich so zu verfahren: Ich ätze die ganzen erkrankten Partien zweimal wöchentlich mit der officinellen 15% Kalilauge, indem ich dieselbe unter starkem Druck rein mechanisch mittels eines mit Watte umwickelten Glasstabes applicire, und pinsele dann sofort hinterher den Liq. anthr. simpl. auf. Man sieht dann sehr schnell, schon nach wenigen Malen, eine Erweichung der Haut, Nachlass des Juckens (was die Patienten gewöhnlich immer wieder dankbar hervorheben) und Aufhören der Schuppung. Häufig platzt an einzelnen Stellen die Haut etwas ein; doch ist dies niemals schmerzhaft und heilen diese Risse stets in 2—3 Tagen unter Borsalbe, welche ich überhaupt immer über Nacht auftragen lasse, auch noch eine Woche lang nach Ablauf der Cur. Bei weniger starker Tylositas und mässiger Schuppung kam ich fast immer mit der einfachen Anwendung des Liq. anthr. comp., gleichfalls in dreitägigen Zwischenräumen, aus und liess ich auch hier über Nacht mit Borvaselin oder Glycerin einfetten. Beim gewöhnlichen juckenden Ekzem an anderen Körperstellen genügen meist wenige Pinselungen mit Liq. anthr. simpl., eventuell abwechselnd mit dem Liq. anthr. comp.

Wie gesagt, stricte Vorschriften lassen sich da nicht geben; man muss jedem einzelnen Falle Rechnung tragen. Nur

bei der oben erwähnten Form des arteficiellen Ekzems mit hochgradiger Tylositas und tiefen Rhagaden ist es stets indicirt in der angegebenen Weise zu verfahren. Um dermatitische Erscheinungen zu vermeiden, lasse ich jedenfalls gern nach etwa dreimaliger Anwendung bei zarterer Haut eine Woche unter indifferenter Behandlung vergehen. Es ist damit durchaus keine Zeit verloren, da der Teer sehr nachhaltig wirkt.

Zum Schlusse will ich noch hinzufügen, dass auch bei anderen juckenden Hautaffectionen, so besonders bei einem Falle von Lichen ruber planus und einige Male bei Pruritus ani dies Teerpräparat sich besser als alle anderen Mittel bewährt hat; doch würde ich es bei diesen Erkrankungen trotzdem nicht in erster Linie für indicirt halten. Immerhin aber möchte ich Ihnen rathen, auch in diesen Fällen, wenn die anderen üblichen Mittel im Stich gelassen haben, mit dem Liq. anthr. einen Versuch zu machen.

# Bericht über die Leistungen

auf dem

## Gebiete der Dermatologie und Syphilis.

---

# Verhandlungen der Wiener dermatologischen Gesellschaft.

Sitzung vom 17. October 1894.

Vorsitzender: Lang. Schriftführer: Nobl.

Der Vorsitzende begrüsst die Versammlung nach den Ferien auf das Herzlichste und gibt dem Wunsche Ausdruck, dass die Gesellschaft in der gleich erspriesslichen Weise wie bisher, auch fernerhin ihre Thätigkeit entfalten möge.

Hierauf bespricht Dr. Nobl den Krankheitsfall eines 39jähr. Geschäftsleiters, der wegen Syphilis maligna kürzlich an der Abtheilung des Prof. Lang in Behandlung stand und insoferne von besonderem Interesse ist — als sich schon aus der klinischen Erscheinungsform gewisse Anhaltspunkte für die Ursache der Malignität der Affection gewinnen liessen, welche hinterher in dem Ergebnisse der bakteriologischen Exploration ihre Stütze fanden. Pat., der eingestandenermassen seit dem 5. Lebensjahre dem Potus ergeben war und in den letzten Jahren mit schlechten Wohnungsverhältnissen zu kämpfen hatte, acquirirte im Juli l. Jahres eine luetische Initialmanifestation, welche am inneren Präputialblatte dorsalwärts sass und wenige Wochen später zur Verhärtung des ganzen Vorhautsaumes und Phimose führte. Mitte August entwickelte sich, von einer ursprünglich blauschwarzen Stelle am Dorsum des Gliedes aus ein Geschwür, das in kürzester Zeit zu einer Destruction des Penisinteguments und Blosslegung des Penisschaftes bis an den Mons veneris hinan führte; zu jener Zeit entwickelte sich auch ein aus erbsen- bis haselnussgrossen Knoten bestehender Ausschlag am Stamme. Als Patient der Abtheilung zugewiesen wurde (24. August), befand er sich in einem äusserst elenden und stark herabgekommenen Zustande. Am Penisrücken sah man einen von gangränösen gezackten Rändern umsäumten Substanzverlust, der sich von der Corona glandis bis an den Mons erstreckte, in einer Länge von 5 Cm. und Breite von 4 Cm. Die Basis des Geschwürs lässt die Corpora cavernosa penis zu Tage treten. Das phimotische indurirte Präputium ist haubenartig der Glans aufgestülpt. Der Stamm, die Extremitäten, Stirne, Augenlider und Kopfhaut dicht übersäet von bohnen- bis nussgrossen elevirten braunrothen Infiltraten, welche zum grossen Theil in ihren Centren

von festhaftenden hämorrhagischen Krustendecken eingenommen sind. Nach Loslösung dieser Krustenmassen erscheinen mehr oder weniger tiefgreifende, eiterbedeckte, blassrothe Geschwürsflächen, die nach aussen noch von dem Infiltrationswalle umschlossen sind. Zahlreiche Infiltrate, namentlich solche am Stamme und den Gliedern, sind ausserdem noch von breiten, lebhaft rothen Entzündungshöfen umgrenzt, von welchen aus gegen die gesunde Umgebung hin, lebhaft rothe, bis 2 Cm. lange Entzündungsleisten hinziehen, gleich lymphangoitischen Streifen, wie sich solche von Wundflächen aus, an die Umgebung hin verfolgen lassen. Die von Prof. Lang ausgesprochene Vermuthung, dass es sich in diesem Falle um eine Mischinfection handeln dürfte, für welche die eigenthümliche Hautbeschaffenheit des arg herabgekommenen Kranken gewiss auch in Anbetracht käme, fand in der bakteriologischen Untersuchung insoferne eine Bekräftigung, als sich aus diesen randständigen Infiltrationsstreifen Mikroorganismen reinzüchten liessen. Einen günstigen Angriffspunkt für die Exploration boten diese Infiltrations-Ausläufer noch aus dem Grunde, als man bei ihrer grösseren Entfernung von den Ulcerationen nicht befürchten musste, auch Verunreinigungen von Seite der letzteren zu erfahren. Aus den unter bakteriologischen Kautelen zu wiederholtenmalen excidirten und zerkleinert in verschiedenen Nährböden aufgeschwemmten Gewebspartikelchen liessen sich mittelst des Reinculturverfahrens drei Arten von Mikroorganismen gewinnen u. zw. die als nicht pathogen anerkannte gelbe Sarcine, der als Verunreinigung häufig anzutreffende Kartoffelbacillus und aus der Gruppe der Eitererreger der weisse Traubencoccus.

Der Kranke, der bei der Abgabe in die Anstalt hoch fieberte, nicht gehen konnte und bedeutend abgemagert war, hatte sich unter roborirender Diät sowie einer Medication von Decoct. Sarsaparillae inspissat. nach einiger Zeit so gut erholt, dass an eine Deckung des grossen Substanzverlustes, der die ganze dorsale Penisfläche loslegte, geschritten werden konnte. Zur Autoplastik verwendete Vortragender den phimotischen Präputialwulst, und zwar in der Weise, dass er nach Abtragung des derb indurirten und mit dem äusseren verfilzten inneren Präputialblattes die Glans durch einen in die untere Penishaut gemachten Schlitz durchzog und den Vorhautsaum an die Haut des Mons veneris anheftete. Seitlich angebrachte Suturen bewirkten die Vereinigung der abstehenden Ränder des umgeschlagenen Lappens, während sich die, die Corona glandis umsäumenden Reste des inneren Präputialblattes mit den Rändern des etablirten Schlitzes verbinden liessen. Mit Ausnahme einer kleinen Partie in der Gegend des Mons waren die Vereinigungsstellen per primam zur Verheilung gelangt. Das so gebildete neue Integument des Penis ist wie man sich überzeugen kann, frei verschieblich und verursacht dem Manne bei den Erectionen keinerlei Beschwerden.

Prof. Lang bemerkt zu diesem Falle, dass seines Wissens ähnliche Befunde über das Eindringen von Eitererregern in die Tiefe luetischer Infiltrate und hiedurch entstandener phlegmonöser Alterationen bisher nicht vorliegen, wohl seien zu wiederholten Malen an dem Inhalt syphili-

tischer Pusteln Eitererreger nachgewiesen worden. So von Campana und auch Andern, ohne dass jedoch, wie im erörterten Falle, die Gewebe selbst den Gegenstand der Exploration gebildet hätten.

Auf die Frage Ehrmann's: Ob Lang dem Hinzutreten von Mikroorganismen die Ursache der Malignität im vorerwähnten Falle zuschreibe, bemerkt Lang, dass an der Bösartigkeit der Affection mehrere Factoren, wie der Hang zu Potus, schlechte Wohnungsverhältnisse participiren, unter diesen komme den Eitererregern gewiss auch eine besondere Bedeutung zu.

Prof. Lang demonstrirt einen 38jährigen Siebmacher mit zerstreut sitzenden kreisförmigen Plaques von Lichen ruber planus und einer bogenförmigen seichten Ulceration am linken Penoscrotalwinkel. Pat. ist seit Jahren verheiratet und stellt einen ausserehelichen Coitus entschieden in Abrede, von venerischen Erkrankungen hatte er nur vor 18 Jahren eine Blennorrhoe durchgemacht. Von zwei Kindern starb das eine 5 Jahre alt an Diphtheritis, das zweite 3jährige ist gleich seiner Frau vollkommen gesund. Die Lichenplaques sollen seit 6 Jahren bestehen, ohne bisher behandelt worden zu sein. Im Penoscrotalwinkel rechts sieht man eine bohnengrosse, flache Ulceration mit reinem Grunde, die gegen den Penis hin an einen pigmentirten Hautsaum grenzt. Die zum Theil schon stark involvirten ringförmigen Lichengruppen sitzen an der Beugefläche der Vorderarme (oberhalb des Radiocarpalgelenkes je einer) am Dorsum des Penisschaftes nahe dem Geschwüre, an der Beugefläche des rechten Oberschenkels sowie oberhalb der rechten Sitzbacke; blauviolett verfärbte, leicht eingesunkene Stellen an der Streckseite der Unterschenkel und oberhalb der Malleolen lassen sich noch als Residuen früherer Plaques ansprechen. Betreffs der Ulceration am rechten Penoscrotalwinkel gibt Prof. Lang der Vermuthung Raum, dass eine Lichenplaque durch irgendeine äussere Schädlichkeit zur Ulceration gelangte; ob diese Schädlichkeit im Syphiliscontagium zu suchen sei, wird die weitere Beobachtung lehren.

Prof. Neumann zeigt: 1. Einen Mann, bei dem es bereits 10 Monate nach der luetischen Infection zur Entwicklung eines gruppirten Syphilides im Bereiche der Extremitäten und des Stammes gekommen war, ausserdem befinden sich Papeln am Genitale. Wegen eines papulosquamösen Syphilides erhielt Patient im Jänner laufenden Jahres Injectionen von Oleum cinereum, welche Therapie auch im Juni l. J. gegen ein Recidiv in Form von Roseola anularis eingeleitet wurde. Die gegenwärtige Eruption wird local und mit Decoct Zittmanni behandelt.

2. Einen Kranken mit tiefer gummöser Zerstörung des Stirnbeins, der Augenbrauenbogen und der Nase, sowie Myelitis des unteren Dorsalmarks. Die gummösen Bildungen sollen seit Februar l. J. die Myelitis seit 2 J. bestehen. Befallen erweist sich vorwiegend die rechte untere Extremität. Dieselbe weist am Oberschenkel einen geringeren (um 2 Cm.) Umfang auf als links, es bestehen Sensibilitätsstörungen, leichtes Ermüden, Schwächegefühl, Reflexsteigerung, Detrusor-Schwäche und seit 2 Jahren abnehmende Potenz; auf Jodkali soll eine Besserung der Beschwerden zu vermerken sein.

3. Einen jungen Mann mit beginnendem Pemphigus. Das Krankheitsbild setzte mit Bildung von gyrirten Erythemen im Bereiche der Brust und den seitlichen Thoraxpartien ein, während erst viel später einzelne typische Blaseneruptionen folgten, so dass man anfangs in Zweifel darüber sein konnte, ob es sich hier um eine atypische Form von Erythema Iris oder um Pemphigus handle. Heute, wo bis nussgrosse Blasen zu sehen sind, sei über die wahre Natur des Leidens kein Zweifel mehr möglich.

Kaposi bemerkt, dass es ja lange bekannt sei, dass dem Pemphigus erythematöse Vorstadien vorangehen können, da andererseits auch das Erythem mit Blasenbildung verbunden sein kann, so ist es begreiflich, dass sich unter Umständen die Differentialdiagnose schwierig gestaltet. In solchen Fällen muss man sich immer zur nöthigen Orientirung vorhalten, dass bei einer atypischen Localisation von Erythemen wie in dem vorgestellten Falle und bei völligem Verschontbleiben der Erythemprädilectionsstellen, d. h. der Extremitäten, mit grosser Wahrscheinlichkeit ein Pemphigus zur Entwicklung gelangen dürfte.

Neumann fügt noch hinzu, dass es im vorgestellten Falle von vornherein nahe lag, an einen Pemphigus zu denken, dass aber andererseits u. zw. namentlich bei älteren Individuen (Frauen) nicht zu selten, Erytheme in atypischer Localisation zur Beobachtung gelangen, ohne dass im Anschlusse Pemphigus zur Entwicklung käme.

4. Einen 25jährigen Telegraphenbeamten, der im September 1893 luetisch inficirt, innerlich mit Hg, nach dem Auftreten von Hautgummen im Jänner 1894 mit 60 Einreibungen behandelt worden ist. An der r. Urethrallippe sitzt eine halblinsengrosse, abschuppende, trockene Efflorescenz, an der Glans Pigmentflecke nach Effl., an der Basis des Frenulum eine halblinsengrosse livide, derbe Narbe; an den Extremitäten, am Rücken und am Nacken, am Scheitel und den Augenbrauenbogen thaler- bis flachhandgrosse, abschuppende, schmutzigbraune, kreisrunde und länglich-ovale Narben, an der Peripherie dunkel pigmentirt, am Rücken abgeblasst. — Keine Drüsenschwellung. — Haare leicht ausziehbar, im Bereiche der Narbe am l. Augenbrauenbogen fehlend. — Die Haut der Nasenflügel und Nasenspitze dunkellivid, daselbst die Talgfollikel scharf hervortretend, das Filtrum der Nase zerstört, narbig; am Rande des l. Nasenflügels ein bogenförmiger, narbiger Defect; von den Nasenöffnungen gegen den Lippenrand in der Medianlinie mit scharf bogenförmigem Rande abgesetzte Narbe, in ihrem Bereiche einzelne Pusteln, Borken; das Gaumensegel geröthet, die vorderen Gaumenbogen infiltrirt, die l. Tonsille zerklüftet, graugelb.

5. Einen 40jähr. Bahnarbeiter, den Vortr. im Mai 1894 wegen einer 6 Monate alten, bis dahin unbehandelten luetischen Erkrankung (Exanthema papulosum, Papulae ad genitale, Papulae mucosae oris) mit 8 Sublimatbädern und 14 Einreibungen behandelt hat und der jetzt an verschiedenen Stellen des Gesichtes, in der Nähe der grossen Gelenke, oberhalb der Scapula, ad Nates bis überthalergrosse, münzenförmige, scharf

umschriebene, meist einzeln stehende, kreisrunde, über das Hautniveau beträchtlich elevirte, braunrothe, stark abschuppende Efflorescenzen zeigt, die meisten mit schmutzigbraunen Borken bedeckt, da und dort unter diesen ein flacher Substanzverlust mit klebrigem Secret. Kleinere mit fettigen Borken belegte Effl. an der behaarten Oberlippe und Kopfhaut. — An der Zungenspitze eine länglich-ovale, bohnengrosse, braunrothe Effl. peripher überhäutet, eine ähnliche an der l. Oberlippenschleimhaut.

6. Eine 54jährige Wäscherin, welche ausser Papeln am Genitale und Exanthema maculo-papulosum, die bereits in Rückbildung begriffen sind, eine Affection der Nase zeigt; diese ist rechts normal, l. wie die Wange geröthet; der l. Nasenflügel ist atrophisch, zeigt eine linsengrosse Narbe. Pat. wartet ihr hereditär syphilitisches Enkelkind; der Vortragende fasst die Affection an der Nase als Primäraffect mit consecutivem Oedema induratum auf.

Nobl stellt aus der Abtheilung Lang einen 20jährigen Feuerburschen vor, der seiner Angabe nach seit 2 Monaten von einem gruppirten Ausschlag über den Schultern und Hüften befallen ist. Am Rücken, namentlich links, ferner oberhalb der linken Hüfte, sowie den seitlichen Thoraxpartien sieht man überhandtellergrosse Flächen eingenommen von deutlich in serpiginösen Linien gruppirten, bis kreuzergrossen Efflorescenzen, deren einzelne, durch starke Schuppenauflagerung, scharfe Umgrenzung, hellrothe Farbe, sowie punktförmige Blutung beim Ablösen der silberglänzenden Schuppenlamellen deutlichst den Psoriasis-Charakter aufweisen, während wieder andere Gruppen von Plaques durch dunkelbraunes Colorit, spärliche festhaftende Schuppenmassen, verschiedene Involutionsstadien, namentlich aber durch Hinterlassung deutlicher narbig eingesunkener, pigmentirter Stellen an serpiginöses Syphilid gemahnen.

Dabei sind über den Kniescheiben, an der Stirnhaargrenze und an der behaarten Kopfhaut typische Efflorescenzen von Psoriasis vulgaris vorhanden. In Bezug auf eine luetische Infection sind weder anamnestisch noch klinisch anderweitige Anhaltspunkte zu gewinnen. Eine seit wenigen Tagen bestehende Urethralblennorrhoe veranlasste den Kranken, die Anstalt aufzusuchen.

Kaposi ist geneigt, die aggregirten Herde am Stamme in ihrer Gesammtheit als Syphilis anzusprechen, gibt jedoch die rein psoriatische Natur der Eruption an den Extremitäten und der Kopfhaut zu.

Lang demonstrirt eine 32jährige Handarbeiterin, bei welcher es im recenten Stadium der Syphilis zur Infiltration des weichen Gaumens und in kürzester Zeit zur Perforation desselben gekommen war. Die Kranke stand im Juli l. J. mit einem typischen Primäraffect am linken grossen Labium und einer Sclerose an der rechten Tonsille an der Abtheilung in Behandlung; nach vierwöchentlicher Localbehandlung konnte sie, da keine Allgemeinerscheinungen gefolgt waren, entlassen werden. Bereits wenige Tage nach dem Austritte aus der Anstalt soll sich eine rasch zunehmende Schwellung und Röthung des weichen Gaumens ent-

wickelt haben, im weiteren Verlaufe bildete sich rechts vom Zäpfchen ein erbsengrosses, seichtes Geschwür, das sich dann immermehr vertiefte und 2 Tage vor dem neuerlichen Spitalseintritte (13. September) zum Durchbruche kam. Die ursprünglich von einem breiten Infiltrationssaume umgebene kreuzergrosse Perforationslücke hat sich seither wesentlich verkleinert, ohne jedoch zur völligen Vernarbung zu gelangen, die von überhäuteten Rändern umgrenzte Lücke rechts oberhalb der Uvula ist für eine dicke Sonde leicht permeabel. Ausserdem bildeten sich eine Plaque am Roth und zwei Plaques an der Schleimhaut der Unterlippe, nebenher schwollen auch die Parotiden, namentlich die rechte an.

Für das Zustandekommen dieser immerhin nicht häufigen Erscheinung im recentesten Stadium der Syphilis glaubt Lang 2 Möglichkeiten ins Feld führen zu können. Erstens wäre es denkbar, dass von vorneherein auch an der hinteren Fläche des Gaumensegels eine Initialeffloreszenz gesessen hat, welche bei einer solch versteckten Localisation leicht der Untersuchung entgehen konnte, diese dann nachträglich zum Zerfalle kam und so die Perforation veranlasste; oder aber könne man bei dem nahen Sitze eines Primäraffectes an der Tonsille leicht eine regionäre Wanderung des Contagiums zum Gaumensegel hin annehmen, das dann hier zur Infiltration führte, welch' letztere wieder bei dem zweifellos malignen Charakter des ganzen Krankheitsprocesses rasch zum Zerfalle kam. Die Malignität wird überdies noch dadurch documentirt, dass sich am rechten Fussrücken ein Infiltrat unter der Haut einstellte.

Lang ist der Ansicht, dass ein von Chiari mitgetheilter Fall von schwerer Larynxaffection nach Initialaffect in der Mundhöhle durch regionäre Wanderung zu erklären sei, und theilt schliesslich noch eine eigene Beobachtung mit, welche eine Virgo intacta betraf. Dieselbe hatte eine Initialsclerose am harten Gaumen, die Infectionsart war nicht zu eruiren. Als er sich in Ferien befand, wurde die Patientin wegen Hirnerscheinungen auf die interne Klinik transferirt, woselbst sie starb und bei der Obduction syphilitische Infiltration im Gehirne zeigte.

Neumann betont, dass Primäraffecte an den Tonsillen selten, jedoch stets leicht zu diagnosticiren seien. Die schweren Erscheinungen, welche hiebei in der Umgebung (Rachen und harten Gaumen) auftreten, lassen sich jedoch ohne die Annahme einer regionären Wanderung durch die bekannte Wirkung von Syphilis und Reizung erklären. Es kommt häufig vor, dass in der Umgebung von Primäraffecten papulöse Infiltrate mit nachfolgendem Zerfall entstehen, dabei sei zu beachten, dass nur die ursprünglichen Ulcera, auch wenn sie multipel aufgetreten, die gleiche Härte aufweisen, während die nachträglich in der Umgebung entstandenen Geschwüre durchgehends nicht die gleiche Configuration zeigen.

Ehrmann erinnert an die Reinduration der Sclerose, welche er auf das bekannte Zurückbleiben des Giftes in Loco zurückführt, und citirt einen Fall, wo bei einem Kranken mit Sclerose an der Gingiva sich an derselben Stelle Plaques opalines entwickelten. Für die Erklärung des Befundes im Falle Lang's wären sonach 3 Möglichkeiten geltend zu

machen: regionäre Wanderung, Syphilis und Reizung und Zurückbleiben des luetischen Giftes.

Kaposi denkt, wenn er solche Zerstörungen am Gaumen sieht, zunächst an Spätformen der Lues. Auch in diesem Falle sei nichts, was zu einer anderen Annahme dränge. Die zuerst beobachtete Härte am Genitale könne sehr wohl ein Gumma gewesen sein, umsomehr, als kein Exanthem nachfolgte. In dieser Ansicht werde er noch dadurch bestärkt, dass jetzt Erscheinungen an den Extremitätenknochen aufgetreten seien; das sei die natürliche Reihenfolge.

Auch Lang's Innsbrucker Fall ist Redner geneigt ebenso aufzufassen, da Gummen im Gehirn gewöhnlich sehr spät auftreten.

Lang erklärt es für falsch, den gegenwärtigen Fall als Spätform zu bezeichnen. Wenn man von Gummen sprechen wolle, so acceptire er diesen Ausdruck, den er bisher durch die Bezeichnung „luetisches Infiltrat" vertreten habe, jedoch können Gummen bereits sehr früh erscheinen. Die Zeit von Juli bis jetzt genüge völlig zum Auftreten eines Gumma, übrigens zeige die Patientin deutlich papulöse Efflorescenzen, so die vorerwähnten Plaques an der Unterlippe. Das Durcheinander von Papeln und Gummen bei maligner Syphilis sei dem Redner eine längst bekannte Thatsache, und dass es sich in diesem Falle um eine besonders maligne Erkrankungsform handle, darüber sei doch wohl kein Zweifel. Bei maligner Syphilis lässt sich keine Zeit angeben, wann die einzelnen Erscheinungen auftreten.

Kaposi bemerkt, er habe das frühe Vorkommen von Gummen nie in Abrede gestellt.

Spiegler stellt vor 1. einen 36jährigen, kräftig gebauten Mann mit Psoriasis universalis. Die Affection besteht seit 8 Monaten. Die ganze Körperoberfläche stellt eine einzige rothe, schuppende Fläche dar. Patient steht seit 10 Wochen in Behandlung der Klinik, wurde erst indifferent behandelt, erhielt nunmehr neben localer Behandlung seit 3 Wochen intern Arsen, dessen eclatante Wirkung sich in auffälligem Erblassen der Röthe zeigt.

Lang bemerkt zu diesem Falle, dass, wie sich das Bild heute präsentirt, man schwer mehr eine Psoriasis diagnosticiren könnte.

Kaposi stimmt dem bei, fügt jedoch hinzu, dass man bei Unterbrechung der Therapie bereits nach wenigen Tagen wieder die charakteristischen Schuppenauflagerungen sehen könne.

2. Eine 26jährige Frau mit kolossaler Elephantiasis des linken Unterschenkels auf Basis luetischer Geschwüre, deren welche zur Zeit noch sichtbar sind. Ueber die primäre Erkrankung ist nichts bekannt. Patientin gebar vor $4^1/_2$ Jahren ein ausgetragenes Kind, das nach einigen Stunden starb.

Sitzung vom 31. October 1894.

Vorsitzender: Lang. Schriftführer: Nobl.

v. Hebra stellt einen 40jährigen Patienten vor, der eine Tuberculose der Haut zeigt, die in einer etwas ungewöhnlichen Weise auftritt. Bei dem sonst kräftigen und durchaus nicht den tuberculösen Habitus zeigenden Pat. ist die Tuberculose primär im Kehlkopf aufgetreten, weshalb vor 2 Jahren von Dr. Hajek die Epiglottis entfernt wurde. Der Nachweis von Tuberkelbacillen schloss damals jeden Zweifel an der Diagnose aus. Gegenwärtig zeigt Pat. ein typisches tuberculöses Geschwür an der Unterlippe mit den charakteristischen, theils kleinzackigen, theils kleinbuchtigen Rändern. Ausserdem zeigt Pat. an der rechten vorderen Achselfalte eine Veränderung der Haut, welche mit Lupus vulgaris eine gewisse Aehnlichkeit hat, ohne doch in diesem Sinne aufgefasst werden zu können. Die ganze Oberfläche ist daselbst von einer gewissen Trockenheit, an den unteren Partien finden sich flache, kleinsinuöse zackige Geschwüre, stellenweise ist ein aufgeworfener Wall zu constatiren. Obgleich die histologische Untersuchung noch aussteht, ist es nach den klinischen Charakteren zweifellos, dass es sich hier um Tuberculose handelt.

J. Neumann ist der Ansicht, dass die Entscheidung zwischen Lupus und Tuberculose der weiteren Beobachtung und Untersuchung überlassen werden solle.

Kaposi betont, dass der Nachweis der Tuberkelbacillen in solchen Fällen gar nicht so leicht gelingt, und dass der negative Befund noch nicht gegen Tuberculose sprechen müsse. Vom klinischen Standpunkte aus handelt es sich ihm um Tuberkulose der Haut.

v. Hebra hebt nochmals das Vorhandensein eines aufgeworfenen Randes hervor, welcher sich bei Lupus nicht findet, und eher für Tuberculose spricht. Auch er steht auf dem Standpunkt, dass man sich bezüglich der Diagnose auf die klinischen Momente mehr verlassen könne, als einzig und allein auf den Befund des Mikroskopes.

G. Nobl stellt vor aus der Abtheilung Prof. Lang:

1. Einen 23jährigen Spenglergehilfen mit der ungewöhnlichen Localisation einer Favuseruption am Scrotum. Vor wenigen Tagen hatte sich der Kranke wegen juckender Stellen am Hodensacke in der Ordination der Abtheilung vorgestellt. An der linken Scrotalhälfte sieht man an zwei Kreuzergrossen Stellen charakteristische schwefelgelbe Favusmassen in die Oberhaut implantirt. Nachträglich eingeleitete Recherchen ergaben, dass der Kranke vor 6 Wochen wegen Urethritis und Epididymitis auf einem Krankenzimmer der Abtheilung in Behandlung stand, das seit längerer Zeit einen mit universellem Favus behafteten Pat. beherbergt. Was die Art der Inoculation betrifft, so ist es am wahrscheinlichsten, dass dieselbe durch eine Wärterin, welche gleichzeitig auch den Favuskranken zu warten hat, beim Anlegen des Suspensoriums vermittelt wurde.

2. Einen Mann von 40 Jahren, welchen ein aus Bläschen zusammengesetzter, seit 8 Tagen bestehender Ausschlag am Genitale der Anstalt zuführte. Die linke Scrotalhälfte sowie das Penisintegument links sind dicht besetzt, von einzeln und in Gruppen stehenden mit hämorrhagischen Borken und Krusten bedeckten, aus eingetrockneten Bläschen hervorgegangenen Efflorescenzen, die insgesammt scharf an der Raphe absetzen. Obwohl die streng halbseitige Localisation der Eruption für sich schon genügend Anhaltspunkte bietet, um die Affection als Herpes zoster zu deuten, so kann über die Diagnose kein Zweifel mehr obwalten, wenn man ausserdem noch die Kehrseite des Patienten betrachtet. Im Ramificationsgebiete des Nervus cutaneus femoris posterior sin. sind am Gefässe dem Perineum und am Oberschenkel dichtstehende, in Involution begriffene, vielfach auch hämorrhagische Bläschengruppen wahrzunehmen.

3. Einen 18jähr. Kunstschlosser, der seinen Angaben nach seit 3 Monaten an einer Erkrankung des r. oberen Augenlides leidet. Das Uebel soll ziemlich rapid ohne nachweisbare äussere Schädlichkeit mit Röthung, Schwellung und Gefühl von Brennen eingesetzt haben, und breitete sich in kürzester Zeit über das ganze Lid aus. An einer ophthalmologischen Abtheilung wurde die Affection als Ekzem bezeichnet und eine indifferente Salbe empfohlen. Seit 6 Wochen beginnen sich auch am unteren Augenlide, jedoch nur an einer umschriebenen Stelle ähnliche Veränderungen zu etabliren, ohne dass dieser Plaque seither wesentlich an Umfang zugenommen hätte. Das rechte obere Augenlid präsentirt sich in seiner ganzen Ausbreitung vom Augenbrauenbogen bis zum Ciliarrande und beiderseits über die Lidwinkel hinaus, als eine ziemlich gleichmässig tief rothe, matte, rauhe, durch feinste Furchen gefelderte Fläche, welche mit festhaftenden, fettigen Schüppchen bedeckt erscheint und allenthalben in der Tiefe Gefässektasien erkennen lässt. Hebt man die Schuppen ab, so bleiben feinste, ganz schwach glänzende Facetten zurück. Das Lid erscheint im Ganzen etwas vorgewölbt, wie ödematös; tastet man hinzu, so lässt sich ein leichtes Infiltrat wahrnehmen.

Aehnliche Veränderungen bestehn am unteren Lide, wo selbst der Krankheitsherd bisher nur eine schmale etwa 1 Cm. lange, von erweiterten Gefässen durchzogene, schuppenbedeckte sich rauh anfühlende Leiste darstellt. Bezüglich des Wesens der Erkrankung neigt Redner zu der Ansicht hin, dass es sich in diesem Falle um einen in subacuter Weise aufgetretenen und noch im Fortschreiten begriffenen Lupus erythematosus handeln dürfte, wenn auch nicht alle Zeichen ausgeprägt erscheinen, welche zur Charakterisirung eines Lupus erythematosus erforderlich sind.

Kaposi glaubt, dass man in letzterem Falle die Differentialdiagnose zwischen L. erythematosus und Ekzem noch in suspenso lassen müsse.

v. Hebra findet, dass die ziemlich beträchtliche Schwellung doch gegen L. e. spreche. Immerhin bleibt das Auftreten in so kleinen Herden, welche central schuppig sind und am Rande den lebhaft rothen Glanz aufweisen, auffallend. Im Ganzen glaubt v. Hebra, dass es sich um ein

Ekzem handle, dessen Behandlung, wenn auch lege artis vorgenommen, dennoch nicht diesem speciellen Falle angepasst war.

J. Neumann glaubt nicht, dass man sich hier direct für Ekzem aussprechen könne. Chronische Ekzeme an dieser Stelle erzeugen in der Regel keine Oedeme, sie sind trocken, erzeugen Rhagaden und zeigen in der Regel auch keine solche Röthung und Schwellung. Bei künstlicher Beleuchtung werde übrigens das Urtheil noch erschwert, doch neige er im Ganzen mehr zur Diagnose L. erythematodes als Ekzem.

Kaposi weist auf das echymomatische Ekzem hin, welches grosse Aehnlichkeit mit dem Fall habe.

Lang hat den Fall circa 3mal gesehen und obwohl der Patient — gegen L.'s Absicht — eine Salbe bekam, welche das klinische Bild trüben mochte, konnte er sich doch nicht zur Diagnose Ekzem entschliessen und hielt es für das Wahrscheinlichste, dass L. erythematodes vorliege. Eine geeignete schonende Behandlung wird vielleicht zur Restituirung des eigentlichen klinischen Bildes beitragen. Soviel stehe fest, dass die Infiltrate, die man an der Haut durchtaste der Krankheit zukommen und nicht durch die medicamentöse Behandlung hervorgerufen wurden.

J. Neumann stellt vor 1. einen 28jährigen Kranken mit recenter Syphilis (Primäraffect und maculösem Exanthem). Bei demselben wurden die Baccelli'schen intravenösen Sublimatinjectionen, über welche neuerlich Blaschko auf der Naturforscher-Versammlung berichtet hatte, versucht. Um ein Urtheil über die Leistungsfähigkeit dieser Medication zu gewinnen, begann der Vortragende noch von Eruption des Exanthems am 37. Krankheitstage und trat dasselbe dennoch etwa am 65. Krankheitstage auf. Es war also diese Präventivbehandlung nicht im Stande das Erscheinen der Syphilis hinaus zu schieben. Die täglich injicirte Menge betrug eine Spritze von einer Lösung 1:3000.

Lang bemerkt hiezu, dass er die Methode der intravenösen Sublimatinjectionen seit längerem auf seiner Abtheilung übe. Nach seinen bisherigen Erfahrungen kann er darüber Folgendes aussagen: Was die Injectionen betrifft, so kommt man, wenn man Tag für Tag injicirt, schliesslich über die Wahl der Injectionsstelle in Verlegenheit. Ferner konnte er in einigen Fällen das Entstehen von Infiltraten, vielleicht von leichten Phlebitiden constatiren, so dass er die intravenöse Application verliess und paravenöse Injectionen machte, von der Idee ausgehend, dass vielleicht durch eine Art Endosmose, durch Austausch der Salze doch ziemlich viel Sublimat in's Blut gelange. In dieser Weise wurden 18 Fälle behandelt und in manchen Fällen sehr rasche Erfolge gesehen.

Kaposi präcisirt seinen schon einmal in dieser Frage betonten Standpunkt dahin, dass man um einer Methode willen, deren Erfolge sich durch nichts von den Erfolgen anderer unterscheiden, einen Menschen nicht einer Behandlung unterwerfen dürfe, deren Gefahren (Thrombosen, Thrombusverschleppungen) wir nicht vorausberechnen können. Gegen paravenöse Injectionen sei nichts einzuwenden, da sie im Wesentlichen

sich nicht von hypodermatischen Injrctionen unterscheiden. Sie dürfen aber mit den intravenösen Injectionen nicht identificirt werden.

Lang glaubt, dass man über die Methode noch kein Urtheil abgeben könne, solange sie im Stadium der Prüfung sei. Soviel stehe fest, dass die intra- und paravenösen Injectionen bei gewissen Fällen überraschende Erfolge aufweisen, in anderen Fällen wieder im Stiche lassen. Die Methode soll daher geübt und geprüft werden. Paravenöse Injectionen dürfe man nicht mit subcutanen identificiren, da es nicht gleichgiltig sei, wohin man ein Medicament deponire.

Karl Ullmann erinnert an seine Thierexperimente, bei welchen intravenöse Injectionen mit verschiedenen Quecksilbersalzen gemacht wurden; in allen Fällen erfolgte selbst bei den geringsten Concentrationen sehr bald der Tod, besonders beim Sublimat. Diese Versuche sprechen sehr gegen die Verwerthung der Methode beim Menschen.

Lang: Diese Bemerkung ergänzt das, was die Klinik ohnehin schon berücksichtigt hat: Es werden nur sehr schwache Lösungen angewendet und nichtsdestoweniger erzielt man damit sehr bedeutende Erfolge.

Ullmann: Die Section der Thiere hat ergeben, dass in manchen Fällen nicht einmal Gerinnung vorhanden war; es konnte also keine mechanische Verschleppung der Thrombusmassen stattgefunden haben. Es scheint, dass das Sublimat direct auf die Gefässwand lähmend wirkt, eine Art Shok und Herzstillstand hervorruft, welcher für das Thier zur Todesursache wird. Aehnliches könnte auch bei dazu disponirten Menschen einmal vorkommen.

Neumann glaubt, dass es nach alldem sich nicht empfehle, diese Methode weiter zu üben.

Neumann demonstrirt 2. einen 26jähr. Taglöhner mit einem ausgebreiteten serpiginösen Schanker, welcher die gesammte Oberfläche der Glans einnimmt, ihre untere Hälfte, das Frenulum und einen Theil des Corpus cavernosum urethrae zerstört hat. Der Kranke ist schwächlich, anämisch, aber sonst gesund und besteht die Affection seit Anfang 1893.

3. Einen 46jährigen Tischler mit einem dem Corpus cavernosum angehörigen kleinapfelgrossen, oberhalb der Corona glandis gelegenen, ausserordentlich derben und harten Knoten. Gegen die Symphyse zu erscheint er scharf abgesetzt, nach abwärts mehr diffus in das Gewebe der Glans übergehend. Das Präputium erscheint über demselben vollständig verschiebbar, seine Oberfläche drusig uneben. Bei der Erection erfolgt nach der Angabe des Kranken eine doppelte Knickung. Die Lymphdrüsen vergrössert, an den Wangen leichte Psoriasis mucosae. 1869 acquirirte P. Syphilis, die jetzige Erkrankung datirt seit 1889.

Nobl stellt aus der Abtheilung Lang vor:

4. Einen 64jährigen Kaufmann mit serpiginösen gummösen Ulcerationen der Glans, Penishaut und Corpora cavernosa penis. Aus den anamnestischen Angaben lässt sich entnehmen, dass der Kranke vor 40 Jahren Lues acquirirte, später wegen wiederholt am Gliede auftretender Geschwüre eine Schmiercur durchmachte, in deren

Gefolge es zu profuser Salivation kam und der Kranke alle seine Zähne einbüsste. Vor einer Reihe von Jahren entwickelten sich ausgebreitete Geschwüre an der Aussenfläche des rechten Unterschenkels, die nach einiger Zeit wieder übernarbten. Der Process am Gliede begann vor $1^1/_2$ Jahren und soll seither in stetigem Fortschreiten begriffen sein.

An der Dorsalfläche der Glans sieht man ein die Hälfte derselben einnehmendes, tiefgreifendes Geschwür mit höckerig unebener und speckig belegter Basis. Serpiginöse Ulcerationen umgreifen den Penisschaft und legen auf weite Strecken hin die Schwellkörper des Gliedes bloss. Am Dorsum des Penis ersetzt ein breiter, narbiger Streifen, das Integument, während das rechte Corpus cavernosum penis nahe der Wurzel an einer nussgrossen Partie zerfallen erscheint. Die Inguinaldrüsen kaum tastbar. Am rechten Unterschenkel zahlreiche serpiginöse configurirte Narbenzüge.

5. Einen 36jährigen Beamten, der wegen einer seinen Angaben nach seit drei Jahren bestehenden impermeablen Harnröhrenverengerung die Hilfe der Abtheilung in Anspruch nahm. Vor beiläufig 18 Jahren machte Patient eine Blennorrhoe durch, welche nach wenigen Wochen ausheilte, ohne seither zu irgendwelchen Alterationen Anlass zu geben. Harnbeschwerden traten zuerst vor 3 Jahren auf und nahmen trotz frühzeitig eingeleiteter Behandlung derartig an Intensität zu, dass Patient seit einem Jahre den Harn nur mehr tropfenweise und unter Zuhilfenahme der Bauchpresse zu entleeren im Stande war. Zahlreiche Aerzte, welche Patient wegen der Harnbeschwerden in seinem Aufenthaltsorte zu wiederholten Malen zu Rathe zog, versuchten vergebens die Verengerung der Harnröhrenpassage wegsam zu machen, die Sonden und Katheter sollen stets nur bis an die tiefsitzende verengte Strecke vorgedrungen sein, ohne je bis in die Blase zu gelangen.

Bei der Sondenuntersuchung konnte wohl hinter dem Bulbus eine etagenförmig vorspringende Leiste festgestellt werden, die sich jedoch leicht umgehen liess und die Einführung einer Sonde Nr. 16 (Charrière) in die Blase ohneweiters gestattete. Trotzdem nun die Dilatation leicht bis zu Nr. 20 erfolgt war, konnte der Kranke stets nur einige Tropfen Harn spontan entleeren und musste nach wie vor die Entleerung der Blase mittelst Katheter besorgt werden. Zur Eruirung dieser Erscheinung nahm Lang die endoskopische Exploration vor und konnte am Beginn der nunmehr auch für das Endoskop leicht durchgängigen callösen Harnröhrenstrecke ein das Lumen derselben umgreifendes, breites Geschwür auffinden. Dass diese Ulceration auf reflectorischem Wege Contraction des Sphincter vesicae und so die Harnverhaltung bedingt haben dürfte, hat umsomehr Wahrscheinlichkeit für sich, als mit der Vernarbung der Ulceration der Kranke spontan und anstandslos uriniren konnte. Die Verheilung des Geschwürs wurde in kürzester Zeit durch tägliche Einführung von mit Jodoformgelatine umschichteten Tubuli elastici erzielt.

6. Einen 30jährigen Arbeiter, der im recenten Stadium der Syphilis bereits Symptome seitens des Knochensystems aufweist. Patient gelangte mit einer exulcerirten Sclerose im Sulcus zu Aufnahme, die seither über-

narbte, seit 4 Wochen besteht ein maculo-papulöses Exanthem und seit wenigen Tagen eine hühnereigrosse periostale Geschwulst über dem rechten Scheitelbeine, welche dem Kranken beträchtliche Schmerzen verursacht.

7. Zwei Patientinnen, bei welchen es sich um die relativ seltene blennorrhoische Erkrankung des Rectums handelt.

Beide im jugendlichen Alter stehende Kranke sind geständig, die Cohabitation per rectum zugelassen zu haben.

In dem einen Falle, der eine 20jähr. Arbeiterin betrifft, war die blennorrhoische Proctitis ausserdem noch durch einen Periproctalabscess complicirt. Drei Monate vor dem Spitalsantritte verspürte die Kranke heftiges Brennen beim Stuhlabsetzen, nachdem kurz vorher eine Cohabitation per rectum stattgefunden hatte. Späterhin entleerten sich grössere Eitermengen mit dem Stuhle, denen sich häufig auch Blutspuren beigesellten, seither bestehen diese Beschwerden andauernd fort, ohne dass seitens der Darmfunction irgendwelche sonstige Alterationen zu verzeichnen wären. Als die Kranke zur Aufnahme kam, konnte eine blennorrhoische Urethritis (mit reichlichen Gonococcen) und ein rein eitriger Ausfluss aus dem Mastdarme festgestellt werden, der sich beim Auseinanderziehen der Analfalten oder Druck von der Vagina aus in besonders profuser Weise einstellte, im Secrete liessen sich zu wiederholten Malen Gonococcen in grosser Menge und typischer Anordnung nachweisen. Die Analfalten sowie die Circumanalregion ekzematös geröthet. Ausserdem bestand ein bei hühnereigrosser, von gerötheter Haut bedeckter schmerzhafter Abscess nach links vom Anus, der mit dem Rectum keinerlei Communication erkennen liess. Aus dem Eiter des punktirten und mittelst Argent. nitr.-Jnjection zur Ausheilung gebrachten Abscess waren nur Streptococcen in Reincultur zu gewinnen, es scheint diese Complication zur Blennorrhoe des Mastdarmes in der gleichen Beziehung zu stehn, als die bekannten Periurethralabscesse zur Harnröhrenblennorrhoe. Die Behandlung besteht in Ausspülung des Rectums mit Kali hyperm. und hat sich seither das Krankheitsbild insoferne modificirt, als das ursprünglich rein eitrige Secret sich in einen mehr schleimigen, dicklichen Ausfluss umgewandelt hat, in welchem neben zahlreichen anderweitigen Mikroorganismen nur mehr ausnahmsweise Gonococcen auffindbar sind.

Die zweite Kranke ist eine 22jährige Handarbeiterin und gibt ähnliche Beschwerden als die erste an. Der eitrige Ausfluss aus dem Mastdarm besteht seit 6 Wochen. Sonstige Stuhlbeschwerden lagen keine vor. Die Rectalschleimhaut ist in diesem Falle stark geröthet, aufgelockert und an mehreren Stellen leicht erodirt, was den Abgang häufig auch blutig gefärbter Secretmassen erklären könnte. Im Secrete sind constant Gonococcen in grosser Menge nachweisbar, wogegen anderweitige Mikroorganismen nur in der Minderzahl erscheinen.

---

# Hautkrankheiten.

(Redigirt von Prof. **Kaposi** in Wien.)

## Anatomie, Physiologie, path. Anatomie, allg. und exper. Pathologie und Therapie.

1. **Sperino**, G. Sulla disposizione del tessuto elastico nel letto ungueale. Giorn. della R. Acad. di Torino. Anno LVI. Nr. 8—12. 1893 p. 639.
2. **Sokolow**, N. M. Ueber die Resorption einiger Salze durch die Haut bei Einreibung derselben in Form von Salben. Vorläufige Mittheilung. Wratsch 1894. Nr. 6 p. 169—170. Russisch.
3. **Harnack**, Erich. Ueber die Zusammensetzung des menschl. Schweisses und den relativen Salzgehalt der Körperflüssigkeiten. Fortschritte der Medicin. 1893. Bd. 11. Nr. 3 p. 91—94.
4. **Quincke**, H. Ueber die Perspiration bei Hautkranken. Dermatolog. Zeitschr. Bd. I.
5. **Markow**, G. J. Zur Frage über die Verunreinigung der Haut kranker Menschen durch Mikroben. Wratsch 1894. Nr. 13 p. 377—378. Russ.
6. **Beni-Barde**. Ueber die Wasserbehandlung der Hautneurosen. Vortrag in der Acad. de médecine. Journ. des mal. cut. et syph. 1893. Nr. 12.
7. **Steinmetz**, C. Erfahrungen über das Oxychinaseptol (Diaphtherin) als Antisepticum. Münch. med. Wochschr. 1893. Nr. 31 p. 582—583.
8. **Stabel**, H. Ueber die antibakterielle Wirkung und das pharmakolog. Verhalten des Diaphtherins. Münchener medic. Wochenschrift. 1893. Nr. 38 p. 706—709.
9. **Richardière**. Pigmentation cutanée dans l'arsenicsime. La France médicale. 1894. 18.
10. **Wassermann**, A. Lymphaemie und Hauterkrankungen. Dermatolog. Zeitschr. Bd. I.
11. **Rosenthal**, O. Ueber Oesypus. Vortrag, gehalten in der Berliner dermatol. Vereinigung am 10. Juli 1894. Dermatolog. Zeitschr. Bd. I.

(1) Nach einer sehr ausführlichen historischen Einleitung beschreibt Sperino die Vertheilung des elastischen Gewebes in dem Nagelbette. In der Gegend der Lunula finden sich sehr feine und spärliche Fasern, welche vom Finger her kommen und sich pinselförmig aufzulösen scheinen. In dem subephithelialen Theil dieser Gegend findet sich ein dichteres Netz feiner Fasern, welche in die dünnen Papillen aufsteigen. Nach dem freien

Ende des Nagels zu steigen compactere Bündel feiner Fasern; auf Querschnitten erscheinen diese in Form von Büscheln, die von unten nach oben aufsteigen und durch die Gefässe von einander getrennt sind.

Auffallend ist der Reichthum an elastischem Gewebe in einer Gegend, in welcher die Haut so wenig beweglich ist. Dem Verf. scheint aus dieser und manchen anderen Thatsachen hervorzugehen, dass das elastische Gewebe vielleicht eine etwas andere Bedeutung hat, als die, welche wir kennen. J.

(2) Sokolow experimentirte auf jungen Soldaten, welche nach Abdominaltyphus und venerischen Krankheiten genasen. Er gebrauchte Jodkali, Bromkali, Lithium bromatum, Lithium hydrochloricum und Natrium salicylicum, welche Präparate nach Auflösung in Wasser mit Lanolin, Schweinefett oder Vaselin in Form von Salben applicirt wurden. Die Frage über die Resorption wurde festgestellt durch die Untersuchung des Morgenharnes. Dabei wurde jedesmal der Harn des betreffenden Individuums vorher auf die entsprechende zum Einreiben bestimmte Substanz untersucht. — Die Salben stets ex tempore bereitet wurden in Form von 10—20% nach vorheriger Reinigung am Rücken eingerieben. Die Dauer jeder einzelnen Einreibung war 15—80 Minuten. — Sokolow kam zum Schlusse, dass die unversehrte und reizlose Haut die angewandten Mittel nicht resorbirt. Dagegen wird die Resorption derselben Mittel durch sämmtliche Reize mechanischer sowie chemischer Art, befördert. Dabei ist noch hinzuzufügen, dass falls die Haut am nächsten Tage nach der Einreibung empfindlich ist und die Talgdrüsen etwas das Niveau der Haut überragen, man schon von vorneherein sagen kann, dass die Resorption stattgefunden hat. Falls die Haut aber ganz normal blieb, sind die Resultate auch negativ. A. Grünfeld.

(3) Harnack untersuchte zwei Portionen Schweisses, welcher von einem Rheumatiker stammte. Der Schweiss war unter den erforderlichen Cautelen in der Schwitzwanne aufgefangen worden. Die 1. Portion betrug 710 ccm und war innerhalb einer Stunde entleert worden, die 2. Portion betrug 595 ccm als Besultat 2stündigen Schwitzens. Das Ergebniss der analytischen Untersuchung war nun das folgende:

| | 1. Portion: | 2. Portion: |
|---|---|---|
| Reaction . . . . . | neutral | neutral |
| Specifisches Gewicht . . | 1005,8 | 1005,3 |
| Feste Stoffe . . . . . | 9,1‰ | 8,45‰ |
| und zwar: | | |
| Organische Substanzen . | 2,4‰ | 1,85‰ |
| Anorganische Salze . . | 6,7‰ | 6,50‰ |
| und zwar: | | |
| Chlornatrium . . . . . | 5,2‰ | 5,2‰ |
| Phosphorsaures Kalk . . | 0,2‰ | 0,3‰ |
| „ Magnesium | 0,1‰ | |
| Schwefelsäure . . . . | 0,6‰ | 0,5‰ |
| Kali . . . . . | 0,5‰ | 0,4‰ |

Die Trockensubstanz des Schweisses ist demnach in folgender Weise zusammengesetzt:

| | 1. Portion: | 2. Portion: |
|---|---|---|
| Organische Substanzen . | 26,7% | 23,1% |
| Anorganische Salze . . | 73,3% | 76,9% |
| und zwar: | | |
| Chlornatrium . . . . . | 57,5% | 61,5% |
| Phosphorsaures Kalk . . | 2,2% | 3,5% |
| „ Magnesia | 1,1% | |
| Schwefelsäure . . . . | 6,6% | 5,9% |
| Kali . . . . . | 5,5% | 4,7% |

Die Harnstoffmenge der 1. Portion betrug etwa die Hälfte von den organischen Substanzen überhaupt d. h. circa 1,2‰ des ganzen Schweisses oder circa 13% der Trockensubstanz.

Die Harnstoffmenge der 2. Portion betrug annähernd die Hälfte von den organischen Substanzen überhaupt, d. h. circa 1‰ des ganzen Schweisses oder circa 12% der Trockensubstanz.

Harnack führt weiter an Zahlen, welche die Menge der Salze in % der verschiedenen Körperflüssigkeiten ausdrücken.

Dieselben lauten:

| | | | |
|---|---|---|---|
| Blutplasma . . . . | 8,6% | Pleura . . . . . | 16,8% |
| Lymphe . . . . . | 17,20% | Darmtranssudat . . . . | 28% |
| Hydrocele . . . . . | 14,6% | | |
| Perscardium . . . . | 15% | Dysenter. Transsudat . . | 28,5% |
| Peritoneum . . . . | 29,3% | Hautödem . . . . . | 59,4% |
| Harn b. Fleischnahrung | 21,9% | Humor aqueus . . . . | 64,1% |
| „ „ Brotnahrung | 30—40% | Cerebropsinalflüssigkeiten | 68,1% |
| Fruchtwasser . . . . | 42,3% | Thränen . . . . . | 72,2% |
| Hydramnion . . . . | 43,7% | Schweiss . . . . . | 76,0% |

„Somit", schliesst Dr. Harnack „ist der Schweiss die relativ salzreichste aller Körperflüssigkeiten und zugleich die verdünnteste. Er muss so verdünnt sein, einmal um dem Körper auf diesem Wege energisch Wasser zu entziehen und sodann, weil im anderen Falle die festen Bestandtheile des Schweisses sich auf der Körperoberfläche ausscheiden und eine Kruste bilden würden." A. Grünfeld.

(4) Quinke bestimmt aus der Differenz zwischen den flüssigen Theilen der Nahrung und der 24stündigen Urinmenge bei Hautkranken, die er mit dem Namen „Perspirationszahl" bezeichnet, die Menge des Wasserverlustes durch Lunge und Haut. Diese Zahl kann, innerhalb grosser Fehlergrenzen, die aber bei allen Versuchen ungefähr dieselben sind, schwankend, nicht vollständig Anspruch auf Richtigkeit machen. Zu Controllezwecken wurden dieselben Messungen bei anderen hautgesunden Kranken angestellt. Bei dem ruhigen und gleichmässigen Verhalten sämmtlicher Kranken dürfte der Wasserverlust durch die Lungen ein sehr gleichmässiger gewesen sein, so dass die Abweichungen hauptsächlich die

Hautperspiration betreffen mussten. Auf Grund der Versuche kommt Verfasser zu dem Schlusse, dass bei Ekzem eine starke Steigerung der Perspirationszahl statt hat. Bei Vergleichung der einzelnen Fälle ergab sich, dass die Perspiration durchschnittlich bei den acuten Formen des Ekzems mehr gesteigert war, als bei den chronischen, ferner mehr gesteigert bei den acut erythematösen, als bei den schuppenden und nässenden Formen. Auch bei 2 Fällen von Psoriasis zeigte sich eine Vergrösserung der Perspirationszahl, wie Verf. glaubt, infolge eines durch die Theer- und Chrysarobinbehandlung künstlich hervorgerufenen Erythems.

Ludw. Waelsch.

(5) Markow bringt in seiner vorläufigen Mittheilung nichts Neues.

A. Grünfeld.

(6) Verf. erörtert die Ergebnisse der Wasserbehandlung bei den Hautneurosen, d. h. Hauterkrankungen functioneller oder anatomischer Art, die einer Störung des centralen oder peripheren Nervensystems zuzuschreiben sind. Als solche finden der Lichen planus, die verschiedenen Arten „pruriginöser“ Affectionen und die diffussen „Neurodermiten“ Erwähnung.

Die Behandlung besteht zumeist in je nach der Empfindlichkeit der Kranken und der beobachteten Wirkung um 35° C. schwankenden Douchen, Güssen und Berieselungen, sowie entsprechenden örtlichen Douchen, welche ein- und mehrmal des Tages durch etwa 5 Minuten gebraucht werden, worauf einfache Abtrocknung erfolgt. Der Erfolg ist in der Spitalsbehandlung im Allgemeinen besser, als in der privaten, was sich durch die sociale Verschiedenheit der Patienten erklären soll, indem bei den Privatfällen die vererbte oder durch mannigfaltige Umstände unterhaltene Nervosität das Hautleiden immer wieder anfacht.

Der Erfolg soll jedoch meist ein guter und auch in den der Behandlung lange widerstrebenden Fällen ein mindestens subjectiv sehr befriedigender sein. Winternitz.

(7) Steinmetz versuchte das Diaphtherin in 40 Fällen und glaubt, dass wir in demselben ein Mittel besitzen, welches vermöge seiner desodirenden Wirkung in 1 procentiger Lösung, besonders bei jauchigen und gangränösen Processen, empfehlenswerth erscheint. Im Uebrigen bietet es vor anderen Antisepticis keine Vortheile; die allerdings jedem der bisher bekannten kräftigen antiseptischen Mittel anhaftenden reizenden und in stärkerer Concentration ätzenden Eigenschaften sind sogar beim Diaphtherin so ausgesprochen, dass man es in 50 proc. Salbe als Aetzmittel verwenden kann. Die völlig schmerzlos erfolgende Aetzung ist aber nur dann von günstiger Wirkung, wenn lediglich die Zerstörung der betreffenden Gewebe bezweckt wird. A. Grünfeld.

(8) Stabel kommt auf Grund einer grösseren Anzahl von bakteriologischen und pharmanologischen Versuchen zum Schlusse, dass weder einmalige Anwendung noch der fortgesetzte Gebrauch des Diaphtherins irgendwie die Gesundheit gefährden können, da keine therapeutische Anwendung Mengen nöthig macht, welche eine Giftwirkung hervorrufen

können. Das Diaphtherin eignet sich besonders deshalb zur Ausspülung von Hohlräumen, wo man sich bisher mit der schwach antiseptisch wirkenden Borsäurelösung begnügen musste und stärker wirkende Desinfectienten nicht anwenden konnte, weil eine grössere in den Körperhöhlen zurückgebliebene Menge Vergiftung hätte bewirken können. — Es ist, nach Stabel, überall in 1 - 2 proc. Lösung anderen Desinfectienten da vorzuziehen, wo ein feuchter antiseptischer Verband auf längere Zeit angelegt werden muss: bei Verbrennung, bei langwierigen, geschwürigen Processen, bei grösseren Quetschwunden etc., weil es selbst bei dauerndem Gebrauche weder toxisch wirkt, noch jemals die bei Carbol- oder Sublimatverbänden oft so lästigen Ekzeme hervorruft.

Eine ganz entsprechende Verbindung geht das Diaphtherin mit dem Eisen ein und macht dadurch die Anwendung desselben zur Desinfection eiserner Instrumente, bezw. die Verwendung dieser neben Diaphtherin unmöglich. A. Grünfeld.

(9) In der Soc. med. des hôp. stellt Richardière eine Pat. vor, welche 4 Wochen lang in langsam steigenden Dosen Solut Fowl. gebraucht hatte. Das erste Zeichen der Sättigung des Organismus mit Arsenik war die Verfärbung der Haut, die am 18. Tage der Medication begann. Als bald darauf die Arsentherapie suspendirt wurde, traten leichte Diarrhoen und eine Schwäche der o. unt. Extr. auf; Magenstörungen hatten zu keiner Zeit bestanden. Die Verfärbung der Haut, die bereits in der Rückbildung ist, betraf die gesammte Körperoberfläche — mit absolutem Freibleiben der Schleimhäute —; sie war sehr deutlich an den Achseln, dem Nacken, der Dorsalseite der Finger und Zehen. An Stellen, an denen kleine Traumen (Nadelstiche etc.) eingewirkt hatten, waren linsenförmige Flecke entstanden.

Die Verfärbung ging mit Entfärbung der Haare und trophischen Störungen an den Extremitäten einher. Lasch.

(10) Wassermann theilt die Veränderungen der Haut, wie sie bei Pseudoleukämie beobachtet werden, ein, in typische und atypische. Zu den ersteren rechnet er diejenigen, wo es zur Bildung von Knoten auf der Haut kommt, welche anatomisch dieselbe Structur zeigen, wie die hyperplastischen Drüsen, z. B. die Lymphodermia perniciosa Kaposis. In die andere Gruppe gehören diejenigen Formen, welche sich unter den verschiedenartigsten Bildern darstellen können, wie einer Prurigo, Ekzem, Lichen und deren Entwicklung relativ häufig Hand in Hand geht mit der Besserung oder Verschlechterung der Pseudoleukämie.

In dem vom Verf. beschriebenen Falle fand sich die Haut stark schuppend, im Gesichte und an den Beinen geschrumpft und atrophirt, glänzend, der Unterlage fest anhaftend, pergamentartig, mit zahlreichen Schwangerschaftsnarben ähnlichen, rothen Fissuren in der Epidermis. Die Augenlider waren sehr rigid, Lid- und Mundspalte stark verengt. Vierzehn Tage vorher war Pat., welche an Paranöia leidet, unter Schüttelfrösten, Durchfällen und Erbrechen erkrankt, kein Milztumor, keine Drüsenschwellungen, keine Roseola. In der letzten Zeit hatte sich die Hautaffection unter zunehmender Hinfälligkeit der Frau auch über Brust und

Bauch ausgedehnt. Dabei bestanden unstillbare Durchfälle, zuletzt noch schwere Darmblutung und Hämatemesis, bis der Tod unter zunehmender Schwäche erfolgte. Die Blutuntersuchung hatte Anämie ergeben, mit geringer Vermehrung der wichtigsten Blutkörperchen, aber bedeutendem Ueberwiegen der Lymphocyten, eine Beobachtung, wie sie Ehrlich in allen Fällen von Pseudoleukämie gemacht und auf Grund welcher die Diagnose auf Pseudoleukämie aus dem Blutbefunde allein gestellt wurde. Die Section bestätigte die Diagnose, indem die retroperitonalen Drüsen stark geschwollen waren und mikroskopisch das Bild der lymphatischen Hyperplasie zeigten. An einer Stelle drückte eine vergrösserte Drüse auf das Duodenum, und zeigte sich dort eine hämorrhagisch gefärbte Ulceration. In der linken Lungenspitze tuberculöse Veränderungen. An der Haut fand sich starkes Abschuppen des Epithels, Atrophie des Rete, am Sitze der Fissuren stark erweiterte Gefässe fast ausschliesslich mit Lymphocyten gefüllt. Lymphombildung an der Haut war nicht vorhanden. Der Fall erscheint Verf. besonders deswegen wichtig, weil einzig und allein aus dem Blutbefunde die Diagnose gestellt werden konnte. Er räth bei derartigen Hautaffectionen die Blutuntersuchung genauest auszuführen, und dann bei positivem Ergebniss eine energische Arsenbehandlung einzuleiten. Interessant war noch das Vorhandensein einer sehr vorgeschrittenen interstitiellen Neuritis im Nervus saphenus sin., der zu den am stärksten veränderten Hautgebieten führte. Ludw. Waelsch.

(11) Rosenthal empfiehlt Oesypus, eine schon im Alterthum unter diesen Namen als Heilmittel verwendete, aus der Schafwolle hergestellte, fettige Substanz als Bestandtheil der verschiedensten Pasten und Salben. Dieselben sind sehr lange haltbar, werden nicht ranzig, lassen sich sehr gut auf der Haut vertheilen, haften vorzüglich und sind sehr billig. Der unangenehme Bocksgeruch des Oesypus verschwindet nach längerem Offenstehenlassen der Salbe, lässt sich aber auch durch Corrigentien sehr leicht decken. Besonders bewährt sich eine Zink-Amylum-Theer-Oesypuspasta bei chronischen Ekzemen, hauptsächlich bei den impetiginösen und schuppenden Formen, ferner auch bei Gewerbeekzemen und Dysidrosis, bei Pruritus u. s. w. Oesypus ist ein chemisch nicht genau definirter Körper; sein wirksames Princip soll in der Gegenwart freier Fettsäuren gelegen sein. Verf. glaubt aber, dass eher die aus den einzelnen Bestandtheilen sich ergebende Resultante die beobachtete Wirkung hervorrufe.

Ludw. Waelsch.

---

## Acute und chronische Infectionskrankheiten.

1. **Dukes**, Clement. On the features which distinguist Epidemic Roseola (Rose Rash) from Measles and from Scarlet fever. The Lancet. 31. März 1894.
2. **Féré**. Einfluss des Erysipels auf die Epilepsie. Compt. rend. Soc. de Biol. 1893 p. 828.

3. **Mensi.** La gangrena cutanea nel morbillo. Gazetta med. di Torino 10. Mai 1894. Nr. 19.
4. **Talamon**, Ch. Vacine et Varicelle. La méd. mod. 1894. 20. Jan. Nr. 6.
5. **Chiari**, H. Ueber Osteomyelitis variolosa. Vortrag im Verein deutscher Aerzte in Prag. Prager med. Wochenschrift. 1892. Nr. 44.
6. **Mertens**, L. J. Einige klinische Beobachtungen über die Wirkung des Allylsulfocarbamids oder Thiosinamins auf Lupus vulgaris und Psoriasis. Wratsch 1894. Nr. 12, 13 u. 14, p. 350—51, 382—383, 410—411. Russisch.
7. **Byrom Bramwell.** Two cases of Lupus treated by thyroid extract. The Brit. Med. Journ. 14. April 1894.
8. **Dubreuilh**, W. Du lupus tuberculeux superficiel. Le Mercredi méd. 1894. Nr. 4.
9. **Rutherfurd.** Sections from two cases of Tubercular Dermatitis in sisters illustrating. A Mode of indirect Infection. The Glasgow Med. Journal. April 1894.
10. **Hardaway**, W. A. A case of tuberculosis of the skin simulating Lupus erythematosus and Erythematoid lupus vulgaris. The American Journal of Medical Sciences. April 1894.
11. **Frankenburger**, A. Beitrag zur Casuistik und Aetiologie der primären Genitaltuberculose des Weibes. Münchener med. Wochenschr. 1893. Nr. 17 p. 317—320.
12. **Münch**, G. N. Der Aussatz in Aegypten zur Zeit Moses. Dermatol. Zeitschr. Bd. I.
13. **Leloir**, H. Gibt es in den leprafreien Ländern, in Frankreich und insbesondere im Departement du Nord und in Paris Reste der alten Lepra? Journal des mal. cut. et syph. April 1893.
14. **Petersen**, O. Ueber die Ausbreitung der Lepra in Russland. St. Petersb. medic. Wochenschr. 1893. Nr. 25 p. 239.
15. **Reisner.** Bericht über die Thätigkeit des Leprosoriums der Stadt Riga. Protokoll der I. Sitzung des 4. livländ. Aerztetages. Wenden 14.—26. Sept. 1892. St. Petersb. med. Wochenschr. 1893. Nr. 1 p. 6.
16. **Dehio**, K. Referat über die Thätigkeit der Gesellschaft zur Bekämpf. der Lepra. Protokoll der I. Sitzung des 4. livländischen Aerztetages. Wenden. 14.—26. Sept. 1892. Petersb. med. Wochschr. 1893. Nr. 1 p. 6.
17. **Koppel**, H. Bericht über die therapeut. Versuche an Leprakranken im Leprosorium Muhli bei Jurjew (Dorpat). Protokolle des 5. Aerztetages der Gesellschaft livländischer Aerzte in Jurjew (Dorpat). 1. bis 3. Sept. 1893. St. Petersburger med. Wochenschr. 1893. Nr. 52 p. 473.
18. **Reisner**, Arthur. Zur Verbreitung und Behandlung der Lepra. Protokolle des 5. Aerztetages der Gesellschaft livländischer Aerzte in Jurjew (Dorpat). 1.—3. Sept. 1893. St. Petersb. medic. Wochenschr. 1893. Nr. 52 p. 473.
19. **Douglass**, W. Montgomery, California. An Erythema of Lepra containing Giantcell-like Structures, Simulating Somewhat the Giant-cells Found in Tuberculosis. Medical-News. Vol. LXIV. Nr. 15. April 1894.

20. **Frenkel.** Morvan'sche Krankheit und Lepra. Neurolog. Centralblatt. 1894. Nr. 7.

21. **Zambaco Pascha.** État de nos connaissances actuelles sur la lèpre. La semaine médicale. 10. Juni 1893.

(2) Féré hat den von Lannois berichteten günstigen Einfluss des Erysipels auf die Epilepsie nicht bestätigen können. Winternitz.

(3) Mensi hatte Gelegenheit, kurz hinter einander 3 Fälle von Morbilli zu beobachten, die durch Hautgangrän complicirt waren. Diese Complication ist nur bei sehr schlecht genährten, kachektischen Individuen zu beobachten. Im 3. Falle war der Ausgangspunkt der Hautgangrän eine von den Varicellen, die das betr. Kind circa 3 bis 4 Wochen gehabt hatte, zurückgebliebene Pustel. In allen 3 Fällen wurden histolog. und bakteriolog. Untersuchungen gemacht und es wuchsen auf Gelatine 1. Staphyl. pyog. aur., 2. ein culturell und morphologisch dem Proteus vulgaris ähnliches Bacter., 3. ein Bacillus, der sehr viel Aehnlichkeit hatte mit den Löffler'schen Diphtheriebacillen.

Impfungen mit 1 + 2 Bouillonculturen in die Haut eines Kaninchens erzeugten am 1. Tage lebhafte Röthung und Oedem der Haut, am 2. Tage eine Ulceration, die sehr bald den Charakter der Masern-Hautgangrän beinahm.

Impfungen mit dem Pseudo-Diphtherie-Bacillus blieben bei Meerschweinchen, Ratten, Kaninchen etc. resultatlos. In den Schnitten von dem Geschwürsrande fanden sich spärliche Coccen und zahlreiche kurze und feine Bacillen. Lasch.

(4) Nach kurzer Angabe der Gründe für und gegen die Identität von Variola, Variolois und Varicellen führt Talamon 4 Beobachtungen von Zusammentreffen von Varicellen und Revaccination an. Im 1. Falle entstanden bei einem revaccinirten Kinde am 8. Tage Varicellen ohne Vaccinepusteln. Im 2. und 3. Falle handelt es sich um 2 Kranke, die früher mit Erfolg geimpft, 12—15 Tage nach erfolgreicher Wiederimpfung ihrer Familie von Varicellen befallen wurden, ohne selbst revaccinirt worden zu sein. Der 4. Fall betrifft eine Frau, bei der 5 Tage nach der Revaccination gleichzeitig mit den Vaccinepusteln Varicellen entstanden.

Verf. glaubt, dass die Varicellen nur eine abgeschwächte Form der Vaccine darstellen und dass sie sich zur Vaccine verhalten, wie die Variolois zur Variola vera. Dreipel.

(5) Chiari hat in Verfolgung seiner Studien über innere Herde bei Variola auch das Knochenmark untersucht. In 88% der Fälle, welche verschiedenen Stadien der Erkrankung angehörten, fand er im Marke der Röhrenknochen (jedoch auch in spongiösen Knochen wie Sternum, Rippen, Wirbel) hanfkorn- bis halberbsengrosse Entzündungsherde mit centraler Necrose, die also anatomisch vollständig den an der Haut vorfindlichen und in anderen inneren Organen beobachteten Manifestationen der Variola glichen. Eiterung trete in diesen inneren Herden erst secundär durch die Ansiedlung pyogener Mikroorganismen ein, wie dies die Regel bei den äusseren Pocken sei.

In der Discussion stimmt Pick auch vom klinischen Standpunkt einer Sonderung der variolösen Infection von der Suppuration zu. Letztere stelle ein Accidens dar, das meist für den schweren Verlauf der Erkrankung verantwortlich zu machen und daher in erster Linie therapeutisch zu bekämpfen sei. Winternitz.

(6) Mertens stellte Versuche an mit dem von H. v. Hebra vorgeschlagenen Präparate an 10 Lupusfällen und 2 mit Psoriasis vulgaris und kam zu folgenden Resultaten: 1. Das Thiosinamin ist nicht im Stande, den Lupus zu heilen, aber als Hilfsmittel, insbesondere wenn der Process stark ausgebreitet ist, bei gleichzeitiger localer Anwendung verschiedener Behandlungsmethoden, kann es nicht ohne Erfolg gebraucht werden. 2. Dieselbe Wirkung kann man durch das Präparat erzielen bei subcutaner Injection sowie bei innerlicher Darreichung. 3. Thiosinamin hat ohne Zweifel eine diuretische Wirkung. A. Grünfeld.

(7) Byrom Bramwell stützte sich, als er das Thyreoideaextract bei Lupus versuchweise gab, auf folgende Annahmen: Myxoedematöse Patienten erkranken leicht an Tuberculose; sie haben anscheinend dafür eine gewisse Disposition, die vielleicht durch das Fehlen des Thyreoideasecretes in den Säften und Geweben des Körpers erzeugt wird. Umgekehrt schützt vielleicht das Thyreoideaextract vor der Entwickelung der Tuberculose oder übt auf schon bestehende tuberculöse Veränderungen einen günstigen Einfluss aus. Nun ist Lupus eine tuberculöse Hautaffection, folglich könnte es vortheilhaft sein, hier das Extract zu geben. Verf. theilt darauf ausführlich die Krankengeschichte zweier Fälle mit, die, wie auch ihre beigegebenen Photographien in verschiedenen Stadien der Behandlung zeigen, ohne jede locale Behandlung bedeutend gebessert wurden. Geheilt ist noch kein Fall, wie Verf. selbst angibt; er hält aber eine solche Heilung nach längerer Behandlung bei anderen Fällen für möglich. Byrom Bramwell betont auch die Möglichkeit, dass das Mittel bei Tuberculose innerer Organe, Lepra und Krebs von grossem Vortheil sein könne und auch bei Xeroderma pigmentosum möchte er es versuchen. Sternthal.

(8) Dubreuilh beschreibt einige Fälle der von Leloir Lupus vulgaris erythematoides genannten Abart des Lupus, die er selbst einfacher als oberflächlichen Lupus vulgaris bezeichnet. Die Fälle bieten nichts besonderes dar. Die Schwierigkeit der Differentialdiagnose wird hervorgehoben; zur Therapie werden in erster Linie Scarificationen empfohlen. Jadassohn.

(9) Rutherfurd stellt zwei Fälle von Hauttuberculose bei Schwestern vor. Er vermuthet, dass die „indirecte Infection“ beim Reinigen des vom Vater benutzten Spucknapfes erfolgt ist, das dem einen der Mädchen oblag. Die Demonstration wird dadurch von mindestens zweifelhaftem Werthe, dass 1. die primäre Infectionsstelle nicht festgestellt ist, vielmehr die Herde am Rumpf, Ober- und Unterextremitäten wahrscheinlich gleichzeitig auftraten, 2. die analogen Hautaffectionen des zweiten Mädchens nicht erklärt werden, 3. die Phthise beim Vater nicht

festgestellt ist, da dieser sich zu keiner Untersuchung herbeiliess, und endlich 4. dadurch, dass der Nachweis von Tuberkelbacillen nicht gelungen ist. Günsburg.

(10) Hardaway beobachtete einen Fall von tuberculöser Affection der Haut, der sich unter die bisher beschriebenen Formen der Hauttuberculose nicht einreihen lässt. Die Eruptionen traten nach einander isolirt an verschiedenen Stellen von Wangen, Schläfen, Augenwinkel und Nase auf. Sie begannen als papulo-pustulöse Efflorescenzen, ähnlich Akne-Pusteln und waren von einem rothen Hofe umgeben. Während dieser Hof an Grösse zunahm und infiltrirt wurde, bildete sich in der Mitte ein Schorf, ähnlich dem bei Lupus erythematodes beobachteten. Im weiteren Verlauf vernarbte das Centrum und wurde atrophisch, die Peripherie wuchs weiter bis zu Zweimarkstückgrösse. Thiosinamin-Injectionen gaben kein wesentliches Resultat. Elektrolytische Behandlung war erfolgreich, ein Recidiv im Centrum der einen Narbe wurde durch die gleiche Therapie dauernd beseitigt. — Die mikroskopische Untersuchung ergab das Vorhandensein von Tuberkelbacillen; dichte Herde kleinzelliger Infiltration, das Rete mucosum theils fehlend, theils durch das Infiltrat verdeckt. — Was den Fall von Lupus vulgaris, resp. eryth. unterscheidet, ist das Fehlen von Lupusknötchen resp. Talgpfröpfen, die oberflächliche Ausbreitung und der durchweg papulo-pustulöse Beginn. Hardaway spricht zum Schluss die Ansicht aus, dass der klinische Begriff des Lupus erythematodes und der Hauttuberculose noch genauer präcisirt, eventuell auch erweitert werden müsse. Günsburg.

(11) Frankenburger berichtet über eine 26 a. n. Arbeiterin, welche, in's städtische Krankenhaus zu Nürnberg aufgenommen, nach 3wöchentlichem Aufenthalte daselbst zur Section kam. Die pathologisch-anatomische Diagnose lautete: Miliartuberculose der Lungen, der Milz, der Nieren und des Gehirns, Granularatrophie der Nieren, Diphtherie der Harnblase, Tuberculose des Uterus und der Tuben. Die acute Miliartuberculose nahm ihren Ausgang von der Tuberculose des Geschlechtsapparates; dafür sprach, dass Uterus und Tuben die einzigen Organe waren, in welchen tuberculöse Processe anderer als acut miliarer Art sich vorfanden. A. Grünfeld.

(12) Verf. stellt auf Grund seiner Untersuchungen die Behauptung auf, dass sich weder in der Bibel, noch in den Papyrus von Brugsch und Ebers, endlich auch nicht in den Angaben alter, historischer Schriftsteller, wie des Flavius Josephus, sichere Beweise dafür finden lassen, dass der Aussatz in Egypten schon zur Zeit Moses geherrscht habe. Die n der Bibel genau beschriebene Zaraath der Haut hält Verf. für Vitiligo, die strengen Massregeln gegen die von Zaraath Befallenen erklärt er dadurch, dass sie, als wegen Gesetzesübertretung von der Gottheit mit Krankheit bestraft, demgemäss behandelt wurden. Man glaubte aber auch in den obenerwähnten Papyrus auf Andeutungen über Lepa gestossen zu sein; doch finden sich bei Brugsch nur sehr vage Anhaltspunkte dafür, während sich in dem Papyrus von Ebers thatsächlich einige Stellen

finden, wo auf die Behandlung einer Krankheit hingewiesen wird, die von ihm als „sêt“ gelesen und mit „Aussatz“ übersetzt wird. Nach dem Glossarium Stern's und nach den vom Verf. eingeholten Gutachten von Fachmännern in Bezug auf ägyptische Sprache, besteht aber nicht die Berechtigung dazu. Einer dieser Sachverständigen, Brugsch, übersetzt „sêt“ mit „baras“; weisser baras ist aber eine Bezeichnung für Vitiligo. Für Aussatz, besonders die mutilirende Form, existirt die Bezeichnung „djouzam“.

Was endlich die bekannten Verse des Lucretius betrifft, so ist die von ihm „Elephas morbus“ genannte Krankheit sicher Aussatz, da die Bezeichnung „Elephantiasis“ für Hautverdickung an den Extremitäten erst im 12. oder 13. Jahrhundert auftritt. Doch muss ja der Aussatz, wenn auch um Lucretius' Zeit, nicht auch schon um Moses' Zeit in Aegypten geherrscht haben, zumal er ja ausdrücklich als Gegend des Aussatzes Mittelägypten angibt, während die Juden in Unterägypten wohnten. Es hätte sich ferner auch im Laufe der Jahrhunderte die Krankheit über ganz Aegypten und über die benachbarten oder mit ihnen in Handelsbeziehungen stehenden Völker ausbreiten müssen. Der Aussatz ist nach Verf. Ansicht aus Indien oder Persien nach Aegypten eingeschleppt worden. Ludwig Waelsch.

(13) Im Hinblick auf die in der Academie de médecine stattgefundenen Discussion über Lepra insbesondere in Frankreich und die Mittheilung von Zambaco-Pacha über Lepra in der Bretagne erinnert Leloir an die von ihm in den Jahren 1881, 1885 und 1886 gemachten Beobachtungen von lepraartigen Erkrankungsfällen, die sämmtlich in Frankreich gebürtige und stets daselbst verbliebene Leute betrafen. Nach ausführlicher Wiedergabe schon früher publicirter Krankengeschichten und eines neuen, 1892 beobachteten Falles kommt er zu dem Resumé, dass in Frankreich Krankheitsfälle existiren, die sehr an die alte Lepra erinnern und vielleicht degenerirte Reste der letzteren darstellen. Die stricten klinischen, pathologisch-anatomischen und bakteriologischen Beweise hiefür wären jedoch noch zu erbringen. Winternitz.

(14) Auf den Vorschlag von Petersen werden vom Medicinaldepartement seit dem Jahre 1887 Daten über die Lepra von den Gouvernements-Medicinalinspectoren eingefordert. Aus diesen officiellen Berichten geht hervor, dass im Jahre 1888 in 35 Gouvernements 664 Lepröse, 1889 in 41 Gouvernements 792 und 1890 in 46 Gouvernements 839 Leprakranke gezählt wurden. Es ist also eine Zunahme der Krankheit zu constatiren. Die Zahlen selbst haben nach P. nur relativen Werth, da sie viel zu klein sind. In Wirklichkeit ist die Zahl der Leprösen eine viel grössere, wie eine Privatstatistik P. für Livland beweist. Die Verbreitung der Krankheit in Russland scheint von gewissen Centren auszugehen. Als solche sind zu nennen: Astrachan, Bessarabien, Curland, Dongebiet, Jekaterinoslaw, Livland und Turkestan. A. Grünfeld.

(15) Vom 15. October 1891 bis September 1892 sind in der Anstalt im Ganzen 41 Patienten verpflegt worden. Während dieser Zeit konnte

R. constatiren, dass der Allgemeinzustand der Patienten im Anfang des Anstaltsaufenthaltes sich auffallend bessert, das Körpergewicht nimmt bedeutend zu, um dann mit geringen Schwankungen auf demselben Niveau zu verharren. Fast jeder Patient wird ausser der chirurgischen Behandlung der Ulcera und häufigen Bädern mit Kaliseife noch specifisch behandelt. In Anwendung kamen Tuberculin, Salicylsäure, Ichthyol, Kreosot und in letzter Zeit Gurjunbalsam.

Mit Tuberculin wurden im Ganzen 20 Fälle nach der von Libbertz angegebenen Methode behandelt. Anfangs wurden grössere Dosen genommen, 0·001—0·1; da aber die allgemeine Reaction sehr heftig und früher als die Localreaction auftrat, wurden später kleinere Dosen, 0·0005—0·001, verabfolgt. — Dem Tuberculin bedeutend vorzuziehen, meint R., ist die in ihrer Wirkung demselben ähnliche Salicylsäure, welche in Verbindung mit Soda 3 Mal täglich zu 1·0 genommen sehr lange Zeit hindurch gut vertragen wird. Auch hier entzünden sich und vereitern die leprös infiltrirten Partien unter mässigem Fieber, aber man hat die Wirkung vielmehr in der Hand; es kommt zu einer Accumulation. Mit Salicylsäure wurden im Ganzen 9 Fälle behandelt. — 25% Ichthyolsalbe bewirkte bei langem Gebrauch ein Abblassen der stark pigmentirten Haut und geringes Schrumpfen der infiltrirten Partien. — Kreosot, in die Knoten injicirt, lässt diese vereitern. — Ueber das Gurjunbalsam hatte R. noch zu geringe Erfahrungen. In der kurzen Beobachtungszeit liess sich aber doch constatiren, dass die sonst aller Behandlung spottenden knorpelharten Geschwürsränder weicher und flacher wurden. — Beim Brennen mit dem Paquelin auch nur weniger Knoten wird, nach den Beobachtungen von R., die ganze Umgebung ödematös, es tritt hohes Fieber auf und nach Ablauf des Processes erscheinen die in der Nähe liegenden Knoten bedeutend abgeflacht. A. Grünfeld.

(16) St. Petersburger medic. Wochenschr. 1893, Nr. 1, p. 6. Enthält nur Administrationsangelegenheiten. A. Grünfeld.

(17) Die 6 angeführten Punkte von Koppel lauten folgendermassen:

1. Methylenblau innerlich: die Tubera verfärbten sich violett, blieben aber, wie sie gewesen.

2. Ichthyol innerlich und äusserlich ergab keine Erfolge.

3. Naphtalin äusserlich: die Ulcera reinigten sich, es traten frische Granulationen auf und endlich Heilung ein; das Mittel sei bei den Geschwüren zu empfehlen; auch bei reichlicher Anwendung seien keine Vergiftungserscheinungen zu beobachten gewesen.

4. Hoàng-Nàn, von Missionären in Tonking als Radicalmittel gegen Lepra empfohlen, enthält etwas Strychnin; nach den angegebenen Vorschriften angewandt gebe es keine Erfolge.

5. Günstige Beeinflussung der Krankheit sei durch anhaltendes hohes Fieber beobachtet worden: in einem Falle seien die Tubera nach überstandenem Typhus abdominalis geschwunden; in einem zweiten Falle trat nach fieberhaftem Erythema nodosum bedeutende Verkleinerung der

Tubera und Heilung der sonst jeder Therapie trotzenden grossen Ulcerationen an den Unterschenkeln und eines Lochgeschwürs an der Fusssohle ein; in einem dritten Falle trat Abflachung der Tubera ein nach langdauernder Pneumonie.

6. In einem frischen Fall von Lepra tuberosa seien Injectionen von Hydrargyrum salicylicum gemacht worden: nach der ersten Injection 3—4 Tage anhaltendes Fieber 39° C. Nach der 4. Injection Wiederkehr der seit 1½ Jahren cessirenden Menses, Weicherwerden und Abflachen der Knoten; bei den ferneren Injectionen keine begleitenden Fiebererscheinungen mehr, aber auch keine weiteren Fortschritte der Besserung des Leidens. A. Grünfeld.

(18) Reisner lieferte in seinem Vortrage einen Beweis für den contagiösen Charakter der Lepra durch ihre Verbreitungsweise in mehreren Wohlthätigkeitsanstalten der Stadt Riga. Nachdem im Verlauf der letzten Jahre 5 Lepröse aus 2 Armenhäusern in das Leprosorium aufgenommen sind, wurde eine genaue Untersuchung der Insassen sämmtlicher dem Armenamte unterstellter Institute vorgenommen. Das Resultat war die Entdeckung von 25 Leprösen, welche nach oft schon 10—15 Jahren dauerndem Aufenthalte in der resp. Anstalt in den letzten 3—4 Jahren erkrankt seien. Eine besonders hohe Zahl von Erkrankungen entfiel auf die 2 genannten Armenhäuser. 9 Mal erkrankte die Bettnachbarin einer Leprösen; 5 Mal war die Erkrankung nach jahrelangem intimem Umgang erfolgt und nur 4 Erkrankungen hat man durch zufällige Infection durch die übrigen Leprösen der Anstalt erklären können. Die Incubationszeit dauerte gewöhnlich 4 Jahre, einmal 2½ Jahre und einmal 1½ Jahre. Die Erkrankten waren alle älter als 50 Jahre, 12 bereits 70. Keiner der Pat. war hereditär belastet. Sämmtliche Patienten lebten vor der Aufnahme in die Anstalt in relativ guten Verhältnissen, so dass auch normale diätische und hygienische Verhältnisse wie sie in den städtischen Anstalten Riga's vorhanden, keinen Schutz boten vor der Infection mit Lepra. Die Behandlung der Lepra mit Gurjunbalsam hat bei den meisten Patienten ein Zurückgehen der Symptome ergeben. Bei einer Patientin, mit Lepra tuberosa behaftet, sollen alle Erscheinungen geschwunden sein. Das Gesicht bei dieser Pat. sowie die Ohren waren mit breiten circa 0,5 Cm. hohen Infiltraten bedeckt und dunkelbraun pigmentirt. Aehnliche Infiltrate waren auch an den Extremitäten. In der Haut konnte man reichliche Mengen des Bacillus Hansen-Neisser constatiren. Pat. wurde mit Gurjunbalsam im Laufe von 10 Monaten behandelt. Die innerliche allmälig steigernde Dosis betrug 5—60 Tropfen pro die. Aeusserlich wurden die Infiltrationen mit einer Lanolinsalbe (3 Gurjunbalsam auf 1 Lanolin) eingerieben. Die Infiltrate am Gesicht sind ohne Zurücklassung irgendwelcher Pigmentirungen geschwunden, während die Infiltrate an den Extremitäten eine blassbronzefarbene Pigmentirung hinterlassen haben. Das mikroskopische Bild des Hautschnittpräparates zeigte keine Rundzellenansammlung mehr im Corium und keine Leprabacillen.

A. Grünfeld.

(19) Montgomery beobachtete im Mai 1892 einen 33jähr. Kranken mit einem rothbraunen erhabenen, erythematösen Fleck auf der linken Wange und einer rothen schuppenden Stelle des rechten Unterarmes. Beide Ulnarnerven waren deutlich fühlbar und etwas schmerzempfindlich; die Flecken zeigten Analgesie, so dass die Excision eines Stückes aus der erkrankten Stelle des Gesichtes dem Pat. nur sehr geringe Schmerzempfindung verursachte. Obgleich an der Diagnose „Lepra" nicht gezweifelt werden konnte, wurde eine antisyphilitische Cur versucht, welche jedoch ohne Erfolg blieb. Der Nachweis von Leprabacillen, welcher bei derartigen Erkrankungen sehr schwer gelingt, konnte auch hier weder in Gewebssaftspräparaten noch in den Schnitten erbracht werden. In den Präparaten fanden sich nun Gebilde, welche den Langhaus'schen Riesenzellen ähnlich waren, sich von diesen jedoch durch die runde Gestalt und kreisförmige Anordnung der Kerne unterschieden.

Montgomery schliesst sich der Ansicht Hansens an, dass dies quergeschnittene Blutgefässe sind. Er glaubt nicht, dass Riesenzellen in leprösen Affectionen vorkommen.

Nach der erfolglosen antiluetischen Behandlung erhielt der Patient Natr. salicyl. und Salol. Einige Wochen später machte sich am rechten Unterarm ein derber Nervenstrang bemerkbar, welcher sich von der kranken Hautstelle nach der Ellenbogengegend erstreckte und allmälig knotig wurde. Im September 1893 war der Fleck im Gesicht vollständig abgeheilt und die Hautempfindung normal; gegenwärtig lassen sich von leprösen Erkrankungen nur der Nervenstrang am rechten Unterarm sowie die verdickten Ulnarnerven nachweisen. Ob die Besserung auf die Behandlung zurückzuführen ist, will M. nicht entscheiden, da die Lepra zuweilen spontan sich bessert; indessen glaubt er, dass Natr. salicyl. und Salol den Verlauf der Krankheit günstig beeinflussen. Schäffer.

(20) Frenkel macht in der vorliegenden kurzen Arbeit sehr nachdrücklich aufmerksam auf Zambaco's Arbeit (Lemaire méd. 1892 und 1893), in welcher Zambaco auf die Identität von Lepra und vieler Fälle von Morvan'scher Krankheit, Syringomyelie, Sclerodermie, symmetr. Gangrän, local. Asphyxie hinweist. Frenkel theilt mit, dass bereits eine Anzahl namhafter französ. Dermatologen Fälle, welche sie bisher als eine der oben erwähnten Affectionen bezeichnet hatten, nunmehr unter Lepra rubriciren. Den Nachweis von Leprabacillen hält Zambaco nicht für nothwendig zur Stellung der Diagnose. Es gibt Fälle rein nervöser Formen von Lepra ohne jede Hautaffection mit identischen Symptomen wie die Syringomyelie.

Frenkel macht Zambaco, den er sonst sehr hochstellt, den Vorwurf, dass derselbe gar kein Gewicht auf die anatomischen Befunde im Rückenmark legt, und er hofft, dass dieser Punkt in Zukunft Gegenstand der Forschung werden und dadurch mehr Klarheit in diese wichtigen Fragen kommen wird.

Lasch.

(21) Gestützt auf ein 20jähriges Studium der verschiedenen Formen von Lepra im Orient glaubt Z. eine Anzahl von Krankheiten, die in letzter Zeit aus leprafreien Ländern beschrieben wurden, als wirkliche (abgeschwächte oder beginnende) Leprafälle ansprechen zu müssen. — Zunächst untersuchte Z. einige der von Morvan beschriebenen Fälle, die er für Lepra anaesthetica mutilans erklärte. Bei diesen Untersuchungen in der Bretagne fand er auch einen Fall von Lepra tuberculosa, den er abgebildet beigibt. Zwei weitere Abbildungen veranschaulichen die frappante Aehnlichkeit der Lepra mutilans und der Morvan'schen Krankheit. — Ebenso hält Z. die Syringomyelie für identisch mit Lepra. Unter anderen französischen Forschern hat auch Besnier 4 als Syringomyelie diagnosticirte Fälle jetzt für Lepra erklärt. Den Einwand, dass für diese Fälle nur der Nachweis der Bacillen entscheidend wäre, sucht er damit zu entkräften, dass ein positiver Befund auch in wirklichen Leprafällen, besonders bei der Lepra anaesthetica häufig nicht zu erbringen wäre. Er hält, wie bei der Syphilis, den klinischen Verlauf der Erkrankung für ausschlaggebend und daher für die Diagnose den Bacillus nicht unerlässlich. — Wie Verfasser im Weiteren auch das Gliom, die Sclerodermie und Sclerodactylie, als abgeschwächte Formen der Lepra darstellt, sei hier nicht weiter ausgeführt. Er zeigt, dass eine solche Modification einer Krankheit durch Abschwächung ihres Virus in der Medicin durchaus nicht vereinzelt dasteht. — Bezüglich der Raynaud'schen Krankheit, der symmetrischen Asphyxien, der localen Asphyxie der Extremitäten, glaubt Verfasser, dass sie alle als beginnende Lepra aufzufassen seien. — So sicher erwiesen Z. die Erblichkeit der Lepra hält, so wenig ist er von der Contagiösität der Lepra überzeugt. — Von den Angaben über die hochgradige Ansteckungsfähigkeit der Lepra, wie sie in der Bibel gemacht worden, glaubt er, dass eine Verwechslung mit Syphilis vorliege, Und den gleichen Irrthum nimmt er für die Mittheilungen von Uebertragung durch Vaccination an, weil die Incubationszeit in den angeführten Fällen für Lepra zu kurz sei, wohl aber der der Syphilis entspreche. Den Arning'schen (im Original steht Armand'schen) Inoculationsversuch hält er für nicht beweiskräftig, da bei der Häufigkeit der Lepra auf Honolulu eine hereditäre Belastung des betr. Mannes nicht auszuschliessen ist, ein Bedenken, das ja A. selbst schon geäussert.

Die Schwierigkeit, welche die Diagnose der Lepra bietet, beruht vor Allem auf Verwechselung mit Syphilis. Besteht gleichzeitig Anästhesie so ist die Diagnose gesichert. Der Beginn einer Lepra in den Leprageganden ist ein plötzlicher, mit Symptomen seitens der Haut und Schleimhäuten entstehender. — Ganz anders in leprafreien Gegenden. Hier, Z. erläutert dies an Beispielen, ist der Anfang ein schleichender, meist an Syphilis erinnernd, differentiell diagnostisch, hebt er hervor, in I. Linie Unempfindlichkeit, dann Ausfallen der Haare im Gesicht, während die Kopfhaare erhalten bleiben, Erfolglosigkeit einer antisyphilitischen Behandlung. — Natürlich ist der positive Bacillenbefund immer das sicherste diagnostische Merkmal, doch ist dieser, wie bereits erwähnt, nach Z.'s

Ansicht auch in klinisch sicheren Fällen häufig nicht zu erbringen. Z. spricht dann des weiteren über die geographische Ausbreitung der Lepra, über die durch schlechte Ernährung, Mangel an hygienischen Massregeln und durch grosse Temperaturschwankungen erhöhte Disposition zu Erkrankung. Er hält die Lepra, nach Fällen, die er gesehen, für eine heilbare Krankheit, selbst die Lepra tuberculosa führt zuweilen zur Heilung, wenn auch die Anästhesie bestehen bleibt. Bezüglich der allgemeinen hygienischen Massregeln, die Z. anführt, um die Lepra auszurotten, ist nichts Neues hier vorgeschlagen. Bei der Lepra tuberculosa sollen die Tuberkel mit Thermokauter zerstört werden, um Autoinfection und Weiterverbreitung zu verhindern. Fournier empfahl Injectionen mit Creosot-Oel, die Z. aber noch nicht geprüft. — Mit inneren Mitteln Arsenik, Ergotin in grossen Dosen, erzielte Verfasser keinen evidenten Erfolg.

Zum Schlusse führt Z. aus, dass, nachdem er zweifellose Fälle von Lepra in Frankreich aufgefunden, er überzeugt sei, dass solche auch noch in Oesterreich, Deutschland und England existirten.

Ernst Bender.

---

# Venerische Krankheiten.

(Redigirt von Prof. **Neisser** und Primararzt **Jadassohn** in Breslau.)

---

## Verbreitung und Prophylaxe der venerischen Krankheiten. Prostitutionswesen.

6. **Fabris**, D. Malattie venereo-sifilitiche in rapporto ai regolamenti sulla prostituzione. Gazz. degli Ospit. 1892. Nr. 145.
1. **Jakowlew**, S. N. Ueber die unmässige Vermehrung der venerischen Erkrankungen in der Stadt Simbirsk. Ssanitarnoe deloi 1893. Nr. 13 und 14.
3. **Michailow**, W. M. Material zur Frage von der Verbreitung der Syphilis auf dem Lande. Westnik obschtschestwennoi gigieny, sudebnoe i praktitscheskoi mediciny. März 1893.
4. **Petersen**. Assistance des vénériens et des syphilitiques. Société russe de syphiligraphie et de dermatologie. Séance du 19. Déc. 1893. Ref. im Jour. des mal. cut. et syph. 1893 p. 536.
5. **Powell**, Aaron M. The Control of Prostitution. The Provincial Medical Journal. 1. Mai 1894.
2. **Raynaud**. Affections cutanées et vénériennes des Berbères de l'Aurès. Journal des mal. cut. et syph. 1893 p. 65.

(1) Jakowlew hebt besonders das gruppenweise Erkranken innerhalb gewisser Berufs- und Beschäftigungsclassen hervor, ferner die häufige Infection von Kindern durch das Dienstpersonal. Galewsky.

(2) Raynaud theilt in einem längeren Artikel die Resultate einer im Auftrage des Generalgouverneurs von Algier nach Aures, einer algerischen Provinz, unternommenen Forschungsreise mit. Während er trotz des grenzenlosen Schmutzes und des Mangels jeder hygienischen Massregel in der Bevölkerung nur wenig Dermatosen (29 : 800 untersuchte Patienten) zu sehen bekommen hat, ist die Syphilis dort enorm verbreitet. Er selbst hat unter den 800 untersuchten Patienten 120mal

Syphilis, vom maculösen Exanthem bis zu den schwersten Formen der ulcerösen, gummösen und hereditären Lues, constatirt, während Vincent, ein französischer Militärarzt, der von 1859—1861 dort gelebt hat, sogar 188mal unter 423 untersuchten Fällen Lues constatirt hat. Die Ursachen für diese enorme Verbreitung sieht Raynaud in dem Mangel jeglicher Hygiene, in der Armut und dem Schmutz der Bevölkerung, da ganze Familien nur ein Essgeschirr benützen, in der Prostitution, der Circumcision und dem Tätowiren. Als Heilmittel kennen die Eingeborenen zwar das Jodkali, das ihnen zu theuren Preisen von den Apothekern verkauft wird, die Quecksilberräucherungen und die Schwefelbäder, benutzen aber wegen ihrer Armut und Indifferenz alle diese Heilmittel nicht genügend. Gonorrhoe und Ulcus molle sind fast absolut unbekannte Krankheiten, die stets ausserhalb des Landes acquirirt werden.

Paul Neisser.

(3) Michailow hat unter Anderem auf dem Lande unter 53 Condylomatösen nur 11 gefunden, welche sich auf geschlechtlichem Wege inficirt hatten, 42 waren aussergeschlechtlich erkrankt. Galewsky.

(4) Petersen beklagt die ungenügende Anzahl von Betten und Krankenhäusern, welche zur Aufnahme von geschlechtlich Erkrankten zur Verfügung stehen, wodurch diesen, selbst wenn sie die ernstliche Absicht haben, die Behandlung und Heilung erschwert und beinahe unmöglich gemacht wird. Daraus erklärt sich auch die enorme Verbreitung der Syphilis besonders auf extragenitalem Wege. Einen Hauptinfectionsherd sieht Tarnowsky in den Findelhäusern, wo ohne genügende ärztliche Controlle sowohl Säuglinge, wie Ammen der gegenseitigen Infectionsgefahr ausgesetzt und selbst dann nicht behandelt, sondern einfach entlassen werden. Paul Neisser.

(5) Powell bekämpft die Ueberwachung der Prostitution in einer Arbeit, in der er den Ausdruck: Männliche Prostituirte für alle Männer einführt, die mit Prostituirten verkehren. Als Basis dienen ihm folgende Daten: In St. Louis bestand Ueberwachung von 1870—1874. Das Resultat war: Zunahme der öffentlichen und geheimen Prostitution und der venerischen Krankheiten. In Cleveland ist neuerdings die Controllirung in Kraft getreten. Dadurch soll die öffentliche Prostitution ermuthigt und die Versuchung, sich ihr zu ergeben, vergrössert worden sein. Die Untersuchung wird daselbst durch Studenten besorgt. Auf dem europäischen Continent ist man, nach Powell's Meinung, im Begriff, die Ueberwachung als einen Missgriff wieder aufzugeben. In England habe, solange Prostitution öffentlich geduldet wurde, die Zahl der Prostituirten und der Erkrankungen zugenommen, ebenso in Indien. Nach diesen dürftigen Angaben, die durch keinerlei zahlenmässiges Material gestützt werden, schliesst Redner mit einem Appell an alle Gebildeten, sich zur Bekämpfung der Prostitution zu vereinigen, da, was moralisch schlecht wäre, nicht physiologisch recht sein könne. In der folgenden Discussion vertreten alle Redner Powell's Standpunkt. H. Smith schlägt eine Resolution vor:

Geschlechtliche Enthaltsamkeit sei möglich und heilsam und fördere Gesundheit und Wohlergehen. Günsburg.

(6) Fabris bespricht die Mängel des Reglements Crispi und kommt zu folgenden Schlüssen: 1. Die Zunahme der venerischen und syphilitischen Krankheiten in den letzten Jahren steht in directem Zusammenhang mit dem neuen Prostitutionsreglement. 2. Auch die Militärstatistik zeigt eine wenn auch geringere Zunahme der Syphilis. 3. Die Hauptursache liegt in der mangelhaften Beaufsichtigung der öffentlichen und geheimen Prostituirten. Hier muss die Gesetzgebung zunächst eingreifen. Finger.

---

## Gonorrhoe und deren Complicationen.

58. **Balzer** et **Lacour**. Des bad i geonnages de gaiacol dans le traitement de l'orchite. Soc. méd. des hôpitaux. 6. April 1894. La méd. moderne 1894. Nr. 28.
36. **Bates**, H. Elliot. A Conservative Treatement for Gonorrhoea. New-York Medical Journal. Vol. LIX. 15.
33. **Battle**, William Henry. Membranous desquamative urethritis. The Lancet. 5. August 1893.
61. **Berg**, Georg. Ausheilung einer in Abscedirung übergegangenen Epididymitis mit völliger Erhaltung des Organes. Krankendemonstration in der Sitzung des ärztlichen Vereins zu Frankfurt a. M. am 6. Nov. 1893. Monatsh. für prakt. Dermatol. Bd. XVII. Nr. 12 p. 615.
24. **Bordoni-Uffreduzzi**. Ueber die Localisationen des Gonococcus im Innern des Organismus (durch den Gonococcus hervorgerufene Pleuritis und Arthritis). Deutsche med. Wochenschr. 1894. Nr. 22.
2. **Bosc**. Le gonocoque. Thèse Montpellier. 1893. Ref. Gaz. hebd. de méd. et de chir. Nr. 18. 1894.
57. **Bovero**. Contributo alla cura ambulatoria dell' orchio-epididimite blennorragica. R. Acad. di Med. di Torino. 1. Mai 1894. Gazzetta degli osped. e delle clin. 1894. Nr. 71 p. 775.
29. **Stedman Bull**. Irido-chorioiditis gonorrhoica und ihre Behandlung. Ref. Semaine médic. 1894. Nr. 5 p. 18.
64. **Burchardt**. Die Behandlung des Tripper-Augenflusses. Centralblatt für prakt. Augenheilkunde. 1893. XI.
63. **Burchardt**. Ueber Behandlung der Blennorrhoe. Inaug.-Dissertation. Berlin 1894. 2. März. Ref. Centralbl. f. Augenheilk. März 1894.
15. **Cassel**. Ueber Gonorrhoe bei kleinen Mädchen. Berl. klin. Wochenschrift. 1893. Nr. 29.
53. **Christian**. The treatment of gleet due to presence of strictures of large calibre. The therapeutic gazette. 15. Febr. 1894.
54. **Cole**. The practical monagement of strictures of the urethra. The New-York medical journal. 3. März 1894.

40. **Colosanti.** Ichthyol in Cystitis. Riform. Med. 27. Jan. 1894. Ref. The Practition. Mai 1894.

32. **Cros.** Contribution à l'étude des localisations de la blennorrhagie sur les nerfs péripheriques. Montpellier 1894.

9. **Dirner.** Die Gonorrhoe der Frauen. Gyógyászat 1892. Nr. 47 u. 48. Ref. im Centralbl. für Gynäkologie. 1893 p. 909.

45. **Dubois.** Contribution à l'étude du traitement de la blennorrhagie par les balsamiques et particulièrement de son traitement local par un nouveau balsamique, le rétinol. Thèse de Paris 1892.

49. **Fenwick,** E. Hurry. On the advantage of combining dyes with urethral injections for obstinate gleet. The Brit. Med. Journ. 6. Jan. 1894.

55. **Gautier** et **Larat.** Technique d'électrothérapie. Paris 1893. Ann. gen.-ur. 1893 p. 423.

3. **Gjibovski.** La blennorrhagie au point de vue bactériologique. Wratsch 1892. Nr. 49. Ref. im Journ. des mal. cut. et syph. 1893 p. 141.

35. **Gouley.** Urethritis. N.-Y. Med. Journ. LV. 4. 1892. Ref. Deutsche Med.-Zeit. 1893. Nr. 1 p. 7.

38. **Grivtzoff.** Salol dans la gonorrhée. Meditz. Pribav K'Mork. Sbornikii. Nr. 9. 1892. Ref. im Journ. des mal. cut. et syph. 1893 p. 109.

37. **Guiard.** Note sur le traitement de la blennorrhagie. Société médic. du IX Arrondissement. Journ. des mal. cut. et syph. 1893 p. 422.

20. **Harris.** Case of suspected gonorrhoea in a young boy with peculiar source of infection — a caution. The Glasgow med. journ. Febr. 1894.

11. **Hartmann** et **Morax.** Le pus des salpingites au point de vue bactériologique. Soc. de Chirurgie. 14. März 1894. La Médecine moderne. 17. März 1894. Nr. 22 p. 342.

60. **Hasencamp.** Behandlung der Orchitis u. Epididymitis. The Cincinnati Lancet. XXIX. 17. 1892. Ref. Deutsche Med.-Zeit. 1894. Nr. 9 p. 99.

62. **Hirschberg.** Geschichtl. Bemerkungen über die Bindehaut-Eiterung der Neugeborenen. Centralbl. f. Augenheilkunde. Febr. 1894.

6. **Janet.** Réceptivité de l'urèthre et de l'utérus. Blennorrhagie et mariage. Annales des org. génito-urin. Août 1893.

5. **Jullien.** Deux mots sur la blennorrhée. Société médic. du IX Arrondissement. Journ. des mal. cut. et syph. 1893 p. 410.

12. **Leopold.** Ueber gonorrhoisches Fieber im Wochenbett bei einer innerlich nicht untersuchten Gebärenden. Sitzung der gynäkol. Ges. zu Dresden am 18. Mai 1893. Centralblatt für Gynäkologie 1893 p. 675.

21. **Leyden,** H. Ein Beitrag zu der Lehre von der gonorrhoischen Affection der Mundhöhle bei Neugeborenen. Centralbl. f. Gyn. 1893 p. 185.

41. **Lohnstein.** Ueber die Verwendbarkeit des Ichthyols bei Krankheiten des Urogenitaltractus. Allg. med. Centralzeitung. 1893. Nr. 103.

50. **Lohnstein.** Weitere Mittheilungen über die Verwendbarkeit der Antrophore bei der infectiösen Urethritis. Allgem. med. Centralzeitung 1892. 29. Ref. Deutsche Med.-Zeitung. 1893. 3 p. 30.

51. **Lohnstein**, H. Ueber mechanische Behandlungsweisen der chronischen infiltrirenden Urethritis. Berl. klin. Wochenschr. 1893. Nr. 46, 47.
34. **Loubeau**. Contraction de l'urèthre de la femme. Archives de Tocologie et de Gynécologie. 1893.
8. **Luther**. Ueber die Gonorrhoe beim Weibe. Sammlung klin. Vorträge. 82, 83. 1893.
47. **Lydston**. The treatment of posterior urethritis by irrigation, without the use of tube or catheter. Internat. med. Magazine. Oct. 1893.
28. **Macaigne** et **Finet**. Synovite à gonococques. Société anatomique. 1. Mai 1894. Le Mercredi méd. 6. Juni. 1894. Nr. 23.
18. **Mc. Clanahan**, A. C. The Matter of Gonorrhoea Insontium. N.-York Medical Journal. 23. Juni 1894.
19. **Mac Munn**, James. Blenorrhagic urethral stricture in a young subject. The Brit. Med. Journ. 6. Jan. 1894.
43. **Mantegazza**. Sulla cura della blenorragia col permanganato di potassa. Lo Sperimentale 1894. 11. Februar Nr. 5.
23. **Mermet**. Pelvipéritonite blenorrhagique chez l'homme consécutive à une orchi-épididymite. Gazette méd. de Paris. 5. Aug. 1893. Ref. Ann. gén.-ur. 1893 p. 695.
22. **Molinié**. Folliculite glandulaire blennorrhagique. Midi médical. Ref. im Journ. des mal. cut. et syph. 1893 p. 165.
7. **Morel-Lavallée**. Peut-on donner la chaude-pisse sans l'avoir. Société médicale du IX Arrondissement. Séance du 12. Oct. 1893. Journal des mal. cut. et syph. 1893 p. 681.
52. **Neebe**. Die Behandlung der chronischen Gonorrhoe nach Dr. Oberländer und das Electrourethroscop Oberländers. Therap. Monatshefte 1894. Heft I.
44. **Nordeman**. Un nouveau traitement de la blennorrhagie aiguë. The Saint-Louis Clinique. Nov. 1892. Ref. im Journ. des malad. cutan. et syph. 1893 p. 243.
13. **Palmer**. Pyelo-Nephritis nach Gonorrhoe bei einer Frau. The Ohio Med. Journ. III. 1. 1892. Ref. Deutsche Med.-Zeit. 1893. Nr. 6.
59. **Picard**, H. Comment doit-on tracter l'épididymite blennorrhagique? La France médicale. 9. März 1894. Nr. 10.
31. **Pombrak**, A. Ein Fall von Paralyse der unteren Extremitäten als Complicationserscheinung der Gonorrhoe. Wratsch. 1893. Nr. 4.
4. **Przibovski**. De la blennorrhagie. Société russe de syphiligraphie et de dermatologie Séance du 19. Déc. 1893. Ref. im Journ. des mal. cut. et syph. 1893 p. 538.
25. **Roso**. 2 Fälle gonorrhoischer Septicämie im Puerperium. The Med. and Surg. Reporter. LXV. 22. 1891. Ref. Deutsche Med.-Zeit. 1893. Nr. 6 p. 67.
30. **Rusloff**. Zur Casuistik der Erkrankung des Centralnervensystems bei Gonorrhoe. Medicinskoje Obosrenje 1893. Nr. 11.
39. **San.-Bericht** über die königl. bayr. Armee. Ueber die Behandlung des Trippers mit Ichthyol. München. Hübschmann. 1893.

26. **Sarfert**. Diplococcen im Eiter bei Mastitis. Freie Vereinigung der Chirurgen in Berlin 13. Nov. 1893. Deutsche Medicinal-Zeitung. 1893. Nr. 97 p. 1103.
14. **Schmidt**, Alex. Erysipel und Gonorrhoe. Centralbl. f. Gynäk. 1893 p. 901.
42. **Segré**, Remo. L'ittiolo nella terapia delle forme cutanee et e venereo-sifilitiche. Communicazione fatta all'assoziazione medica Lombarda nella Seduta del 15 Gennaio 1893.
56. **Smith**, Charles J. Stricture of the urethra treated by water pressure. The Lancet. 13. Jan. 1894.
1. **Steinschneider**. Ueber die Cultur der Gonococcen. Aus der königl. Hautklinik des Prof. Neisser in Breslau. Berliner klin. Wochenschr. 1893. Nr. 29 und 30.
59. **Tollemer** et **Macaigne**. Synovite blennorrhagique suppurée due au gonococque. Bulletins de la Société anatomique de Paris. T. VIII. Juli 1893. Fasc.-Nr. 19. Ref. Fortschritte der Med. 1894. Nr. 2.
46. **Tommasoli**. La unguento-siringa. Il Morgagni. Anno XXXVI. 27. Jan. 1894. Nr. 4 p. 15.
10. **Walton**. Die gonorrhoische Salpingitis. Gand. 1893. Ref. im Centralblatt für Gynäkologie. 1893 p. 908.
48. **v. Watraszewski**. Beitrag zur Behandlung der chronischen Urethritis. Allg. med. Centralzeitung. 1893. Nr. 20 und 21.
16. **Watson Geddie**, D. Gonorrhoeal infection by fomites. The Brit. Med. Journ. 24. Febr. 1894.
17. **Zeissl**. Zwei Fälle von Gonorrhoe bei Kindern von 3 und 6 Jahren. Allgem. Wiener Medicin. Zeitung. 15. Aug. 1893.

(1) Steinschneider konnte die Richtigkeit der Angaben Wertheim's über die Züchtung der Gonococcen bestätigen. Ein üppigeres Wachsthum derselben liess sich erzielen durch Zusatz von sterilem Urin zu dem Serum-Agar. In 2 Fällen fielen Uebertragungsversuche der Culturen auf die männliche Harnröhre positiv aus. Die Gonococcenculturen bei chronischer Gonorrhoe unterscheiden sich nicht von denjenigen bei acuten Erkrankungen. Impfungen in die vordere Augenkammer von Kaninchen oder in die Bauchhöhle von weissen Mäusen fielen insofern positiv aus, als sich Entzündung mit Exsudatbildung entwickelte, wenn man mit Gonococcen bewachsenes Serum-Agar einbrachte. Damit eine Gonococcenreincultur sicher diagnosticirt werden kann, muss dieselbe aus thautröpfchenartig klaren, nie vollkommen confluirenden Colonien bestehen und darf auf einfachem Agar nicht wachsen. Auch müssen Präparate aus frischen Culturen überwiegend aus Diplococcen bestehen, die den Gonococcen in der Form und in der Entfärbbarkeit durch die Gram'sche Methode gleichen, aber in der Grösse sich von diesen unterscheiden können. Die Diagnose einer durch Gonococcen verursachten Erkrankung wird gesichert durch den Nachweis von Gonococcen mikroskopisch oder culturell. Karl Herxheimer.

(2) Bosc kommt am Schlusse seiner Promotionsschrift zu folgenden Thesen: Der Neisser'sche Gonococcus ist der Erreger

der Blennorrhoe. Er ist ein Diplococcus, welcher vermöge seiner charakteristischen Eigenschaften beim Manne stets diagnosticirt werden kann. Bei den Frauen muss man mit der Constatirung desselben sehr vorsichtig sein. Der Gonococcus befällt nie den ganzen Organismus und führt nie zu einer Allgemeininfection; doch kann er secundären Infectionen das Feld ebnen. Abgesehen von den gonorrhoischen Urethritiden gibt es auch Harnröhrenentzündungen anderer Natur. x

(3) In einem längeren Artikel publicirt Gjibovski die Ergebnisse seiner genauen mikroskopischen und bakteriologischen Untersuchungen bei einer Reihe von Urethritiden. In allen acuten und subacuten Fällen von Gonorrhoe fand er Gonococcen, welche im sero-purulenten Stadium geringer an Zahl wurden, um dann im katarrhalischen Stadium allmälig zu verschwinden. Andererseits will er in diesem Stadium durch eine Reizung der Urethra ihr Wiedererscheinen gesehen haben. Ueberimpfungen von Flocken aus der 1. Portion (im katarrhalischen Stadium) auf gesunde Personen ergaben negativen Befund. In ca. 52% der Fälle fand er bei chronischer Gonorrhoe einen neuen Bacillus, den er Bacillus fluorescens liquefaciens urethrae zu nennen vorschlägt, und dessen Ueberimpfung aus Culturen 2mal positiven Erfolg hatten. Zweimal fand Verf. Streptococcen, 5mal Staphylococcen, in mehreren anderen Fällen andere Mikroben, so den Gombert'schen Mikrococcus liquefaciens conjunctivae und den Bumm'schen Diplococcus albicans amplus.

Paul Neisser.

(4) Nach einem nichts Neues bringenden Vortrag Przibowski's über die Pathologie und Aetiologie der Gonorrhoe, wobei er die Wichtigkeit der Gonococcenuntersuchung betont, spricht sich Tarnowsky sehr absprechend über die Wichtigkeit, welche in letzter Zeit der Gonococcenuntersuchung beigelegt werde, aus; auch Petersen glaubt nicht recht, dass die Gonococcen die alleinige Ursache der Gonorrhoe seien, sondern glaubt an eine Mischinfection. Paul Neisser.

(5) Jullien erkennt die Bedeutung der Gonococcen voll an und plaidirt für genau mikroskopische Untersuchung jeglicher Urethritis. Er unterscheidet streng zwischen der eigentlichen Gonorrhoe und den Urethritiden ohne Gonococcenbefund, welche er „Blennorrhoides" nennt und ursächlich in solche aus inneren Ursachen „diathésiques: Rheumatismus, Gicht, Malaria etc. — toxiques: ab ingestis (Canthariden, Spargel, Jodkali, Bier etc.)" und solche aus äusseren Veranlassungen (traumatische: Wunden, Verbrennungen, Excoriationen, reizende chemische Agentien — mikroparasitäre: von den Genitalien, Vulva, Vagina, Präputium ani) eintheilt. Die Erlaubnis zum Heiraten will er allen solchen Patienten verweigern, bis sie durch gründliche Behandlung von ihren Leiden befreit sind, geht aber in seiner Forderung so weit, auch eine Untersuchung der Frauen vor der Ehe zu verlangen, da diese, wie oben angedeutet, häufig die Träger der „Blennorrhoides" seien. Diesem Vortrag folgt eine lange Discussion, an welcher sich Guiard, Morel-Lavallée und Andere betheiligen. Paul Neisser.

(6) Janet ist der Ansicht, dass die Schleimhaut derjenigen männlichen Urethra, welche mehrfachen, eventuell lang andauernden Gonorrhoen ausgesetzt gewesen ist, in ihrer Structur und Resistenzfähigkeit derartig verändert ist, dass sie sehr leicht der Infection von Seiten sonst harmloser Coccen oder Bakterien verfällt. Eine solche Urethra zeigt häufig 12—24 Stunden nach einem Coitus alle Zeichen einer Urethritis, aber ohne Gonococcenbefund, die sehr bald auf Ausspülung mit schwacher Sublimatlösung — sei es nur der Pars anterior, wenn diese allein ergriffen, sei es auch der posterior und Blase, wenn diese mitbetheiligt sind — verschwinden. In diesem Stadium ist der Mann im Stande, die Frau, zumal wenn sich ihre Genitalien auch in dem Zustand grösserer Infectionsfähigkeit (nach der Menstruation oder dem Puerperium) befinden, zu inficiren. Janet will daher Allen, die früher häufig an Gonorrhoen gelitten haben, und die angeben, öfter, auch nach unverdächtigem Coitus einen Ausfluss aus der Urethra zu bemerken, das Heiraten so lange verbieten, bis durch geeignete Behandlung alle Zeichen einer chronischen Urethritis geschwunden sind. Paul Neisser.

(7) Morel-Lavallée trägt folgenden Fall aus seiner Praxis vor: Ein Herr, der vor 4 oder 5 Monaten eine Gonorrhoe gehabt hatte und nur ab und zu noch früh Morgens eine Spur Secretion aus seiner Urethra bemerkte, constatirte 2 Tage nach einem Coitus mit einer verheirateten Frau einen reichlicheren Ausfluss, der bei mehrmaliger Untersuchung keine sicheren Gonococcen aufwies. Die mehrmals untersuchte Dame zeigte weder klinisch noch mikroskopisch eine Spur einer Gonorrhoe, und trotzdem inficirte sich der Gatte derselben, welcher am folgenden und am 7. Tage einen Coitus mit ihr vollführt hatte, bei ihr, während sie selbst erst am 29. Tage nach der Infection die ersten Spuren einer Gonorrhoe (mit Gonococcen) aufwies. Die sehr interessanten Fragen über die Infectiosität chronischer Gonorrhoen, die Zeit der Incubation, die Infectionsmöglichkeit während der Incubation, die Therapie chronischer und acuter Gonorrhoen, die alten Gonorrhoikern zu gewährende Erlaubniss zu heiraten u. s. w., die eine lebhafte Discussion hervorriefen, müssen im Original nachgelesen werden. Paul Neisser.

(8) In umfassender Weise mit Zugrundelegung eines grossen literarischen Materials bespricht Luther die Frage der weiblichen Gonorrhoe. Noeggerath's Verdienst, als Erster die Gefahren dieser Krankheit genügend gewürdigt zu haben, wird hervorgehoben, sodann der Fortschritt bezeichnet, der durch Neisser's Entdeckung des Gonococcus bedingt war, und endlich die abschliessenden Untersuchungen Wertheim's besprochen, durch welche die Specificität des Gonococcus Neisser erwiesen wurde. In Kürze werden die Arbeiten Touton's u. s. w. erwähnt, durch welche die Lehre Bumm's, der Gonococcus vermöge nur Cylinderepithel zu durchdringen, endgiltig beseitigt wurde. Im Anschluss hieran geht Luther auf die Ansiedelungsgebiete der Gonococcen beim Weibe ein und es werden Urethra, Blase, Niere, Rectum, Vulva und deren Drüsen, Vagina, Uterus, Tuben, Ovarien, Peritoneum und Beckenzellgewebe in ihren Beziehungen

zum Gonococcus ausführlich behandelt. Es ist fraglos, dass alle die genannten Organe gonorrhoisch erkranken können und thatsächlich sehr häufig erkranken. Bezüglich der Weiterverbreitung der Gonococcen auf Peritoneum und Adnexe bemerkt L., dass sie 1. auf dem Wege der Continuität durch Fortwandern entlang der Schleimhaut bis zu den Tubenostien und darüber hinaus geschieht, 2. auf dem Wege der Continuität durch die Wand der Cervix, des Uterus, der Tuben in das Para- und Perimetrium den Lymphbahnen entlang und 3. auf dem Wege der Blutbahn. Dass im Verhältniss zu der Zahl der Tripperkranken so wenig Trippermetastasen vorkommen, erklärt Verf. damit, dass die Leukocyten entgegen ihrem sonstigen Verhalten als Phagocyten von den Gonococcen aufgezehrt werden oder doch durch das rapide Wachsthum derselben so sehr anschwellen, dass sie ihre Bewegungsfähigkeit verlieren. Die Mischinfectionen anlangend, ist es sicher, dass Staphylo-, Strepto- oder Gonococcen für sich allein die Adnexerkrankungen bedingen können, ebenso werden die genannten Arten in Gemeinschaft gefunden. L. nimmt an, dass die Gonococcen zuerst sich ansiedeln und gelegentlich (z. B. durch Trauma) die zweite Infection mit anderen Mikroorganismen zu Stande kommt. In einem besonderen Capitel wird die Latenz der Gonococcen besprochen. Verf. stellt zur Erklärung dieser Erscheinung die Theorie vom Vorhandensein von Sporen auf.

Zur Diagnose übergehend hält Luther für sich allein beweisend nur das Vorhandensein von spitzen Condylomen und den Nachweis von Gonococcen. Alle anderen Merkmale als Anamnese, Ausfluss, subjective Symptome sind unsicher. Sicherer ist die gonorrhoische Peritonitis zu erkennen, die sich mit stürmischen Erscheinungen einleitet, um in wenigen Tagen mit Hinterlassung des Exsudats eine Besserung eintreten zu lassen, die durch häufige Recidiven unterbrochen wird. Ferner ist die Hysterie in Verbindung mit Sterilität zumeist auf gonorrhoische Basis zurückzuführen.

Gemäss der Anschauung Luthers, dass es keine Erkrankung gibt, die dem Weibe so gefährlich werden kann, wie der Tripper, fällt die Prognose sehr trübe aus. Für die Therapie geht seine Meinung dahin, dass die erkrankten Adnexe nur symptomatisch zu behandeln sind oder wenn diese Behandlung nicht zum Ziele führt, das Klimakterium noch fern ist und Sterilität besteht, wenn das Leben gefährdet ist, operativ.

Die Vagina ist mit Ausspülungen zu behandeln, am besten Cupr. sulf. 1‰, daneben Jodglycerintampons, Sitzbäder, Ruhe, fleissige Diät, regelmässiger Stuhl. Ist der Uterus befallen, so ist die Cervix zu erweitern, und Uterusausspülungen mit der vorgenannten Lösung vorzunehmen.

In einem Schlusscapitel bespricht L. die Prophylaxe der Gonorrhoe. Der Arzt sollte mehr aufklärend über die Gefahren des Trippers wirken. Besonders vorsichtig sollte er sein mit der Erlaubniss der Heirat eines früher gonorrhoisch erkrankt gewesenen Mannes. Endlich fordert der Verf., dass staatlicherseits Bordelle eingerichtet werden, dass die ein Bordell besuchenden Männer untersucht werden, dass wer wissentlich an einer Geschlechtskrankheit leidend, eine andere Person ansteckt, bestraft werde,

dass Hebammen wie Aerzte alle zu ihrer Kenntniss kommenden venerischen Erkrankungen bei nicht Verheirateten anzuzeigen verpflichtet werden.

Einzelne der letzten Thesen, sowie der Vorschlag, dass Personen, die wissentlich andere anstecken, mit Prügeln zu bestrafen seien, dürften auf berechtigten Widerstand stossen. Stein.

(9) In einem nichts Neues bringenden Aufsatz bespricht Dirner die Aetiologie und Therapie der weiblichen Gonorrhoe und sieht das Hauptremedium in einer streng durchgeführten Prophylaxe. Zu diesem Zwecke plaidirt er für genaue Untersuchung der Prostituirten und Soldaten und verlangt, dass die bewusste Uebertragung von Tripper gesetzlich für strafbar erklärt werde. Paul Neisser.

(10) Walton nimmt, zunächst die Aetiologie der weiblichen Gonorrhoe besprechend, eine Form der latenten Gonorrhoe an, bei der die Keime Saprophyten sind und durch Gelegenheitsursachen, die einen günstigen Nährboden schaffen, manifest werden und dann die verschiedenen Adnexerkrankungen hervorrufen. Im Uebrigen hält er die Adnexerkrankungen meistentheils für Mischinfectionen, bei denen nur im Anfang (wegen des späteren Ueberwucherns der Eitercoccen) ein positiver Gonococcenbefund möglich sei. Interessant ist, dass englische und amerikanische Autoren circa 70% aller Adnexerkrankungen auf Gonorrhoe zurückführen, während das die deutschen Autoren nur bei 23—28% der Fälle thun. Bei Besprechung der Therapie, die, wie bei uns, im Anfang in heissen Irrigationen von 43 bis 45° Celsius mit nachfolgender Einführung von Jodoform- oder Ichthyoltampons besteht, schliesst sich Verf. — im Falle operativen Eingreifens — ganz Lawson Tait an, der bekanntlich unter Verbannung aller Antiseptica die Bauchhöhle nur mit 37—40° Cels. warmem Wasser ausspült. Paul Neisser.

(11) Hartmann und Morax haben unter 33 Fällen von Adnexeiterung 15mal den Eiter steril, 13mal den Gonococcus, 2mal Bacterium coli, 4mal den Streptococcus und 1mal den Pneumococcus gefunden. Die Fälle mit sterilem Eiter scheinen den Verff. tuberculöse oder alte gonorrhoische Affectionen zu sein; in allen Fällen, in denen Gonococcen vorhanden waren, war die Infection frisch. Jadassohn.

(12) Leopold, in dessen Anstalt bekanntlich Schwangere und Kreissende nur äusserlich untersucht werden, berichtet über einen recht interessanten Fall von gonorrhoischer Endometritis mit Fieber im Wochenbett. Die 18jährige Wöchnerin erkrankte 2 Tage nach der allerdings protrahirten, aber völlig normalen Geburt unter Fieber und übelriechendem Lochialausfluss. Trotz Scheidenausspülungen mit Sublimat bestand das Fieber fort und es zeigte sich zwei Tage später ein graugrünlicher Belag der Scheidenwände und der Muttermundslippen. Die mikroskopische Untersuchung ergab typische Gonococcenhaufen. Nach Ausspülung des Uterus mit 2% Carbollösung trat bald Abfall des Fiebers ein und nach abermals 3 Tagen war die Wöchnerin gesund. Der Fall ist deshalb besonders bemerkenswerth, weil die mikroskopische Untersuchung des Secrets

vor der Entbindung keinen Anhalt für die Diagnose „Gonorrhoe“ gegeben hatte. Für die Praxis macht Leopold darauf aufmerksam, dass wohl manche Fälle von Puerperalfieber, bei denen eventuell dem Arzt oder der Hebamme die Schuld beigemessen wird, durch gonorrhoische Endometritis bedingt sind. Paul Neisser.

(13) Palmer berichtet: Eine 20jährige Frau, die vor der Hochzeit gesund war, erkrankte wenige Monate nach derselben an Vaginitis, Endometritis und Cystitis. Nach mehrwöchentlicher Behandlung besserten sich die Beschwerden bis auf die Cystitis, welche sehr hochgradig wurde und sich mit einer Pyelo-Nephritis combinirte. Die Patienten wurde ins Krankenhaus gebracht, wo nach anfänglicher Besserung ein Recidiv eintrat; sie starb nach mehrtägiger Anurie. X

(14) In Analogie mit den in der Literatur bekannten Fällen von Besserung von Carcinomen, Sarkomen u. s. w. durch zufällig hinzugetretene Erysipelerkrankung berichtet Schmidt über einen Fall von Heilung einer Gonorrhoe durch Erysipel. Es handelte sich um ein 3jähriges, durch einen Stuprumversuch gonorrhoisch inficirtes Mädchen, welches alle Symptome einer acuten Gonorrhoe mit positivem Gonococcenbefund und Temperatursteigerung aufwies. Unter der Einwirkung eines einige Tage darauf den linken Oberschenkel und die Nates befallenden und sich über das ganze linke Bein ausbreitenden Erysipels, in Verlaufe dessen es zu Fluctuation und Incision (mit Entleerung streptococcenhaltigen Eiters) am linken Unterschenkel kam, trat völliges Verschwinden aller gonorrhoischen Symptome, des Urethralausflusses, der Schwellung und Röthung der Labien und des Introitus ein. (Leider gibt Verfasser nicht an, ob auch die Untersuchung auf Gonococcen nach dem Verschwinden der Symptome einen negativen Befund ergeben hat.) Paul Neisser.

(15) Wie Cahen-Brach, so wundert sich auch Cassel mit Recht darüber, dass die neueren Lehrbücher der Kinderkrankheiten sich scheuen, die Identität der meisten Fälle von Vulvovaginitis der kleinen Mädchen mit der Gonorrhoe der Erwachsenen anzuerkennen. C. beobachtete 30 Fälle von Vulvovaginitis, von denen 24 echte Gonorrhoe waren, während von den 6 übrigen ein Theil mit überstandener Trippererkrankung zusammenhing, der Rest auf anderen Ursachen beruhte. C. weist bezüglich der Therapie auf die eigentlich selbstverständlichen, aber mit Recht zu betonenden allgemeinen hygienischen Massnahmen hin. Als specielle Heilmittel werden Sublimat 1 : 2000, dreimal täglich zu injiciren und später 1—1·5%iges Arg. nitric. empfohlen (nach vorheriger Auswaschung mit warmem Wasser). Karl Herxheimer.

(16) Watson Geddie berichtet, dass eine Frau ihrem neugeborenen, an Ophthalmoblennorrhoe leidenden Kinde mit demselben Handtuch die Augen auswischte, mit dem sie die Genitalien ihrer 2- und 4jährigen Töchter abtrocknete. Beide Kinder litten an starker Gonorrhoe. Im Eiter sowohl aus dem Auge des einen Kindes als aus der Vulva der beiden anderen liessen sich Gonococcen nachweisen. Sternthal.

(17) Zeissl berichtet über zwei Fälle von Gonorrhoe bei Knaben von 3 und 6 Jahren, welche von ihren Gouvernanten zu Masturbation und zum Einführen des Penis in die Vagina verführt worden waren. In dem zweiten Falle wurden bei der betr. 40jährigen Gouvernante zwar keine Gonococcen gefunden, leider aber kein Culturverfahren nach Wertheim eingeleitet. Paul Neisser.

(18) Mc. Clanahan mahnt zur Vorsicht beim Stellen der Diagnose: Gonorrhoea insontium, da jemand ganz ausserordentlich jung sein müsse, um zu jung und zu unschuldig für das Acquiriren einer Gonorrhoe in der „guten alten Weise" zu sein. Er selbst beobachtete die Krankheit mit nachfolgender Orchitis (?) bei einem zwölfjährigen Jungen, der zugestandenermassen mit zwei zehnjährigen Mädchen, und wahrscheinlich auch mit anderen Personen, geschlechtlich verkehrt hatte. — Eine mikroskopische Sicherung der Diagnose ist nicht versucht worden.

Günsburg.

(19) Mac Munn behandelte einen 5jährigen Knaben, der im Alter von 2 Jahren eine Gonorrhoe von 10 Monaten Dauer durchmachte. Danach stellten sich allmälig Erscheinungen von Verengerung der Harnröhre ein. Mai 1891, als Verf. ihn sah, ging der Urin nur tropfenweise ab, und ein Nro. 4 Mm. Bougie wurde am Beginn der Urethra post. festgehalten. Unter grossen Schwierigkeiten gelang es mit spitz endigenden Metallinstrumenten Dilatation herbeizuführen. — Was die Aetiologie der Gonorrhoe des Kindes angeht, so erklärte die Mutter, dass das Kindermädchen zur Zeit der Erkrankung des Knaben an einem gelben Ausfluss gelitten habe. Sternthal.

(20) Harris berichtet von einem Jungen, der sich der Anamnese nach mit beschmutzten Badehosen gonorrhoisch inficirt haben konnte.

Koch.

(21) Leyden berichtet aus der Breslauer Universitäts-Frauenklinik über einen Fall von gonorrhoischer Infection der Augen und Mundhöhle bei einem 7tägigen Kinde von Seite seiner mit Gonorrhoe behafteten Mutter. Während die Augenaffection in gewöhnlicher Weise verlief, interessirt die Mundaffection, welche sich unter dem Bilde einer in der Mitte der Innenfläche der Oberlippe am Uebergange auf das Zahnfleisch befindlichen kleinen gelblichen Pustel von etwa Erbsengrösse zeigte, über welcher die Epitheldecke vollkommen intact war, aus der sich auf Druck einige Tropfen serös-gelblicher, unter dem Mikroskop zahlreiche Gonococcen enthaltender Flüssigkeit entleerten. Im Laufe der Zeit schwoll die Oberlippe stark an und in Folge der dadurch behinderten Nahrungsaufnahme kam das so wie so schwächliche, nicht ganz ausgetragene Kind sehr herunter. Unter häufigen Abtupfungen mit Sublimat 1 : 7000 zeigte sich schon nach 2—3 Tagen die Stelle als ein granulirendes, leicht blutendes Gewebe, in dessen Secret sich noch spärliche Gonococcen fanden. Nach 9 Tagen war die Schwellung der Oberlippe zurückgegangen, und nur noch eine grauweissliche epitheliale Desquamation kennzeichnete die Stelle des Erkrankungsherdes. — Sehr zu bedauern ist, dass Verf.

nicht auch den Beweis für die Echtheit des Gonococcenbefundes durch das Wertheim'sche Culturverfahren erbracht hat. Paul Neisser.

(22) Der Patient Molinié's, welcher vor $^3/_4$ Jahren eine Gonorrhoe acquirirt hatte, zeigte ausser reichlicher gonococcenhaltender Secretion aus der Urethra ebensolche aus 3 paraurethralen Gängen, von denen der eine am Frenulum sitzende 3 Mm. tief, die anderen beiden auf den Lippen des Orificiums Urethrae befindlichen 5 und 12 Mm. tief waren. M. behandelte den am Frenulum sitzenden mit einer glühenden Nadel, die anderen beiden mit Electrolyse und nachfolgender Touchirung mit 10% Arg. nitr.-Lösung und erreichte unter Injectionen von $^1/_2$% übermangansaurem Kali in die Urethra nach wenigen Tagen völlige Heilung. Paul Neisser.

(23) Mermet beschreibt einen Fall von blennorrhagischer Pelveoperitonitis beim Mann. 18 Tage nach Beginn einer acuten Blennorrhoe trat Epididymitis ein. 4 Tage später folgten peritonitische Erscheinungen. Die Entzündung des Bauchfelles war durch Fortleitung seitens des Vas deferens entstanden. Nach 12 Tagen Heilung. Barlow.

(24) Bordoni-Uffreduzzi berichtet über einen Fall von Polyarthritis und bilateraler Pleuritis im Verlauf von Gonorrhoe bei einem stuprirten 11jährigen Mädchen. Im Pleuraexsudat fanden sich typische Gonococcen, die sich auch durch die Wertheim'sche Methode reinzüchten liessen. Andere Bakterien waren nicht vorhanden. Verf. konnte ferner aus einer Fussgelenksentzündung bei einer gonorrhoischen Frau typische Gonococcen herauszüchten, die auf die Urethra eines Mannes geimpft, typische Gonorrhoe hervorriefen. Galewsky.

(25) Roso veröffentlicht folgende 2 Krankengeschichten:

Fall I: Pat. wurde vor der Entbindung an Gonorrhoe behandelt; in den ersten 6 Tagen des Puerperiums Temp. normal, am 7. 39·4; gleichzeitig Schmerzen über dem Uterus. Infolge 2maliger tägl. Ausspülungen mit Sublimat $^1/_{4000}$ verschwanden die Schmerzen und das Fieber am 11. Tage. Prompte Heilung.

Fall II: 15jähr., anscheinend gesundes Mädchen, ohne Ausfluss; 6./VIII. Entbindung, am 4. Tage Temperatur 38·4°, keine Schmerzen, Lochien nicht übelriechend; am 5. Tage 40·1°., Diarrhoen — das Kind hat eine Ophthalmie; Fieber der Mutter verschwindet auf Sublimatausspülungen um einige Tage später wieder anzusteigen. Am 15. Tage p. p. Schmerzen zuerst im Schultergelenk, dann in den Ellenbogen- und anderen Gelenken. Uebliche Mittel erfolglos. Am 24. Tage p. p. Schüttelfrost; es zeigt sich ein Abscess an den Scapularmuskeln, dem in den nächsten Tagen andere metastatische Abscesse an 7 Stellen folgten, nach deren Eröffnung Kräfte und Appetit zurückkehrten und vollständige Heilung eintrat. Auf Grund der Ophthalmie des Kindes und der Gelenkaffectionen hält der Verf. den gonorrhoischen Ursprung der Septicämie für erwiesen; erst die Geburt gab den bereits vorhandenen Gonococcen einen günstigen Boden für die Verbreitung. X.

(26) Sarfert fand in dem Eiter einer Mastitis bei einer an Gonorrhoe leidenden Patientin nur intracellulär gelegene, nach Gram sich entfärbende, auf Agar und Gelatine nicht wachsende Diplococcen und schliesst daraus, dass es sich möglicherweise um Gonococcen gehandelt habe.
Jadassohn.

(27) Tollencer und Macaigne. 19jähr. Pat. erkrankt 4 Tage nach dem Beginn einer acuten Gonorrhoe mit Schmerzen im linken Handgelenk. 10 Tage später wird die rechte Hand ergriffen, bes. die Sehnenscheide des Extensor indicis. Auch die Ellbogengelenke erkranken. Am 30. Tage verschlimmert sich die Synovitis des rechten Zeigefingers, so dass es zur Fluctuation kommt. Incision. Schnelle Heilung — ebenso werden die anderen Gelenke frei. Die bakteriologische Untersuchung des Eiters ergibt sowohl in Deckglaspräparaten wie in Culturen nur das Vorhandensein von Gonococcen ohne irgend welche andere eitererregende Mikroorganismen. x

(28) Macaigne und Finet demonstriren Culturen aus einer perimalleolären Synovitis bei einem Manne, welcher angeblich nach einem Trauma einen „Eiterpunkt“ auf der Glans und eine Balanitis bekommen hatte und geheilt entlassen worden war; nach 6 Tagen kam er mit der Synovitis wieder, deren Punction ein trübes Exsudat ergab, aus dem auf Agar nach Gram entfärbbare Diplococcen wuchsen, die aber nicht weiter überimpfbar waren. Trotz des Wachsthums auf Agar meinen die Autoren, dass es sich wirklich um Gonococcen gehandelt habe, da diese bei Züchtung aus den Gelenken manchmal auf Agar wachsen, während die Gonococcen der Urethra das nie thun. Jadassohn.

(29) Nach Stedman Bull ist die Irido-Chorioiditis, die sich an gonorrhoische Arthritis anschliessen kann, ausgezeichnet durch ihren plötzlichen Beginn, ihre Acuität, ihr meist seröses, vordere und hintere Kammer ausfüllendes Exsudat. Sie kann zum Tode führen. (?) In 2 Fällen hat Bull durch Blutegel, laue Fomentationen, Atropin- und Cocain-Instillation, Salicyl und JK innerlich Heilung erzielt.
Jadassohn.

(30) Rusloff constatirte bei einer 26jährigen Frau im Verlaufe einer Gonorrhoe gonorrhoische Gelenkaffectionen, lancinirende, im Verlaufe der Nervi ischiadici ausstrahlende Schmerzen, klonische Krämpfe der Muskulatur der unteren Extremität und des Bauches, Atrophie der Oberschenkel- und Beckenmuskulatur, erhöhte Haut- und Muskelreflexe. Allmälig völlige Paralyse der unteren Extremitäten, Parese der Harnblase und des Mastdarms, Decubitus, paroxysmenartig einsetzende functionelle Herzschwäche und plötzlich auftretende Tachycardie. Verf. hält den ganzen Symptomencomplex für acute Meningo-Myelitis auf gonorrhoischer Basis. Galewsky.

(31) Pombrak veröffentlicht einen Fall von Paralyse der unteren Extremitäten als Complicationserscheinung der Gonorrhoe (12 derartige Fälle sind bereits veröffentlicht). Pombrak nimmt eine directe Einwirkung der Gonococcen auf das Nervensystem an. Galewsky.

(32) Cros beschreibt einen Fall, welcher in seinem ganzen Symptomencomplex einer alkoholischen Polyneuritis (mit doppelseitiger Opticus-Neuritis) sehr glich, und welchen er auf eine 3 Jahre bestehende, noch nicht geheilte Gonorrhoe zurückführt. Jadassohn.

(33) Battle theilt einen Fall von membranöser Urethritis mit. Bei dem Patienten, der schon seit 7 Jahren über Schmerzen und Druck am Perineum klagte und dort einen Knoten bemerkte, waren diese Beschwerden nach einer Gonorrhoe, die vor 4 Jahren 1 Monat lang bestand, gesteigert. Syphilis lag nicht vor. Der Patient war sehr deprimirt, wurde aber sonst (im März 1892) gesund befunden. Es bestand kein Ausfluss; der Urin war normal, ohne Albumen. Eine Untersuchung mit dem Urethroskop ergab nur einen kleinen, rothen, etwas granulirten Fleck in der Pars membranacea urethrae, sonst nichts Abnormes. Eine dicke Stahlsonde konnte unter Anästhesie leicht durch die Urethra geführt werden. Am 14. December sandte der Patient dem Verf. mit dem Urin abgegangene, membranöse Ausgüsse der Harnröhre, die zusammengefältelt waren, braun-weiss aussahen und 2—3, 5—4 Zoll lang waren. Sie wurden des Morgens mit dem ersten Urinstrahl schmerzlos entleert und hatten den Durchmesser der Harnröhre. Dieser Zustand dauerte 6 Wochen, hörte einige Tage auf, begann dann wieder und dauerte bis Ende Januar 1893. Insgesammt wurden diese Ausgüsse etwa 3 Monate lang entleert. Mikroskopisch bestanden sie aus einer Membran von 1—2 Lagen Cylinderepithel, zwischen denen zahlreiche Leukocyten lagen. Auf Wunsch des Patienten wurde März 1893 die Sectio perinealis gemacht: Die Blase war ohne Besonderheiten. Die Pars prostatica urethrae erschien etwas rigide. Die Schleimhaut der Pars membranacea fühlte sich etwas rauh an. Verf. bespricht sodann kurz die Literatur der Erkrankung und erwähnt die Fälle von Pajor, Hancock, Zeissl, Pitha, Grünfeld und Oberländer. (Die Fälle von Pajor sind in diesem Archiv, Jahrgang 1889 mitgetheilt. Ref.) Sternthal.

(34) Loubeau hebt die ausserordentliche Seltenheit der gonorrhoischen Strictur bei der Frau hervor; er bespricht die Zustände, welche eine Strictur vortäuschen können (Tumor, Polyp, Vesico-Vaginalfistel) und die ätiologischen Factoren, welche sie hervorrufen; er berichtet einen Fall, in dem eine Urethrotomia interna gemacht werden musste.
Jadassohn.

(35) Gouley stellt folgende Thesen auf:

1. Es gibt kein Specificum gegen Urethritis. 2. Urethritis kann nicht rationell als eine einfache Entzündung aufgefasst werden, welche Entstehung ihr auch immer zu Grunde liegt. 3—9. Die Behandlung ist in den verschiedenen Stadien eine verschiedene und auch individuell verschieden. Injectionen mit starken Lösungen von Silbernitrat verwirft der Verf. überhaupt. 10. Die Dauer pflegt fast nie geringer als 3 Wochen zu sein. 11. Neben der medicamentösen ist eine hygienische Behandlung unerlässlich. x

(36) Bates versteht unter conservativer Gonorrhoebehandlung das Aufschieben jedes therapeutischen Eingriffes, bis die Secretion schleimig-eitrig wird, und die Anwendung sehr milder Injectionsflüssigkeiten. Die Strictur sei meist — in den von Bates beobachteten Fällen immer — durch zu stark reizende Einspritzungen, nicht durch den gonorrhoischen Process an sich, bewirkt worden. Nur Fälle mit Complicationen machten eine Ausnahme. Den Verlauf theilt Bates ein in: Incubation: 4 Tage, acute Erscheinungen 14 bis 16 Tage, subacute 15 Tage. Gesammtdauer durchschnittlich 31 Tage. Abweichungen von diesem Verlaufe bei uncomplicirten Fällen beruhen auf Erkrankung von Gewebspartien, die der Injectionsflüssigkeit nicht zugänglich sind. Dieselben heilen schnell unter Anwendung der Stahlsonde. Balsamica verwirft Bates. Die übrige Behandlung unterscheidet sich in nichts von der allgemein üblichen.

Günsburg.

(37) Guiard stand bisher, was die Therapie der acuten Gonorrhoe anlangt, noch ganz auf dem Boden der Ricord'schen Schule, indem er im acuten Stadium alle Injectionen verwarf, nur Bäder, Waschungen, alkalische Getränke empfahl, und erst im subacuten Stadium Balsamica und Injectionen von Zinc. sulf. und Ricord'scher Lösung verordnete. Ein Gegner der bisher üblichen Abortivbehandlungen, lobt er sehr die Guyon'schen Instillationen mit starken Arg.-nitr.-Lösungen, die er in die Pars anterior und posterior macht, und wendet in letzter Zeit gern und mit gutem Erfolge die Janet'sche Methode an, welche er nur insoweit modificirt, als er etwas schwächere Lösungen von übermangansaurem Kali (1:5000) in etwas grösseren Intervallen (20 Stunden) anwendet. Nur will er häufig nach Verschwinden der Gonococcen bei dieser Methode noch ein Fortbestehen anderer Bacillen und Coccen constatirt haben, die erst nach Anwendung von Sublimat- und Arg.-nitr.-Spülungen verschwanden. Bei hartnäckigen chronischen Fällen empfiehlt er ferner zur Diagnose und Therapie der Miterkrankung der Drüsen in der Harnröhre die Anwendung starker Bougies mit olivenförmigem Knopf, um mechanisch Contraction und Entleerung der Drüse herbeizuführen. Ebenso empfiehlt er bei eventueller Betheiligung der Prostata und der Samenbläschen durch Compression vom After aus Entleerung derselben zu veranlassen.

Paul Neisser.

(38) Grivtzoff empfiehlt zur Behandlung der Gonorrhoe aufs Wärmste das Salol in Dosen von 1·5 2—3mal tägl. Gegen schmerzhafte Erectionen empfiehlt er gleichzeitig heisse Bäder. In chronischen Fällen lässt er ausserdem Salollösung 1:200 drei- bis viermal täglich in die Urethra injiciren.

Paul Neisser.

(39) An dem Garnisonlazareth in München sind Versuche mit Ausspülungen mit Ammon. sulfo-ichthyol. (3:100 2mal täglich) bei acutem Tripper als prompt wirkend, bei chronischem als oft erfolgreich erprobt worden.

(40) Colosanti theilt seine Erfahrungen mit, die er bei Anwendung von Ichthyol bei Harnröhren- und Blasenerkrankungen gemacht

hat. Bei der Gonorrhoebehandlung hat der Verf. mit 2—5%igen Lösungen sehr gute Erfolge erreicht; er erklärt dieselben als die Folgen der baktericiden und zugleich antiphlogistischen Wirkung des Ichthyols. Ferner rühmt C. die schmerzstillende Wirkung, die sich bes. in der Schmerzverminderung bei bestehender Chorda und beim Wasser. — lassen zeigt. Bei primärer oder secundärer Cystitis hatte der Verf. mit ½—1% Ichthyol-Ausspülungen der Blase sehr gute Erfolge. Die Mikroben wurden getödtet und die ammoniakalische Gährung verhindert. x

(41) Lohnstein (Allgem. med. Centralzeitung 1893, Nr. 103) hat auf die Arbeit von Jadassohn hin das Ichthyol bei über 100 Fällen von Urethritis gonorrhoica geprüft. Es gelang ihm durch 1·5—2% Spülungen der Urethra anterior in den ersten beiden Wochen und nachherige Injectionen von 5% Lösung, welche der Patient selbst vornahm, 40 dieser Fälle binnen 3—4 Wochen zu beseitigen. Besonders rühmt L. die Reizlosigkeit des Mittels; in einem Falle eines seit 6 Monaten bestehenden Trippers mit heftigen Reizerscheinungen wirkte Ichthyol ausgezeichnet, und es konnte später zur Argentum nitr.-Behandlung übergangen werden, welche vorher nicht vertragen worden war. Bei subacuter Urethritis wirkt das Mittel ebenfalls sehr gut, wenn es mit Hilfe des Endoskops auf die kranke Stelle aufgetragen wird. (20% Lösung.) Bei chronischer infiltrirender Urethritis kann es, mit anderen Methoden combinirt, Erfolge erzielen. Auch bei acuter Prostatitis rühmt L. seine Wirksamkeit; es wurde in 15 Fällen in Form von Suppositorien (0·3—0·5 pro die) angewandt. Innerlich (bei Pyelitis) hatte es keine Wirkung. Raff.

(42) (Segré.) Eine sehr allgemein gehaltene Uebersicht über den Werth des Ichthyols bei Haut- und venerischen Krankheiten an ambulatorisch behandelten Kranken. S. rühmt es bei acuten Ekzemen, Acne rosacea, Neuralgien in 5 bis 10% Salben. Dagegen sah er keinen Erfolg bei Ichthyosis, Psoriasis, chronischen Ekzemen. Bei einem ausgedehnten Lymphadenom des Halses trat durch äussere und innere Behandlung mit Ichthyol Heilung ein. Bei Lues fand er das Mittel unwirksam. Seine Resultate bei acuter Gonorrhoe sind nicht so gut wie die anderwärts beberichteten (2% Lösung). Dagegen empfiehlt S. das Mittel bei Vaginitis und Endometritis gonorrhoica; er wendet Tampons an, die mit 5—10% Salbe bestrichen sind. Bei Epididymitis würde die Anwendung des Ichthyols als Resolvens sehr zu empfehlen sein, wenn es nicht stets eine acute Dermatitis der Scrotalhaut hervorrufen würde. Raff.

(43) Die Arbeit Mantegazza's bringt wenig Neues. Verf. erörtert des Näheren die Methode Janet's, der bekanntlich zur Behandlung der Gonorrhoe Ausspülungen der Harnröhre mit Kali permangan. ohne Katheter empfiehlt. M. hat Janet's Methode in einigen unwesentlichen Punkten modificirt, rühmt die Reizlosigkeit des übermangansauren Kalis und führt zu dessen Gunsten einige neuere Arbeiten von Delaroche, Dandois und Tixeron an. Ein endgiltiges Urtheil, vor Allem bezüglich der Resultate behält sich Verf. bis auf Weiteres noch vor.

Dreysel.

(44) Nordeman hat mit der von Coates im Lancet (Febr. 1892) empfohlenen Behandlungsmethode (locale Application von 2% Arg. nitr.) bei Gonorrhoe in 39 Fällen Versuche gemacht und überall ungenügende und schlechte Erfolge gehabt. Ebenso dringend warnt er vor der Anwendung des Cystoskops in acuten Fällen. Paul Neisser.

(45) Das „neue Mittel" Retinol war bereits Gegenstand einer früheren Dissertation aus dem Hôpital du Midi. Dubois bespricht nun auf Grund von 25 Fällen, die allerdings nur theilweise bis zum Schlusse beobachtet wurden, die Erfolge, die durch Combination des Retinols mit anderen Antisepticis erzielt wurden und bringt dabei nichts Neues über die Behandlung der Gonorrhoe und über innerliche Application von Balsamicis. Ueber die Zusammensetzung und das chemissche und physikalische Verhalten des Retinols muss auf die frühere, bereits erwähnte These von Barbier (Paris 1889) verwiesen werden. Die Schlüsse, die Verfasser aus den Resultaten zieht, entziehen sich schon deshalb der Beurtheilung, weil in keiner der erwähnten Krankengeschichten, weder bei Aufnahme noch bei der Entlassung des Patienten, von einer Gonococcenuntersuchung gesprochen wird. Im Uebrigen gesteht Verfasser selbst zu, dass es keineswegs immer gelungen ist, auch nur den Ausfluss durch dieses „neue Mittel" zu beseitigen. Ernst Bender.

(46) Tommasoli empfiehlt eine nur 10 Cm. lange Salbenspritze für die Urethra anterior mit weichem Catheter. Jadassohn.

(47) Lydston empfiehlt zur Behandlung der Urethr. poster. die Ausspülung ohne Catheter. Nachdem die vordere Harnröhre gereinigt ist, soll der Patient versuchen zu uriniren — dann dringt die Flüssigkeit in die Posterior und Blase ein. Der Verfasser lässt auf diese Weise mehrere Liter durchlaufen (zuerst laue Borsäurelösung mit 0·5 Ac. salic. und 30 Gr. Glycerin, dann 0·03 bis 0·15% Arg. nitr.-Lösung). Jadassohn.

(48) In der Einleitung berichtet v. Watraszewski kurz über Uebertragungsversuche von Harnröhrensecret chronisch Kranker auf gesunde Harnröhrenschleimhaut, die, wenn exact beobachtet, von grosser Bedeutung sind: Der betreffende Passus lautet: „Wir finden nämlich in der Hälfte dieser Fälle (chronische Tripper) weder die bekannten Gonococcen in dem Ausflusse, noch schlägt das aus der Urethra entnommene Secret, auf eine gesunde Urethralschleimhaut übertragen, auf derselben an — oder wenn dieses manchmal geschieht, so trägt die auf diese Weise künstlich erzeugte Affection nicht die einem acuten Tripper eigenthümlichen Charaktere, sondern stellt sich als eine leichte katarrhalische Entzündung mit spärlichem, schleimig-eitrigem Ausflusse dar, welche den Patienten im Ganzen wenig belästigt, trotzdem dieselbe der Behandlung manchmal längere Zeit widerstreben kann, wie es ja von den katarrhalischen Urethralaffectionen genügend bekannt ist." Dass ein nicht specifisches (ohne Gonococcen) Entzündungsresiduum auf einer gesunden Schleimhaut einen eigenthümlichen hartnäckigen Katarrh erzeugt, ist ja von vornherein nicht zu erwarten und verdiente, wie überhaupt jeder angestellte Uebertragungsversuch, ausführlich mitgetheilt zu werden. Die Behandlung richtet v. W.

folgendermassen ein: Durch gewöhnliche Urethralinjectionen (Argent. 00·1 bis 0·02 : 120·0 2mal tägl.) wird die Secretion der vorderen Harnröhre auf ein Minimum beschränkt; ist dies erreicht und besteht keine Complication (Strictur, Prostatahypertrophie, Hodenentzündung etc.), so wird die Blase durch einen Nelatoncatheter (Nr. 15) mit warmem Wasser ausgespült und mit 200—300 Gr. einer Lösung (siehe später) gefüllt, die der Patient nach Entfernung des Catheters auf natürlichem Wege zu entleeren hat. Als Unterstützungsmittel dient Ol. terebinthinae 3mal tägl. 10 Tropfen in Milch. Ist nur die Pars post. erkrankt, so wird dieselbe durch einen elastischen Catheter (Charrière 15), der am proximalen Ende siebartig durchlöchert ist, irrigirt, aber in der Weise, dass sich das proximale Ende unmittelbar vor der Pars post. befindet (was sich durch Abfliessen neben dem Catheter zeigt) und der Flüssigkeitsstrom durch Comprimiren der Glans nach hinten getrieben wird. Die Lösung dehnt dann Pars ant. und wie Verf. meint, auch Pars post. aus. In diesen die Schleimhautfalten ausgleichenden, in die Grübchen und Spalten eindringenden Irrigationen sieht v. W. einen Vorzug vor den Aetzungen; er will bei dieser täglich (2—3 Wochenlang) vorzunehmenden Behandlung nur ausnahmsweise Blasen- und Nebenhodenreizung gesehen haben. Die verwendeten Lösungen, deren Auswahl nach Massgabe der individuellen Toleranz getroffen wird, sind 10% Argentumlösung 6—15—20 Tropfen auf 300 Aqua oder 25% Tanninlösung 15—20 Tropfen auf 300 Gr. Wasser oder 25% Zinc. sulf. cum acid. carbol. conc., von beiden 10 Tropfen auf 300 Wasser (mit der Zinklösung zu steigen bei unveränderter Quantität der Carbolsäure), endlich Kali und Zinc. hypermanganicum (25%) 10—15 Tropfen auf 300 Gr. Wasser.

A. Philippson.

(49) Fenwick empfiehlt zu den Injectionsflüssigkeiten bei chron. Gonorrhoe Färbemittel behufs Diagnose des erkrankten Theiles zuzusetzen. Sind nämlich die Flocken des ersten Morgenurins alle gefärbt, so ist nur die Urethra ant. erkrankt. Da nur in etwa 6% der Fälle eine ohne Gewalt gemachte Injection in die Pars membranacea gelangen kann, ist dieses Verfahren ziemlich zuverlässig. Erscheinen nur weisse Flocken, so müssen die Krankheitsherde in der Urethra post. liegen. Gewöhnlich findet man eine Mischung weisser und gefärbter Flocken, was beweist, dass die Urethra anter. und post. befallen ist. Verf. benutzt gewöhnlich Tr. catechu ℥ VII j ad ʒ j und das Extract. liquid. von rothem Gummi ℥ IV ad ʒ j; man kann auch eine wässerige Methylviolettlösung 1 : 3000 benutzen. (Einen ähnlichen Vorschlag hat Kromayer gemacht, der Pyoctaninlösung benutzt. Ref.)

Sternthal.

(50) Lohnstein (Allgem. med. Centralzeitung. 1892. 29.) hat mit sehr günstigem Erfolge bei acuter Gonorrhoe nach gründlicher Ausspülung der Harnröhre tägl. je einen Antrophor (2—5% Thallin), bei subacuter und chronischer täglich resp. jeden 2.—3. Tag Adstringentien oder Caustica enthaltende Antrophore angewendet. Contraindicationen gegen dieselben sind: Bei der acuten Gonorrhoe stark entzündliche Schwellung und profuse Eiterbildung; bei der chronischen Gonorrhoe Erkrankung circum-

scripter Stellen der Harnröhre und Vorhandensein harter Infiltrate. Im ersten Falle treten am besten antiseptische Ausspülungen an Stelle der Antrophore, in den letzten Höllensteininstillationen resp. Dilatationen mit nachheriger Antrophorbehandlung. Stets sollen die Antrophore, die auch für oberflächliche Erkrankungen der Pars posterior angewendet werden können, vom Arzte eingeführt werden. x

(51) (Lohnstein. Berl. klin. Wochenschr. 1893. Nr. 46, 47.) Während bei den mehr diffusen, oberflächlichen Urethritiden Höllensteinbeizungen am Platze sind, müssen die umschriebenen tieferen Infiltrate gedehnt werden. Verf. hat ein eigenes Dilatatorium von 4 Blättern construirt mit gleichzeitigem Spülapparat. Das Instrument wird in der Weise gehandhabt, dass zuerst die Dehnung vorgenommen wird, worauf 1 Liter Flüssigkeit (3% Borsäurelösung, Kal. permangan. 1 : 5000, 1% Ichthyollösung) bei 45—50° C. durchgespült wird. Die Einzelheiten des Apparates müssen im Original eingesehen werden. Um die infiltrirte Stelle zu dilatiren, wäre eigentlich eine ganze Serie von Dilatatoren nöthig gewesen, doch fand Verf., dass drei Instrumente genügen. Bei dem ersten wird nahe am Orificium externum urethrae, bei dem zweiten im mittleren Theil der Pars pendula, bei dem dritten in der Pars membranacea dilatirt. Die Vorzüge der Behandlung mit dem neuen Instrument sind nach L. 1. Dass die Dehnung auf die erkrankte Stelle beschränkt bleibt, 2. dass das Verfahren weniger reizt als die Salbensonden, welche die Entzündung steigern, 3. dass die Dehnungskraft nach 4 Richtungen stärker ist als nach den 2 Richtungen der bisherigen Dilatatoren, 4. dass Complicationen sehr selten auftreten, 5. dass die ausgiebigste Verwendung der die Resorption fördernden Wärme gestattet ist. Karl Herxheimer.

(52) (Neebe) Bei der Urethritis chronica gonorrhoica finden sich Veränderungen sowohl im Epithel der Harnröhrenschleimhaut des Mannes, welches entweder in Plattenepithel mit event. Verhornung umgewandelt wird oder vollständig verloren geht, als auch im Bindegewebe, das mit kleinzelligen Infiltraten durchsetzt wird, welche allmälig in Stricturen übergehen. Diese Infiltrate sind es, welche der Therapie den hartnäckigsten Widerstand entgegensetzen, zumal wenn es sich um solche der Morgagni'schen Drüsen handelt. Sondirung der Harnröhre bis zu 32 Charrière lieferte zwar gute Resultate, konnte jedoch in vielen Fällen keine dauernde Heilung bringen. Verf. empfiehlt deshalb das Oberländer'sche Dilatationsverfahren, das den Lesern dieser Zeitschrift bereits bekannt ist. Den Schluss des Vortrags bildet eine Schilderung der Anwendung des Oberländer'schen Elektrourethroskops sowie Bemerkungen über die elektrolytische Behandlung alter Infiltrate.

Karl Herxheimer.

(53) Nach Christian ist eine häufige Ursache für das Fortbestehen der Secretion eine weite Strictur der Harnröhre oder ein enger Harnröhreneingang. Er hat 40 Fälle mit Dilatationen behandelt, die angeblich sämmtlich in 2—4 Wochen geheilt wurden. Betrug der Umfang des Penis

hinter der Eichel 3 Zoll, so dilatirte Chr. mit Bougies von 26—29 Charrière, bis $3^1/_4$ Zoll mit 29—30, bis $3^1/_2$ Zoll Penisumfang mit 32—34. Der Meatus bez. die weite Strictur wird vor der Bougiebehandlung gespalten.

Koch.

(54) Cole stellte am Schluss seiner Betrachtungen über Strictur-behandlung folgende Forderungen auf: Vor Einleitung einer Behandlung sorgfältige Information über den vorliegenden Fall, am besten mit einem Bougie aus Hartgummi, das mit einer Olive versehen ist. Weiche und elastische Stricturen in der Pars pendula sind unter Cocain zu dehnen, in der Pars membranacea mit Sonden zu behandeln und zu massiren; in schweren Fällen macht man in Narcose die perineale Incision. Letztere ist immer vorzunehmen bei festen Stricturen der Pars bulbosa und membranacea, bei festen Stricturen der Pars pendula dagegen die innere Urethrotomia. Peinliche Sauberkeit und sorgfältige Nachbehandlung (Bougirung und Massage) sind in jedem einzelnen Falle nöthig. Koch.

(55) Gautier und Larat's Arbeit befasst sich mit Linearelektrolyse für Stricturen sowie interstitieller Elektrolyse für chronische Urethritiden und endlich mit elektrolytischer Jodkalizersetzung für Behandlung von Hydrocelen etc. Die Linearelektrolyse ist häufig keine Elektrolyse, sondern Divulsion und wird in neuerer Zeit allgemein verlassen. Besser ist bei chronischer Urethritis folgende Methode: Eine Kupferelektrode wird mit dem positiven Pol verbunden eingeführt. Die negative Elektrode wird aufs Abdomen placirt und nun ein Strom von 25 Milliampère 20—30 Minuten lang angewendet. Ferner gibt gute Resultate bei Hydrocelen und Cysten die Injection einer 10% Jodkalilösung. Im Anschluss daran wird ein Platinpol eingeführt und 15—20 Minuten mit einer Stromstärke von 20 Milliampère elektrolysirt. Barlow.

(56) Smith berichtet über 2 Fälle impermeabler Strictur, bei denen es durch Anwendung von Wasserdruck gelang, so weit eine Dilatation herbeizuführen, dass nach darauf folgendem, heissem Wasserbad die übermässig ausgedehnte Blase sich entleeren konnte. Im ersten Falle bestand die Strictur seit 30 Jahren, und der Kranke war zuletzt nur im Stande, wenige Tropfen Urin mit äusserster Anstrengung zu entleeren. Es passirte nicht einmal eine Darmsaite. Indem Verf. einen Irrigator möglichst hoch aufhing und an dem Verschlusshahn einen unten offenen Catheter befestigte, den er bis zur Strictur führte, liess er den Wasserdruck eine halbe Stunde wirken, ab und zu den Hahn schliessend, um dem Kranken etwas Erholung zu gönnen. Man muss dabei den Catheter an seinem Platze festhalten. Dieses Verfahren wurde am 2. und 3. Tage wiederholt, worauf sich ein Catheter Nr. 1 Charr. durchführen liess. Der Fall wurde dann in der gewöhnlichen Weise bis Nr. 11 (Englisch) dilatirt. — Der II. Fall verlief ähnlich. Sternthal.

(57) Bovero hat ungefähr 150 Patienten mit Epididymitis gonorrhoica ambulant (mittels des Langlebert'schen Suspensoriums) behandelt und ist mit den Erfolgen sehr zufrieden. Jadassohn.

(58) Balzer und Lacour haben durch Bepinselungen der Inguinalgegend mit reinem Guaiacol und der Scrotalgegend mit Guaiacol-Vaseline (2 bis 5 auf 30) 2mal täglich bei Epididymitis sehr gute Erfolge erzielt; die Schmerzen schwinden so schnell, dass die Autoren eine locale Einwirkung auf die Nervenendigungen annehmen. Jadassohn.

(59) Der Aufsatz bringt wenig Neues. Picard empfiehlt vor Allem Regelung des Stuhlganges d. h. gelinde Abführmittel; horizontale Lagerung, passendes Suspensorium. Bei grossen Schmerzen Natr. salicyl. oder Antipyrin ev. auch Blutegel. Gegen die restirenden Infiltrate nach Ablauf der eigentlichen Entzündung empfiehlt Verf. Kali jod. 2 Gr. pro die. Dreysel.

(60) Hasencamp empfiehlt zur Behandlung der Orchitis und Epididymitis in erster Reihe die Electricität: die positive Elektrode auf das entzündete Organ, die negative auf das Abdomen oder längs des oberen Theiles des Samenstranges. Stromstärke 6—10 M.-A. je nach der Schmerzhaftigkeit. Dauer 5—10 Minuten. Der Patient kann seiner Beschäftigung nachgehen, wenn er ein gut sitzendes Suspensorium trägt. In 3—5 Tagen meist Heilung — nie ist eine Eiterung eingetreten. In zweiter Reihe empfiehlt der Verf. die Application von Kälte so früh als möglich; ferner erwähnt er die Wärme, bei starker Schwellung und Spannung ev. Blutentziehung und Scarification oder Pinselung mit einer starken Lösung von Arg. nitr. (0·5 : 30·0). x

(61) In einem Falle von doppelseitiger Epididymitis, welche zur Abscedirung kam, hat Berg nach Incisionen durch tägliche Einspritzung von je 1 Gr. einer 2% Höllensteinlösung in die Wundhöhle ein günstiges Heilungsresultat erzielt. Berg hat ferner eine Guyon'sche Canüle von der Wundhöhle aus entlang dem Verlaufe des Vas deferens bis in die Gegend des Leistencanals eingeführt, um hier dieselbe Lösung zu instilliren. Der Abscessherd selbst, welcher sowohl die hintere Fläche, als auch beide seitliche Flächen des Hodens umspülte, hatte sich nach fast totaler Einschmelzung der Hodenhüllen bis zu dieser Höhe ausgedehnt. Tamponade des ganzen Herdes mit Jodoformgaze und zeitweise Anfrischung der jungen Granulationen unterstützten die Behandlung. Der Gonococcenbefund im Urinsedimente liess den gonorrhoischen Charakter der Erkrankung als sicher erscheinen. Friedheim.

(62) Hirschberg berichtet in der vorliegenden Arbeit, dass die Blennorrhoe der Neugeborenen schon vor vielen Jahrhunderten bekannt gewesen sei und dass man auch damals prophylaktische Massnahmen versuchte. Erst in unseren Tagen ist es Hansemann und Credé gelungen, durch ihre Rathschläge die Verbreitung der Krankheit wesentlich einzuschränken. Lasch.

(63) Burchardt gibt in seiner Arbeit eine Uebersicht über die Erfolge, welche die verschiedenen Behandlungsweisen der Blennorrhoe auf der Augenkranken-Abtheilung der Kgl. Charité in Berlin in den Jahren 1876—1893 aufzuweisen hatten. In den Jahren 1876—1881 wurde nach Abnahme der prallen Schwellung der Bindehaut die Conjunctiva mit

1—3% Arg. nitr.-Lösung gepinselt. In den Jahren 1881—1890 wurde vom ersten Tage der Erkrankung an mit 2% Arg. nitr.-Lösung angewendet In den Jahren 1890—1893 wurde 4mal täglich mit einer Arg. nitr.-Lösung von $^1/_{600}$ resp. $^1/_{1000}$ der Conjunctivalsack ausgespült. Waren schon die Resultate der zweiten Methode wesentlich besser als die ungünstigen der ersten, so sind die Resultate der jetzt geübten Methode noch viel günstigere als die der früheren. B. bringt dafür den Beweis durch für sich selbst sprechende Zahlen. x

(64) Burchardt erkannte, dass die Resultate, welche er bei Behandlung der Augenblennorrhoe nach der alten Gräfe'schen Methode erzielte, ungünstige seien und ist darauf bedacht gewesen, eine andere Behandlungsweise zu finden. An die Stelle der kalten Umschläge und der Aetzungen traten Ausspülungen des Bindehautsackes mit Arg. nitr.-Lösung und laue Umschläge von Kamillenthee und Salicyllösung. Das Princip des Verfahrens, dessen Methode im Original nachzulesen ist, besteht in der Entfernung der Gonococcen aus dem Bindehautsack und damit in der Bekämpfung der Entzündung. Lasch.

---

## Venerische Helkosen.

13. **Brault.** Traitement des adénites inguinales à forme aigue et subaigue. Lyon Médical 1894. Nr. 9—10. 4. März 1894.

7. **de Coquet.** Chancres mous de la verge, du scrotum, de l'anus et de la face. Annales de la Policlinique de Bordeaux. Mai 1893. Ref. im Journal des mal. cut. et syph. 1893 p. 495.

8. **Jeanselme**, E. Contribution à l'étude du chancre mou céphalique. (Chancre simple du menton démontré par l'inoculation et l'examen bactériologique.) Gazette hebdomadaire de médecine et de chirurgie. 9. December 1893. Nr. 49.

10. **Ingria.** Il salicylato di bismuto nella cura delle ulceri non infettanti. Gazz. degli Ospit. 1893. Nr. 23.

6. **Mazza** und **Zanda.** Microorganismi nell' adenite iperplastica e settica. Giorn. ital. delle mal. ven. e della pelle. 1893. III.

9. **Mikhailoff**, Nicolai A. Sub-Benzoate of Bismuth in soft chancres. St. Petersburg. Inaugural-Dissert. Series 1892—93. Nr. 1 p. 31. Ref.

3. **Neumann.** Ueber das Wesen der venerischen Geschwüre. Allgem. Wiener Med. Z. 34. 1892. Ref. Deutsche Med.-Ztg. 1894. 78 p. 880.

4. **Nicolle.** Le bacille du chancre mou. Paris 1893.

14. **Otis.** Traitement des bubons suppurés. Journal des malad. cut. et syph. 1893 p. 703.

2. **Petersen**, O. Ueber die Microbien des weichen Schankers. Wratsch 1893. Nr. 5.

1. **Petersen**, W. Ueber Bacillenfunde beim Ulcus molle. Centralblatt für Bakteriologie. 1893 p. 743. Nr. 23.

12. **Richter**. Zur Behandlung der Bubonen. Mittheil. der Ver. d. Aerzte in Steiermark. 5. 1893. Ref. Deutsche Med.-Ztg. 1893. Nr. 81 p. 929.
15. **Rondelli**. Alcuni tentativi di cura dei buboni non suppurati con iniezioni intraglandolari di olio di trementina. Gaz. med. di Torino. Nr. 18. 3. Mai 1894.
11. **Salomoni**, A. Contributo alla chirurgia delle gliandole linfantiche inguino-crurali e pelviche. La clinica chirurgica. 30. November 1893. Nr. 11 p. 503.
5. **Tommasoli**. L'ulcera molle e il bubone venereo in rapporto colle stagioni. Rassegna delle sc. med. 1893. I.

(1) W. Petersen ist im Grossen und Ganzen in der Lage, die Unna-schen Befunde beim Ulcus molle zu bestätigen. Er fand in dem Eiter eines frischen Ulcus molle sowohl Unna's Streptobacillen als auch Bacillen, welche den Ducrey-Krefting'schen glichen. In Schnitten dieses weichen Schankers wie in denen des entsprechenden Impfschankers liessen sich ebenfalls den Unna'schen durchaus ähnliche Bakterien nachweisen. In harten Schankern konnten diese Bacillen nie gefunden werden. Aeltere Versuche auf Agar-Agar-Blutserum ergaben die Züchtung eines Bacillus, welcher in seinen Grössenverhältnissen mit den gefundenen Streptobacillen übereinstimmte, bei welchem jedoch die Abrundung der Ecken, die Einschnürung und die Anordnung in Ketten fehlte. Sie färbten sich am besten mit Unna's zusammengesetzter Methylenblaulösung, jedoch auch mit anderen Anilinfarben; durch Jod, Säuren und Alkohol wurden sie sofort wieder entfärbt. Die Culturen (rundliche, wolkige nach aussen mit kleinen Ausbuchtungen versehene, leicht gelbliche Colonien) liessen sich bis zur 4. Generation weiter impfen. Impfversuche verliefen bei Thieren negativ, beim Menschen bildete sich am 2. Tage um den Impfstrich Röthung, am 3. eine Pustel, die am 5. Tage abgeheilt war. Genauere Einzelheiten sind im Original einzusehen. Galewsky.

(2) O. Petersen hält den weichen Schanker für eine Krankheit sui generis, hervorgerufen durch ein specifisches Gift. Er unterzog infolge dessen die Arbeiten von Ducrey und Krefting einer Nachprüfung, welche ihm ebenfalls die Anwesenheit einer Stäbchenform ergab, die allein oder in Ketten, frei oder in weissen Blutkörperchen vorkam.

Galewsky.

(3) Neumann wendet sich in der vorliegenden Arbeit gegen die Annahme der Ducrey-Unna'schen Bacillen als der Erreger des Ulcus molle. So lange die Reinzüchtung des Bacillus ausserhalb des menschlichen Körpers und positive Impferfolge fehlen, ist die Specificität desselben nicht sicher gestellt. Sicher steht bis heute die parasitäre Natur des Processes und seine Ueberimpfbarkeit; jedoch gedeiht der weiche Schanker weit besser auf gefässreichen, hyperämischen Hautpartien, während gefässarme Gebiete meist frei bleiben. Eine Immunität gibt es gegen dieses Virus nicht. X.

(4) Nicolle hält den Ducrey'schen Bacillus für den mit absoluter Sicherheit nachgewiesenen Erreger des Ulcus molle, den er auch

differentialdiagnostisch verwerthen zu können glaubt. Trockenpräparate vom Grunde des Schankers färbt er eine halbe Minute mit Anilingentianaviolett; dann heben sich die Bacillen des Ulcus molle durch das Ungefärbtbleiben der Mitte von den Saprophyten deutlich ab; sie liegen isolirt oder in Ketten zu 4—5 Elementen oder in Haufen, auch allein oder mit anderen Mikroorganismen in den Leukocyten. Bleiben Zweifel bestehen, so färbt man nach Gram und ganz kurz mit Carbolfuchsin nach; dann werden die anderen Bacillen, vor Allem das auf der Haut sehr häufig vorkommende Bacterium cutis commune, violett, die Ducrey'schen Bacillen roth. Stücke fixirt Nicolle 24 Stunden mit Sublimat (Subl. 3·0, Ac. acet. 1·0, Aq. dest. 100), entwässert mit Aceton, bettet in Paraffin ein, färbt mit Kühne'schem Methylenblau oder mit Toluidin-Methylenblau (in derselben Concentration), beizt mit 10% Tannin etc. In den ersten Stunden sammeln sich Leucocyten zwischen Cutis und Epidermis in einem kleinen Haufen an, der wächst und nach oben eine Verlängerung aussendet, die sich dann zwischen Rete und Stratum Corneum ausbreitet („Hemdeknopfform" der rundzelligen Infiltration); die durch die Zunahme der Infiltration abgehobene Hornschicht reisst ein; von dem Grunde des so gebildeten Ulcus gehen Züge von Infiltration in das umgebende Gewebe. An der Oberfläche behält die Hornschicht in der Umgebung die Tendenz sich abzuheben — daher die charakteristische Gestaltung der Ränder des Ulcus molle. Im Anfang sind die Bacillen spärlich, später sind sie an der Oberfläche sehr reichlich, aber mit anderen Bakterien vermischt; in der Tiefe finden sich nur die Ducrey'schen Stäbchen bis an die äussersten Ränder der Infiltration. In den oberflächlichen Lagen liegen sie häufig intracellulär, in den tieferen während der Periode des Fortschreitens niemals. (Diese Thatsache verwerthet Nicolle im Sinne der Phagocytenlehre.) Culturen und Thierversuche sind auch Nicolle nicht gelungen. Jadassohn.

(5) Tommasoli bringt eine Statistik aus 13 Jahren, zum Theile in Bologna, zum Theil in Modena gesammelt über die Häufigkeit des venerischen Geschwürs und des venerischen Bubo in den Jahreszeiten. Aus dieser Statistik resultirt, dass die Zahl, die Häufigkeit des venerischen Geschwüres und Bubos im Herbst die grösste, im Frühjahr die kleinste ist, eine Thatsache, die der Verf. ohne weitere Schlüsse oder Erklärungsversuche anzuschliessen einfach zur Beachtung mittheilt. Finger.

(6) Mazza und Zanda berichten über bakteriologische Untersuchungen eines Falles von sogenannter strumöser erweichter und spontan perforirter Adenitis, die eine subacute Gonorrhoe complicirte. Die Drüsen wurden enucleirt, in Sublimat eingelegt, durch oberflächliche Cauterisation mit Glüheisen sterilisirt, incidirt und das erweichte Contentum derselben verimpft. Die Impfung auf Gelatine ergab citronengelbe, verflüssigende, rundliche Colonien eines Staphylococcus, neben diesen zarte, durchsichtige im Centrum dunkel braungelbe Colonien, die nicht verflüssigten.

Diese letzteren, die sich auf Agar und Blutserum gut, in Bouillon und auf Kartoffeln, wo sie gelbe Ueberzüge bilden, nur schlecht entwickeln,

zeigen sich als Culturen eines dem Friedländer'schen ähnlichen Kapselbacillus, der sich mit Anilinfarben und nach Gram gut färbt, dessen Kapsel durch Nachfärbung der nach Gram behandelten Präparate mit Eosinalkohol sich darstellen lässt. Subcutane Injectionen bei Hunden und Meerschweinchen bleiben negativ. Bei einem Kaninchen entwickelte sich ein kleiner nicht entzündlicher Knoten, der excidirt die geschilderten Bacterien vermissen liess. Das erweichte Drüsengewebe zeigte nach Gram gefärbt dasselbe Bacterium. Die Verf. haben die Beschreibung dieses Mikroorganismus, der mit dem Bacillus salivarius septicus, dem Friedländer'schen Pneumobacillus, dem Schütz'schen Bacillus in der Pferdedruse Aehnlichkeit hat, bisher in der Bakteriologie nicht gefunden; dies der Grund der Publication. Finger.

(7) Der Patient Coquet's zeigte ausser einem primären Ulcus molle am Penis noch 7 andere daselbst, mehrere am Scrotum, eins in der rechten Analgegend, eins auf der rechten Stirnseite und 8 auf der rechten behaarten Kopfhälfte; dieselben waren zweifellos durch Kratzen an den betreffenden Stellen mit dem Finger inoculirt worden. Paul Neisser.

(8) Jeanselme führt zunächst aus der Literatur 10 Fälle von Ulcus molle mit extragenitalem Sitz an und berichtet dann über einen Fall eigener Beobachtung: Bei dem 47 Jahre alten Kranken entstanden 5 Tage post Coitum gleichzeitig 3 Ulcera vom Charakter des Ulcus molle, zwei im Sulcus coronarius penis und eins am Kinn. Das eine der Penisgeschwüre zeigte eine leichte Induration, das Ulcus am Kinn war bereits (4 Wochen nach dem Entstehen) in das Stadium reparationis übergegangen. Während 75tägiger Beobachtung keine Erscheinung von Lues. Inoculation von allen Schankern ergab positives Resultat. In den Impf- und den originären Schankern fanden sich die Bacillen des Ulcus molle.

Dreysel.

(9) Mikhailoff empfiehlt Bismuth. subbenzoicum als gutes Ersatzmittel des Jodoforms bei der Behandlung weicher Schanker.

Sternthal.

(10) Ingria findet das Bismuthum salicylicum besonders indicirt bei reichlich eiternden Geschwüren, weniger bei torpiden mit geringer Secretion, am wenigsten bei folliculären. Dasselbe kann bis zur vollen Ausheilung der Geschwüre verwendet werden. Auch bei Bubonen und Bubonuli (incidirt oder nach spontaner Eröffnung) empfiehlt es sich vorzüglich. Finger.

(11) Salomoni befolgt den Grundsatz, bei Entzündungen, venerischen Affectionen, Neoplasmen und vor Allem bei Tuberculose nicht nur den ursprünglichen Herd, sondern auch die Lymphdrüsen nach Möglichkeit zu exstirpiren. Er entfernt deshalb bei Affectionen an den Genitalien oder unteren Extremitäten nicht nur die Drüsen im Scarpa'schen Dreieck und in der Leistenbeuge, sondern auch thunlichst die Drüsen des Beckens. Zu diesem Zwecke dringt er, dem Laufe des Samenstrangs folgend, den er bei tuberculösen Affectionen möglichst hoch resecirt, durch den Leistenkanal in das Becken ein und präparirt stumpf bei hochgelegenem

Becken die Drüsen heraus; die Wunde wird, bis auf den unteren Winkel, sofort geschlossen. S. führt dann noch kurz die Krankengeschichten von 9 Fällen an. Es handelte sich dabei meist um Tuberculose und Neoplasmen; einmal um einen Bubo, bei dem auch die Drüsen der Fossa iliaca afficirt waren, und einmal um einen Abscess des Iliacus, bei dem die Operation verweigert wurde; der Patient ging an Septicaemie zu Grunde; zwei Fälle von Sarkom waren inoperabel; die übrigen Fälle wurden auf operativem Wege geheilt. Dreysel.

(12) Richter hat 30 Fälle von Bubonen theils mit bereits vorhandener theils mit drohender Fluctuation mit Welander'schen Injectionen behandelt. Er empfiehlt nach seinen Resultaten die Methode sehr angelegentlich; denn wenn auch in den meisten Fällen eine Punction nöthig ist, um den vorhandenen Eiter herauszulassen und die acuten Entzündungserscheinungen zu mindern, so ist doch die Dauer der Heilung eine viel kürzere und die Methode bequem und gefahrlos. X.

(13) Nach einigen einleitenden Bemerkungen über die nicht immer leichte Diagnose der Natur der Leistendrüsenschwellung und über die Möglichkeit der Verwechslung mit einer entzündeten Hernie geht Brault zu seinem eigentlichen Thema: „Die Behandlung der acuten und subacuten Bubonen" über; er theilt seine Arbeit in 3 Theile: 1. die einfache Leistendrüsenphlegmone, 2. der Bubo bei venerischen Krankheiten, 3. der tuberculöse Bubo.

I. Die gewöhnlichen acuten Leistendrüsenentzündungen: Sehr kurz empfiehlt hier der Verfasser 1. Behandlung des Grundleidens, d. h. der Affection, von der die Lymphadenitis ausgegangen ist. 2. *a*) Für den Fall, dass die Drüsen hart sind und keine Fluctuation vorhanden iss, warme antiseptische Cataplasmen mit impermeablem Stoffe bedeckt, so dass die Drüsen wie in einem permanenten warmen Bade gehalten werden. *b*) Für den Fall, dass Fluctuation vorhanden ist, breite Incision und Entleerung des Eiters. Für Brault gilt der Petit'sche Grundsatz: Ubi pus, ibi evacua. Längs- oder Querschnitt ist gleich; die Narbe darf nicht sehr auffallend werden.

II. Lymphadenitis inguinalis in Folge venerischer Erkrankungen. *a*) Die Bubonen des weichen Schankers: Seit Ricord wisse man, dass dieselben entweder gleich von vornherein oder erst nach einigen Tagen oder gar nicht inoculirt werden könnten; die Impfbarkeit von vornherein ist vielfach abgeleugnet worden, doch scheint sie Br. jetzt durch positive Experimente gesichert; die Annahme, der Bubo könne erst vom Moment der Eröffnung an weiter geimpft werden, sei nur eine geistreiche Hypothese.

Brault hält den Ducrey'schen Bacillus für den Erreger des Ulcus molle, glaubt jedoch, dass es sich in den Bubonen um eine Symbiose einer grösseren Zahl von eitererregenden Mikroben handle. In dieser Symbiose sieht der V. einen Grund für die häufige Erfolglosigkeit der Impfungen. Man ist nicht im Stande, den specifischen Bacillus zu isoliren, sondern impft mit Materie, welche z. Th. sehr lebenskräftige Mikroben enthält und unter

ihnen den specifischen Erreger des Ulcus molle meist sehr schwach und der Luft, die für ihn eine Lebensbedingung ist, beraubt; daher erzielt man 2—3 Tage nach der Eröffnung des Bubo sehr wohl positive Impfresultate. In dem Schanker-Bubo wuchern die gemeinen pyogenen Mikrococcen, die zuerst in die Drüsen gelangen, und das Terrain für den specifischen Keim vorbereiten. Dieser gedeiht erst, wenn er von seinen Begleitern, die ihn ersticken und in der Entwicklung hemmen, befreit ist.

Für die Behandlung des Bubo gelten 2 Regeln $\alpha$) die Ausgangsstelle zu vernichten, $\beta$) den Bubo so schnell und so vorsichtig als möglich zu incidiren.

Ad $\alpha$) Locale Behandlung des Ulcus: Für viel nützlicher als antiseptischen Umschläge — die von Aubert empfohlene Wärmebehandlung ist in der Praxis etwas beschwerlich — hält der Verf. die Aetzung, welche ein viel geringfügiger Eingriff sei als die Einführung eines Guyon bei der Blennorrhoe. Bei phagedänischen oder sehr vernachlässigten, übel aussehenden Geschwüren zieht B. den Pacquelin chemischen Aetzmitteln vor; gewöhnlich genügen diese und unter ihnen hatte ihm eine Chlorzinklösung (50·0 Gr. Chlorzink: 40·0 Wasser) die besten Dienste geleistet.

Ad $\beta$) Die Behandlung des Bubo selbst: B. widerräth die Erweichung des Bubo abzuwarten, sondern denselben, sobald es angeht, entweder mittelst eines Troikart oder der Dieulafoy'schen Nadel oder mit dem scharfen Löffel oder mit der Spitze eines Bistouri's klein zu eröffnen und für den Fall, dass schon viel Eiter oder Verwachsungen vorhanden sind, durch die Oeffnung Injectionen zu machen, welche die Buchten und Schlupfwinkel innerhalb der abscedirten Drüse säubern sollen (empfohlen sind: Sublimat, Jodtinctur, Jodoformäther, Carbolsäure $^1/_{60}$ [tropfenweise], Mischung von Jodof. und Arg. nitr.); nach Brault ist das praktischste eine 3—4% Arg. nitr. Lösung. In den Fällen, die spät — schon reif — zur Behandlung kommen, soll nach der Eröffnung Compression ausgeübt werden. Verf. hat auf diese Weise 50 Fälle — selbst solche, in denen die Haut straff gespannt, stark verdünnt und violett roth verfärbt war — behandelt und nur 2—3mal keine guten Erfolge gehabt. Die Methode gilt nur für den geschlossenen Bubo; beim perforirten kann man sie auch noch versuchen; beim gangränösen antiseptische Umschläge bis zur vollkommenen Reinigung, beim phagedänischen Ausbrennen mit dem Pacquelin in der Narkose. Die Welander'sche Abortivmethode verwirft der Verf. vollkommen.

*b*) Syphilitische Bubonen: Dieselben vereitern niemals; kommt es zur Abscedirung syphilit. Drüsen, so handelt es sich immer um eine Mischinfection und das Eindringen pyogener Mikroben; daher begegnen wir einem derartigen Vorkommnisse am ehesten an den Cervical-Drüsen, bei denen die Primäraffecte an Stellen sitzen, an denen sie einer secundären Infection mit Eitererregern sehr exponirt sind; dieselben sind dann wie einfache Drüsenphlegmonen zu behandeln.

*c*) Blennorrhagische Bubonen: Für sie gilt nach B. dasselbe wie für die syphilit.; sie entstehen nicht durch die Einwirkung der Gonococcen, sondern durch secundäre Infection mit pyogenen Bakterien; noch

nie sind nach B. Gonococcen im Eiter von abscedirten Drüsen gefunden worden.

III. Der tuberculöse Bubo. Auch bei den meisten Fällen von tuberculösen Bubonen handelt es sich nach Brault nicht um die alleinige Wirkung des Tuberkelbacillus, sondern meist um eine Symbiose einer Anzahl pathogener Bakterien; und zwar sind es nicht nur die Erreger der venerischen Krankheiten, welche für die Ansiedlung des Tuberkelbacillus den Boden ebnen, sondern auch sehr viele andere Mikroben, bes. wieder die pyogenen, wirken an der Bildung des tuberculösen Bubos mit. Ob sich hier die Vorgänge derart abspielen, dass die anderen Bakterien den Boden günstiger machen für die Ansiedlung des Tuberkelbacillus oder ob der Tuberkelbacillus schon vor dem Eindringen der andern in den Drüsen schlummert und von diesen nur gleichsam geweckt wird, weiss man zur Zeit noch nicht.

Was den klinischen Verlauf anlangt, so ist der tuberculöse Bubo dem schankrösen ähnlich genug, so dass häufig genug Verwechslungen vorkommen. (B. führt 2 derartige Fälle an); doch sollte der Allgemeinzustand des Patienten, das Fehlen einer Ulceration als Eingangspforte, die langsamere Entwicklung (in 2—3 Wochen), der geringere Schmerz zusammengenommen für die Stellung der Diagnose genügen.

Was die locale Therapie anlangt, so sind die früher sehr gebräuchlichen Injectionen (Jod, Chlorzink, Jodoformäther etc.) keineswegs im Stande, der chirurgischen Behandlung die Waage zu halten. Man soll gründlich incidiren, die Drüsenpaquete exstirpiren, curettiren oder mit dem Pacquelin ausbrennen, da es sich hier darum handelt, vor allen Dingen die verkästen, nekrotischen Gewebsreste hinwegzuschaffen. Als erste der beigefügten Schlussfolgerungen stellt der Verf. folg. auf: In den meisten Fällen von acuter Lymphadenitis inguinalis handelt es sich um eine Folge von Mischinfection. Lasch.

(14) Otis hat 16 Fälle von vereiterten Bubonen in folgender Weise behandelt: Nach gründlicher äusserer Desinfection und Eröffnung des Bubo durch einen kleinen Einstich mit einem Bistouri wird der Eiter vorsichtig herausgedrückt, die Wundhöhle vorsichtig mit Sublimat 1 : 1000 ausgewaschen und dann in dieselbe erwärmte 1% Jodoformsalbe injicirt. Mit festem antiseptischem Compressivverband wird der Patient dann entlassen, und nach 4 Tagen, falls sich noch Entzündung und Eiterung zeigt, die Procedur erneuert. Heilung innerhalb 6 bis 23 Tagen.

Paul Neisser.

(15) Rondelli berichtet über 8 Fälle von Bubonen — 7 nach Ulcus molle, 1 nach Gonorrhoe entstanden — die sich weder zurückbildeten noch zur Vereiterung kamen. Unter antisept. Cautelen wurden in die Drüsen Injectionen von Terpentinöl gemacht. In allen Fällen hatten dieselben sehr schnelle Anschwellung und Vereiterung zur Folge, so dass sich bei der nachfolgenden Incision reichlich Eiter entleerte und dann die Heilung ziemlich schnell vor sich ging.

Unmittelbar nach der Injection entstehen in den Drüsen ziemlich heftige Schmerzen, welche nach 1—2 Stunden ihren Höhepunkt erreichen und 24 Stunden anhalten. Ebenso pflegt Fieber einzutreten und die Temperatur in den ersten 24—48 Stunden zwischen 38 und 39·5° zu schwanken, am 3. und 4. Tag meist keine Temperaturerhöhung mehr. Die Heilung erfolgt meist glatt, ohne Narbe in 1—2 Monaten. Der Verf. stellt ausführlichere Mittheilungen in Aussicht. Lasch.

---

# Varia.

**Notiz.** Da ein alphabetisches Inhaltsregister bei der neuen Eintheilung des Archivs naturgemäss nur immer für einige Bände gemeinsam erscheinen kann, wurde, um das Aufsuchen einzelner Mittheilungen in dem „Syphilis-Bericht“ zu erleichtern, das Verzeichniss der Arbeiten jetzt alphabetisch — nach dem Namen der Verfasser — angeordnet; die Referate selbst folgen einander wie früher in einer ihrem Inhalt entsprechenden Gruppirung. Die Zahlen vor den einzelnen Autornamen beziehen sich auf die Nummern der Referate; die zu den letzteren gehörigen Titel sind in den alphabetisch geordneten Titelübersichten leicht zu finden.

**Ein ausführliches Namen- und Sachregister wird jedem fünften Bande beigegeben werden, das nächste Register erscheint am Schlusse dieses Bandes.**

---

## Bei der Redaction eingelaufene Bücher:

Alexander. Neue Erfahrungen über luetische Augenerkrankungen. J. F. Bergmann, Wiesbaden. 1895.

Archives des sciences biologiques. Tome III, Nr. 1. Petersburg 1894.

Corlett, William Thomas. Cold as an etiological factor in diseases of the skin, with a report of cases. Journal of cutaneous and genito-urinary diseases. November 1894.

Crepin, Louis. Syphilis et Irritation. Camille Robbe, Lille 1893.

Gerber, P. H. Die Syphilis der Nase und des Halses. S. Karger, Berlin 1895.

Haslund. Kommunehospitalets 4de Afdeling i 1893.

Internationaler Atlas seltener Hautkrankheiten. X. Hamburg und Leipzig. Leopold Voss. 16. Juli 1894.

Liebreich, Oscar. Phaneroskopie und Glasdruck für die Diagnose des Lupus vulgaris. August Hirschwald, Berlin 1894.

Neisser. Bibliotheca medica. Abtheilung: Dermatologie und Syphilidologie, Heft I u. II. Th. G. Fisher & Co., Cassel 1894.

Neisser, A. Stereoskopischer Atlas. Erste Lieferung. Th. G. Fisher & Co., Cassel 1894.

Oberländer, F. M. Klinisches Handbuch der Harn- und Sexualorgane. F. C. W. Vogel, Leipzig 1894.

Oberländer, F. M. Lehrbuch der Urethroskopie. Georg Thieme, Leipzig 1893.

Passarge und Krösing. Schwund und Regeneration des elastischen Gewebes der Haut unter verschiedenen pathologischen Verhältnissen. Dermatologische Studien, 18. Heft. Leopold Voss, Hamburg 1894.

Proceedings of the sixth annual session of the association of american anatomists, held of Washington, May 22 to June I, 1894.

Radestock, G. Die Inunctionscur. C. G. Naumann, Leipzig.

Raymond, Paul. Syphilis dans l'allaitement. Rueff et Cie., Paris.

Rosenberg, Josef. Die Behandlung der Gonorrhoe nach neuen Grundsätzen. S. Karger, Berlin 1895.

Schnitzler, Joh. Klinischer Atlas der Laryngologie und Rhinologie. Lieferung VI und VII (Schluss). Braumüller, Wien und Leipzig 1894.

Schütz, Josef. Ein neuer Nadelhalter, zugleich Universalgriff für die Verbandtasche. Münchener Medic. Wochenschrift Nr. 50, 1894.

Vollmer, E. Ein Beitrag zur Lehre von der Regeneration, speciell der Hautdrüsen der Amphibien. Archiv für mikroskop. Anatomie. Band XXXXII.

Vollmer, Emil. Ueber die Wirkung des Brillenschlangengiftes. Archiv für experimentelle Pathologie und Therapie. XXXI. Band.

Wolff, L. Status of the hypodermic use of mercurials in the treatment of syphilis. Philadelphia.

# Originalabhandlungen.

# Zur Aetiologie des Pemphigus vulgaris.

Von

Dr. **du Mesnil de Rochemont,**
Oberarzt am städtischen Krankenhause zu Altona.

(Hierzu Taf. III.)

---

Dem Pemphigus haben die Aerzte und speciell die Dermatologen von jeher ein besonderes Interesse entgegen gebracht, in erster Linie wohl deshalb, weil derselbe eine der wenigen Hautkrankheiten darstellt, die direct das Leben des Patienten bedrohen, dann aber auch, weil man über die Entstehung und Ursache der Erkrankung noch bis auf den heutigen Tag völlig im Unklaren ist, und wenn man noch hinzu nimmt, dass dem entsprechend die Therapie auch nur eine rein symptomatische sein kann und daher nur geringe Erfolge aufzuweisen hat, so ist es leicht erklärlich, dass diese Erkrankung ausserordentlich zum Studium angeregt und eine sehr umfangreiche Literatur gezeitigt hat. In neuerer Zeit ist der Begriff Pemphigus wesentlich eingeschränkt worden, seitdem man unter dem Vorgange Duhring's sich gewöhnt hat, die grosse Gruppe der sog. Dermatitis herpetiformis als eine Krankheit sui generis aufzufassen, von der in früherer Zeit die bullöse Form vielfach zum Pemphigus gezählt wurde, und den sog. Herpes gestationis Neumann's abzutrennen, der wohl mehr zu der Gruppe der sog. Impetigo herpetiformis gerechnet werden muss. Trotzdem aber wird für den Charakter des Pemphigus als einer „in chronischer Dauer sich wiederholenden Eruption von Blasen der allge-

meinen Decke und der angrenzenden Schleimhaut“ noch eine so grosse Reihe von Erkrankungen verschiedenster Art in Anspruch genommen, dass es fast gewagt erscheinen könnte, alle diese Erkrankungen nur wegen der Aehnlichkeit der Effloreszenzform in eine grosse Gruppe zu bringen und mit dem gemeinschaftlichen Namen Pemphigus zu bezeichnen. Man findet in den Lehrbüchern immer noch, trotzdem schon der alte Hebra dagegen ankämpfte, einen Pemphigus acutus, chronicus, vulgaris, foliaceus, syphiliticus, leprosus, pruriginosus, vegetans, hereditarius, hystericus, neuriticus u. s. w. als verschiedene Krankheiten beschrieben, abgesehen von den zahllosen Unterabtheilungen, die noch gemacht werden, je nachdem die Blasen zerstreut, symmetrisch, dicht gedrängt, in Schlangenlinien, ob ihr Inhalt wasserhell oder hämorrhagisch, ob die Eruption mit oder ohne Fieber einhergeht u. s. w., es wird dadurch die Begriffsbestimmung des Pemphigus zu einer sehr verworrenen und für den Nichtspecialisten zu complicirten: man sollte entweder entsprechend der eigentlichen sprachlichen Bedeutung des Wortes jegliche auf der Haut auftretende Blase als Pemphigus (von πεμφιξ Blase) bezeichnen, (also auch die acuten und symptomatischen Brandblasen, Blasen bei Scabies, Variola Typhus, Urticaria, Erythema multiforme u. s. w.) oder aber, um den althergebrachten Begriff nicht vollständig aufzugeben, den Namen Pemphigus nur für das wohl charakterisirte Krankheitsbild Pemphigus vulgaris und foliaceus reserviren und die übrigen mit Blasenbildung einhergehenden Erkrankungen als bullöse bezeichnen. Und so möchte ich auch heute nur über diese beiden letzteren einer Gruppe angehörenden Krankheiten handeln, die man, weil sie häufig an einer Person gleichzeitig vorkommen, weil sie in einander übergehen können, weil sie anatomisch und mikroskopisch keine Verschiedenheiten in der primären Anlage des pathologisch-anatomischen Substrats zeigen, eigentlich als verschiedene Formen ein und derselben Hautkrankheit bezeichnen könnte.

Das Wesen und die Aetiologie dieser Erkrankung ist noch völlig dunkel und der subjectiven Ansicht des Einzelnen ein weiter Spielraum gelassen, im Allgemeinen aber stehen sich zwei Meinungen gegenüber, die auf dem 9. Congress für interne

Medicin 1890 in charakteristischer Weise zum Ausdruck kamen, als Mosler bei Gelegenheit der Besprechung zweier Fälle von Pemphigus als Ursache Störungen des Nervensystems in Anspruch nahm und in seiner Ansicht von Schwimmer und Ehrmann unterstützt wurde, während von anderer Seite (Kaposi, Purgecz, Neumann) die grosse Wahrscheinlichkeit der infectiösen Natur der Erkrankung betont wurde. Die pathologische Veränderung wurde wohl allgemein als eine Hauterkrankung entzündlicher Natur aufgefasst im Gegensatz zu der Auspitz'schen Lehre, der den Pemphigus nur als eine Wachsthumsstörung der Haut, eine Akantholyse, erklärte. In früherer Zeit neigte man mehr zu der Ansicht, dass der Pemphigus eine Stoffwechselkrankheit darstelle, oder dass chemische und mechanische Störungen der Harnsecretion die Krankheit veranlassten (Braune - Fuchs'sche Theorie), indem die im Blute zurückgehaltenen Excretionsstoffe an Stelle der Niere durch die Haut ausgeschieden würden und durch Reizung die Pemphigusblasen erzeugten. Man stützte diese Annahme durch die Beobachtung, dass bei Nierenerkrankungen thatsächlich Harnbestandtheile durch die Haut mit dem Schweiss ausgeschieden werden, und dass einige Male in dem Blaseninhalt Pemphiguskranker wirklich Harnstoff, Harnsäure, Leucin und Tyrosin und freies Ammoniak gefunden wurde, auch der Pemphigus öfter mit Nierenerkrankung combinirt war; aber das letztere ist nicht die Regel, vielmehr eine seltene Ausnahme, ebenso wie der Blaseninhalt nur selten Harnbestandtheile enthält und im Blute Pemphiguskranker ebenfalls eine Ueberladung mit demselben sich nicht nachweisen lässt; deshalb hat man in neuerer Zeit diese vielerörterte Ansicht fallen gelassen.

Die Auffassung des Pemphigus als Infectionskrankheit hat viele Anhänger; Kaposi meint, manche Fälle machten durch das Plötzliche und Unvermittelte des Ausbruchs und durch den rapiden deletären Verlauf den Eindruck, als müsste eine Infectionskrankheit vorliegen. Auch Unna sagt in seinem neuen Lehrbuche, dass die verschiedenen Arten des P. vulgaris wahrscheinlich sämmtlich parasitärer Natur seien und, nach der Differenz der klinischen Erscheinungen zu urtheilen, auf Invasion verschiedener Mikroorganismen beruhten.

Man hat dem entsprechend auch im Blaseninhalt nach dem pathogenen Agens gesucht, und diese Forschungen haben auch zum Theil ein Resultat gezeitigt. Gibier fand Streptococcen im Blaseninhalt und Harn, Demme-Bakterien im Blaseninhalt, Blut und Harn, ebenso Babes, Bleibtreu, Michele, Feleti, welche die Autoren für im ursächlichen Verhältniss zur Genese des Pemphigus stehend halten, jedoch haben Impfungen mit dem Blaseninhalt (Mosler, Husson, Osanam, Martin, Hebra) noch nicht zur Erzeugung neuer Pemphigusblasen geführt. Allerdings wird von Almquist (Zeitschr. f. Hyg. X) eine Epidemie von Pemphigus neonatorum beschrieben, bei der er constant einen dem Staphylococcus pyogenes aureus ähnlichen Coccus im Blaseninhalt fand, dessen Impfung stets nur Blasen, nicht furunkulöse Affectionen, erzeugte; doch hat der P. neonat. mit dem P. vulgaris nichts zu thun, deshalb gehören auch die Befunde von Riche, Strelitz, Schulz, Trautenroth, Faber, Bodenstab u. A. nicht hierher und die vielen Epidemien von P. neonatorum, die in der Literatur beschrieben worden sind. Auch handelt es sich bei den meisten Befunden von Mikroorganismen um Fälle vom sog. Pemphigus acutus, der ja mit dem chronischen Pemphigus ätiologisch in keinem Zusammenhang steht, und jeder Autor hat seinen eigenen Mikroorganismus, der mit dem der übrigen nichts zu thun hat. Ganz isolirt steht der Befund von L. Pfeifer, welcher im Inhalt von Pemphigusblasen Protozoenschmarotzer gefunden hat, die amöboïde Bewegung zeigten. Wir sehen also, dass die Beweise, dass es sich beim Pemphigus um eine Infectionskrankheit handelt, nur auf recht schwachen Füssen stehen, es handelt sich bei der Annahme mehr um den allgemeinen Eindruck, den gewisse sehr schwer mit hohem Fieber, Schüttelfrost, Milzschwellung, Durchfällen u. s. w. verlaufende Pemphigusfälle auf den Arzt machen, denen allerdings dann wieder andere sehr chronisch apyretisch verlaufende Fälle gegenüber stehen, bei denen durch Jahre hindurch immer nur einzelne Blasen auftreten, ohne die inneren Organe zu schädigen oder den Patienten die geringsten Beschwerden zu machen; solchen Fällen wird man nur gezwungen den Typus einer Infectionskrankheit anhängen können.

Ein grosser Theil der Aerzte vertritt daher auch den Standpunkt, dass es sich beim Pemphigus überhaupt um Beziehungen zum Nervensystem handle. So fassten Leloir und Startin den Pemphigus als den Ausdruck einer Reflexneurose auf, Mosler als das Symptom einer vasomotorischen Neurose, Schwimmer und Kirchner als Trophoneurose. Tomasoli und nach ihm Sormani suchen die Infections- und nervöse Theorie unter einen Hut zu bringen und unterscheiden einen leucomainischen chronischen und einen mikrobischen acuten Pemphigus; die durch die Mikroorganismen erzeugten Toxine erzeugen einerseits die schweren Allgemeinerscheinungen, andererseits trophoneurotische Störungen (Blasen). Jedenfalls liegen der Annahme, dass es sich beim Pemphigus um Beziehungen zum Nervensystem handelt, bei weitem mehr positive Anhaltspunkte zu Grunde, sowohl in der klinischen Beobachtung, als in pathologisch anatomischer Beziehung, als der Infectionstheorie. Man hat Erkrankungen des centralen und peripheren Nervensystems intra vitam vergesellschaftet gesehen mit Blaseneruptionen, die sich in nichts vom Pemphigus unterscheiden, ich erinnere an den sog. P. leprosus im Gefolge der Nervenlepra, an die Blasenausschläge bei Myelitis (wie sie von Chwostek, Déjérine, Leloir, Brissaud, Friedreich u. A. beschrieben worden sind und von denen ich selbst vor Kurzem Gelegenheit hatte, einen Fall zu beobachten) und Syringomyelie (Neuberger, Schlesinger). Kopp hat nach einem Trauma des Rückenmarks Pemphigus beobachtet. Ebenso sind nach Quetschung und Verletzung peripherer Nerven typische Pemphiguseruptionen beschrieben (Weir, Mitschel, Schwimmer, Phillips, Neuberger) endlich sind bei der Obduction an Pemphigus vulgaris und foliaceus Verstorbener häufig Veränderungen im Rückenmark beobachtet, so von Jarisch, Schwimmer-Babes, Ehrmann, Neuberger, Iginio, Somani, Petrini u. A. Allerdings muss zugegeben werden, dass alle diese Beobachtungen keineswegs genügen, um die Hypothese der nervösen Natur des Pemphigus hinreichend zu stützen, es stehen denselben eine grosse Reihe von Krankengeschichten gegenüber, die keine Beziehungen zum Nervensystem aufweisen. Auch wurden bei einer Reihe von Obductionen Veränderungen am Gehirn, Rückenmark

oder peripheren Nervensystem vermisst. Kaposi führt in seinem Lehrbuche an, dass unter 9 zur Section gekommenen Pemphigusfällen nur bei einem Veränderungen im Rückenmark sich fanden, auch ist auffallend, dass einmal eine diffuse Sclerose der weissen und grauen Substanz, ein andermal Atrophie und Sclerose der Hinterstränge, wiederum ein andermal Höhlenbildung in der grauen Substanz, ferner Veränderungen in den Spinalganglien, noch ein andermal Atrophie der Ganglienzellen in den Hinterhörnern des Dorsalmarks, dreimal Zellwucherungen in den Gefässen der Hinterhörner und der hinteren Wurzeln, kurz alle möglichen verschiedenen Erkrankungen des Rückenmarks beobachtet wurden, so dass der Gedanke nahe liegt, ob es sich nicht vielleicht um eine blosse Coincidenz von Rückenmarkskrankheiten und Pemphigus oder aber um eine secundäre Erkrankung des Rückenmarks handeln sollte.

Man hat auch Anhaltspunkte über die Natur des Leidens in dem histologischen Befunde der Pemphigusblasen selbst gesucht und sind auch da die verschiedenartigsten Resultate zu Tage getreten. Die Anatomie der Pemphigusblase beschreibt Kaposi in folgender Weise: Anatomisch unterscheiden sich die Blasen bei Pemphigus von denen bei Herpes Eczem u. s. w. vermöge ihres höchst oberflächlichen Sitzes. Ihre Decke wird von den obersten Hornzellenlagen gebildet, ihre Basis von einem mässig längsfächerigen Rete, dessen spärlich aufsteigende Balken bei stärkerer Füllung der Blase sehr bald abgerissen werden, so dass später die Blase fast rein einkämmerig erscheint. An der unteren Fläche der Blasendecke hängen oft die aus den Follikelmündungen ausgelösten Epidermisfortsätze als konische Anhänge. Die der Blase entsprechenden Papillen sind serös inbibirt, von weiten Räumen durchzogen (Height). Nach diesen anatomischen Verhältnissen geht also beim Pemphigus stets nur die oberflächlichste Epidermislage verloren u. s. w. Rei P. pruriginosus sitzen die Blasen meist tief, wie bei Herpes iris und Urticaria chronica. Den mikroskopischen Befund von Bakterien im Blaseninhalt habe ich schon erwähnt, derselbe wird natürlich als Beleg zu Gunsten der Infectionstheorie angeführt, aber in zahllosen Fällen sind diesbezügliche Untersuchungen negativ ausgefallen. Demgegenüber wurde von einigen

Autoren (Dejérine, Sangster und Mott, Petrini, Ferraro u. A.), eine Atrophie der Nerven der befallenen Hautstellen mit Schwund des Achsencylinders nachgewiesen und für die nervöse Theorie verwerthet, doch auch dieser Befund erwies sich nicht als constant und ist daher bis jetzt von keiner wesentlichen Bedeutung. In der Beschreibung der Histologie der Blasen selbst herrscht ebenfalls eine ziemliche Differenz. Dem oben citirten Kaposischen Befunde gegenüber schreibt Simon von der Blase des P. vulgaris, dass es sich um eine Ablösung des Stratum granulosum vom strat lucidum handle mit Erweiterung der Gefässe, Injection der Papillen und Abplattung der den Boden bildenden Retezellen. Neumann fügt noch hinzu, dass die Bindegewebsbündel der Cutis verdickt seien, die Retezellen durch feinkörnige Massen getrübt, die Schweissdrüsen vergrössert, mit mortificirten Zellen bedeckt, ihre Ausführungsgänge erweitert seien. Sirsky dagegen betont eine Atrophie des Bindegewebes, eine Veränderung des Epithels der Schweissdrüsen und eine Wucherung und Degeneration des Endothels der erweiterten Gefässe. Abweichend davon ist die Auspitz'sche Darstellung, es handelt sich nach ihm bei dem Pemphigus um eine Wachsthumsanomalie der Epidermis, „welche sich durch mechanische Loswühlung der jüngeren Epidermisschichten in Form von matschen, wenig entzündliche Reaction zeigenden Blasen oder in nicht deutlich umschriebenen flächenartig ausgedehnten Bezirken kundgibt". Er erklärt die Entstehung der Blasen durch eine präexistente „kachectische Beschaffenheit des Epithels", er findet keinerlei entzündliche Erscheinungen, nur eine Hyperämie der Capillaren, keine zellige Infiltration um die Gefässe und keine entzündliche Veränderung des Papillarkörpers. In Betreff des Sitzes der Blase stimmt Auspitz mit Haight und Weyl überein, indem er denselben unterhalb der Hornschicht an Stelle der Uebergangsschichten annimmt. Für den Pemphigus foliaceus nimmt Kaposi an, dass das Corium auf weite Strecken blossgelegt werde, eine Ansicht, der sich auch Ziegler anschliesst. Dem tritt Unna entgegen, selbst die suprapapillare Stachelschicht verschwinde nicht ganz, die intrapapillare bleibe stets grösstentheils erhalten, die Dermatonose sei einerseits durch die Hinfälligkeit des Epithels, andererseits

durch eine starke Blutüberfüllung der Hautgefässe und durch Cutisödem charakterisirt. Er findet beim P. foliaceus Arterien und Venen bei ihrem Verlauf durch die Cutis ad maximum dilatirt, und das subpapillare Gefässnetz zeigt Auftreibung aller Capillaren, welche an die Verhältnisse beim Angiom erinnern, ebenso der Papillargefässe, ferner zeigt sich starke Erweiterung der Lymphspalten und besonders der Lymphgefässe, Cutis und Hypoderm sind gleichmässig und reichlich mit Wanderzellen durchsetzt. Petrini und Ferraro heben ebenfalls beim Pemphigus foliaceus, abgesehen von der schon erwähnten Atrophie der Hautnerven sowohl an den kleineren wie an den grösseren Nervenstämmen, eine Hyperämie und Erweiterung, sowie eine perivasculäre Infiltration der meisten Blutgefässe hervor, ferner eine Infiltration der Papillarschicht und stellenweise das vollständige Verschwinden der Epidermis, während an anderen Stellen das Rete Malphigi noch erhalten sei. Wie man sieht, sind auch diese Befunde sehr von einander abweichend und bieten leider wenig charakteristisches, können jedenfalls zur Klärung der Aetiologie unserer Erkrankung nur wenig beitragen, wenn auch aus einzelnen Untersuchungen neueren Datums hervorzugehen scheint, dass das Nervensystem bei Pemphiguskranken häufig sich in einem krankhaften Zustande befindet. Ob dieser krankhafte Zustand aber das primäre oder die Folge der Hauterkrankung ist, ist bis jetzt noch nicht entschieden.

Es bedarf also die Pathologie des Pemphigus noch sehr der Klärung, und es müssen Fälle, die in Bezug auf die Aetiologie eingehender studirt sind, auch ferner willkommen sein; ich habe es deshalb gewagt, den zahlreichen Publicationen über Pemphigus noch eine weitere hinzuzufügen. Unter den von mir beobachteten Krankheitsfällen verdienen folgende ein allgemeineres Interesse.

I. B. R., 45 J. Taglöhnerin aus Laub, eingetr. 15./V. 1886, entlassen 2./IX. 1889. Pat. ist ein uneheliches Kind und weiss über den Vater keine näheren Angaben zu machen; die Mutter starb mit 80 Jahren an Altersschwäche, eine Stiefschwester starb an einem Lungenleiden. Pat. gibt an, als Kind öfters halsleidend gewesen zu sein und ausserdem das Nervenfieber überstanden zu haben. Auch will sie einmal Blut ausgehustet haben, doch lässt sich nicht bestimmen, ob das Blut aus Magen oder Lunge

stammte; mit 17 Jahren hatte sie einen Gelenkrheumatismus. Patientin leidet seit Langem an stetem Kopfschmerz und Husten, konnte jedoch bis jetzt arbeiten und musste nur zeitweilig auf einige Tage das Bett hüten. Im Jahre 1884 erkrankte sie im Sommer an einem Leiden, das zuerst Jucken hervorrief, darauf trat Blasenbildung ein an den juckenden Stellen, die Blasen platzten und es bildeten sich Borken; fielen die Borken ab, so trat eine roth gefärbte frische Haut zu Tage. Dabei bekam Patientin Anfälle von Hitze und Frost; die Dauer der Krankheit soll etwa $^1/_2$ Jahr betragen haben. Die Behandlung bestand in Salbenapplication und einer Medicin innerlich. Seit dieser Zeit traten Blasen in einzelnen Intervallen bei der Patientin auf, hatten jedoch niemals eine massenhafte Ausbreitung, bis im April 1886 eine grössere Eruption erfolgte. Während in den letzten zwei Jahren Kopfweh und Husten nur zeitweise auftraten, verschlimmerten sich beide Leiden im April. Auch traten um diese Zeit Anfälle von Hitze und Frost wieder ein, wegen heftiger Schmerzen konnte Patientin nur wenig schlafen, und hatte zuweilen heftiges Herzklopfen. Der Stuhl ist etwas tardirt, das Urinlassen regelmässig und schmerzlos. Mit 15 Jahren traten die ersten Menses ein, waren öfter unregelmässig und bestehen noch. Mit 30 Jahren gebar Pat. ein Kind, das noch jetzt gesund ist. Geschlechtliche Infection negirt.

Status präsens: Pat. macht für ihr Alter einen sehr decrepiden Eindruck, die Hautfarbe ist auf den Wangen roth, im Uebrigen eine schmutzig weisse. Bei der Untersuchung der Lunge zeigt sich, dass die beiden Lungenspitzen gleich hoch stehen, dass jedoch der Schall rechts etwas kürzer ist wie links, Athmungsgeräusch über beiden Lungen normal, Herzdämpfung nicht vergrössert, der erste Ton an der Mitralis leicht gespalten, die übrigen Töne rein. Leber und Milz normal, Abdomen auf Druck etwas schmerzhaft. Bei der Untersuchung per vaginam zeigt sich die Cervix seitlich zerklüftet und besonders an der hinteren Lippe gewulstet; der Uteruskörper ist etwas vergrössert und retroflectirt. Bei der Untersuchung per rectum ruft der Versuch, den Uterus emporzuheben, Schmerzen hervor. Die Inguinaldrüsen sind auf beiden Seiten ober- und unterhalb des Poupart'schen Bandes bohnengross, leicht schmerzhaft, Cubitaldrüsen nicht zu fühlen, die Cervicaldrüsen rechterseits deutlich geschwellt, auch findet sich auf der rechten Seite eine grössere und eine kleinere Narbe, die von vereiterten Drüsen herrühren. Am Rücken der rechten Hand zwischen der Wurzel des Mittel- und Ringfingers findet sich die Epidermis in Blasenform aufgehoben und mit durchsichtiger heller Flüssigkeit gefüllt, der Durchmesser der runden Blase beträgt 1 Cm. Am Daumen der linken Hand zeigt sich in der Länge von 6 und der Breite von 5 Cm. die Epidermis abgehoben und das blutende Corium freigelegt. An den Rändern der erkrankten Stelle finden sich noch Fetzen der Epidermis, die das Corium leicht bedecken; bei der geringsten Bewegung ist diese Stelle schmerzhaft. Ganz in derselben Weise findet sich am linken Beine unterhalb der Patella die Haut im Durchmesser von $3^1/_2$ Cm. abgehoben, ferner an der linken Fusssohle in der Länge von 6 Cm., in der Breite

von $3^1/_2$ Cm., nur dass hier am Rande grössere Epidermisfetzen hängen geblieben sind. Unterhalb des rechten Trochanter major ist ein ebensolcher Epidermisdefect von 4 Cm. Länge und 3 Cm. Breite, auf den rechten Nates zwei kleinere, auf den linken zwei in der Grösse der letztgenannten. Aehnliche Defecte auch am linken Ellenbogen und der linken Schulter, kleinere auch auf der linken Clavicula. Am rechten Oberarm zeigt sich auf geröthetem Grunde etwa $^1/_2$ Cm. hoch aufgeworfen eine braunschwarze stark zerklüftete Borke, die ziemlich fest anhaftet. Derartige Borken sind in grosser Zahl an beiden Armen, am Hals, am Rücken und an den Beinen. Zum Theil sind diese Borken halb abgelöst und lassen dann eine zwar intacte, jedoch stark geröthete junge Epidermis erkennen, ebenso finden sich zahlreiche z. Th. kreisrunde, z. Th. längliche Stellen, die mit frischer Epidermis bedeckt sind, über den ganzen Körper zerstreut. Ausserdem sieht man an den verschiedensten Stellen die Haut weiss verfärbt, an einzelnen Stellen sind wirkliche Narben zu constatiren. Eine Symmetrie in der Anordnung der Efflorescenzen oder eine Lagerung entsprechend dem Verlaufe bestimmter Nerven ist nirgends zu erkennen. Die Sensibilität der Haut ist intact, ebenso der Temperatursinn und das Schmerzgefühl, die Patellarreflexe etwas gesteigert, Pupillen gleich, jedoch sehr weit und auf Lichteinfall träge reagirend. Augenhintergrund normal, ebenso die Conjunctiven, Urin eiweiss- und zuckerfrei, Defäcation und Urinlassen ohne Störungen. Temperatur 38·2, Puls 98. Die Zähne fehlen zum grössten Theil, zum Theil sind sie cariös. Die Nägel an Händen und Füssen zeigen eine Sprödigkeit, die besonders dadurch hervortritt, dass sie gereifelt sind und an den Rändern völlig abgesprengt erscheinen. Die Untersuchung der Rachenschleimhaut ergibt normale Verhältnisse, an der Schleimhaut der Unterlippe 3 kleine Bläschen mit gelblichem Inhalt.

Diagnose: Pemphigus vulgaris.

Im Mai und Juni 1886 immer neue Nachschübe von Blasen besonders an Händen und Füssen, auch an der Volar- resp. Plantarfläche derselben; Blasen haben z. Th. blutig serösen Inhalt.

Am 6./VI. 1886 bei Gelegenheit der klinischen Demonstration der Patientin Anlage von Plattenculturen mit Inhalt ganz frischer über Nacht aufgeschossener Blasen auf Fleischpeptongelatine, Agar und Strichcultur auf Hammelblutserum. Impfung des Blaseninhaltes mittelst Lancette und Pravaz'scher Spritze auf gesunde Haut der Patientin an mehreren Stellen. Mikroskopische Untersuchung des Blaseninhalts auf Bakterien mit Gram negativ. 7./VI. Platten steril, Impfstich ohne Veränderung, ebenso in der Folgezeit. 25./VI. Impf- und Culturversuche werden wiederholt. 28./VI. Ohne Erfolg.

Im Juli und August unter jedesmaligem starken Brennen Aufschiessen zahlreicher sehr grosser (bis zu Handtellergrösse) Blasen an Brust und Rücken, Untersuchung des Blaseninhalts auf Harnstoff und Ammoniak ergibt negatives Resultat. Der Blaseninhalt erweist sich als Nährboden für den Staphylococcus aureus geeignet.

Im October Eruption von Blasen im Gesicht, an der linken Conjunctiva und an der Lippenschleimhaut. Die Untersuchung der Blasendecke an den verschiedensten Stellen des Körpers ergibt, dass die Dicke derselben sehr wechselt, immer wurden an der Unterfläche nach Färbung mit Hämatoxylin Schichten weicher gut färbbarer Epidermiszellen gefunden, manchmal in einfachen Lagen, zuweilen aber fast die ganze Dicke der Epidermis darstellend, so dass die gequollenen Stachelzellen sehr deutlich sich nachweisen liessen; sehr häufig finden sich an der Unterfläche Schweissdrüsenausführungsgänge in beträchtlicher Länge mit wohlerhaltenem Epithel; eine blosse Hornzellendecke wurde niemals gefunden.

Anfang 1887 werden die Blaseneruptionen schlapper, die Blasenbildung macht überhaupt mehr den Eindruck, als ob sie in einen Pemphigus foliaceus überginge. Die Blasen zeigen nur eine ganz verschwindend kleine Dauer, jedoch ist das Allgemeinbefinden gut.

März: Menses zum ersten Male wieder seit langer Zeit aufgetreten. 16./III. Blasen unter den Nägeln des linken Fusses.

Mai: Blasenbildung sistirt fast vollständig, einzelne kleine Blasen treten noch an den Fingern auf, erhebliche Gewichtszunahme. Ordination, die bis jetzt das ganze Jahr hindurch in Arsenpillen, gelegentlichen Sublimatbädern und indifferenten Streupulvern resp. Salben bestand, wird fortgesetzt.

16. Juli. Einige Blasen im Rachen, eine grössere an der Wangenschleimhaut rechts.

August. Immer noch neue Nachschübe von Blasen besonders an den Extremitäten. 20./VIII. Eine handtellergrosse Blase an der Innenseite des rechten Unterschenkels; wegen Durchfalls Arsen abgesetzt. Jodnatriumpillen. Allgemeinbefinden gut. Harnstoff im Urin nicht vermehrt.

September und October. Keine Blasen mehr. Allgemeinbefinden gut.

7. November. Seit einiger Zeit Herzklopfen anfallsweise auftretend ohne Vergrösserung des Herzens oder Herzgeräuschen. Puls sehr beschleunigt, 160 Schläge in der Minute. Ord. Eisbeutel, Digitalis.

11. Nov. Die anfallsweise Tachycardie besteht fort und stört Pat. öfter im Schlaf. Blase in der r. Ellenbogenbeuge. Allgemeinbef. schlecht.

19. Nov. Seit einigen Tagen öfters Erbrechen, heute hellrothes Blut erbrochen, das aber anscheinend aus dem Rachen oder aus den Zähnen stammt. Pat. klagt fortwährend, macht den Eindruck einer Hysterica.

10. December. An Händen und Füssen neue Blasen, prall gefüllt mit blutigem Inhalt. Ord. Levicoarseneisenwasser.

Februar. Nur noch einzelne Blasen. Pat. ist öfters unruhig, hat schlaflose Nächte, zuweilen starkes Herzklopfen ohne erkennbare Ursache, will nach Hause.

März. Oefter Angstanfälle, Pat. sieht Gestalten, ist sehr wechselnder Stimmung.

Mai. Nachschub von Blasen mit hämorrhagischem Inhalt an beiden Füssen; Pat. reisst sich öfter den Verband ab, ist oft aufgeregt und sehr

heftig, Patellarsehnenreflexe herabgesetzt, die gleich weiten Papillen reagiren träge.

Juli. Pat. zeitweise ruhig, Pemphiguseruptionen haben sich seit Monaten auf die Hände und Füsse localisirt.

September. Starke Gewichtsabnahme (gegen den Eintritt um circa 20 Pfund), heftige Zornesausbrüche wechseln mit stupidem Vorsichhinbrüten; die Intelligenz der Pat. hat sehr gelitten, Rechnen, Lesen und Schreiben höchst unvollkommen. Am 20. Fluchtversuch.

October. Pat. ist vollständig dement, muss gefüttert werden, lässt Urin und Koth unter sich und schmiert.

1. November. Pat. wird auf die Irrenabtheilung verlegt.

In der vorstehend mitgetheilten Krankengeschichte, die wegen ihres Umfangs nur im Auszuge hier wiedergegeben werden konnte, sind manche interessante Daten, die einen kurzen Rückblick auf dieselben rechtfertigen. Wenn wir dieselbe vom Standpunkte der Aetiologie aus betrachten, so ist erstens hervorzuheben, dass im Blaseninhalt keine Substanzen gefunden wurden, die einen Anhaltspunkt für die Auffassung des Pemphigus als Stoffwechselerkrankung geben konnten: dahin gerichtete Untersuchungen (Harnstoff, Ammoniak) schlugen fehl, auch im Urin waren keine pathologischen Producte nachweisbar und der Harnstoff nicht vermehrt. Die wiederholt angestellte bakteriologische Untersuchung (es sind in der ausführlichen Krankengeschichte noch zahlreiche Wiederholungen des Plattenverfahrens aufgeführt) ergab bei ganz frischen Blasen stets ein negatives Resultat, trotzdem erwiesen wurde, dass der Blaseninhalt einen vorzüglichen Nährboden für Bakterien abgab. Verimpfung des Blaseninhalts schlug immer fehl, die mikroskopische Untersuchung auf Bakterien war resultatlos, also auch für die Auffassung dieses Pemphigusfalles als Infectionskrankheit (das Auftreten von Fieber, das übrigens nur im Beginn der Erkrankung beobachtet wurde, erklärt sich leicht und ungezwungen aus der Resorption von Keimen durch die grossen Wundflächen) keine Anhaltspunkte. Eine Veränderung in den Nerven als ätiologisches Moment aufzufassen, liegt ebenfalls in unserem Falle keinerlei Grund vor, alle Empfindungsqualitäten waren intact, es herrschte keine Symetrie, keinerlei bestimmte Localisation in dem Ausschlage, motorische Störungen waren nicht vorhanden, dagegen finden sich allerlei Anhaltspunkte, die auf functionelle Störungen, eine erhöhte

Irritabilität des Central- resp. peripheren Nervensystems schliessen lassen. Die leicht auslösbaren Sehnenreflexe, die paroxysmale Tachycardie (deren eingehendere Analysirung, ob durch Vaguslähmung oder Sympaticusreizung bedingt, hier zu weit führen würde, in Verbindung mit der Pupillenerweiterung und der trägen Reaction derselben scheint jedoch das Letztere wahrscheinlicher zu sein), dazu kommt die psychische Störung, die zumeist die Charaktere einer Hysterie trug und später in Manie mit nachfolgender Demenz ausartete, Alles das sind meiner Ansicht nach Anhaltspunkte genug, um in vorliegendem Falle die Blasenerruption als eine Theilerscheinung dieser functionellen Störung des Nervensystems in Erwägung zu ziehen; ob dieselbe die vasomotorischen oder trophischen Nerven resp. Nervencentren betrifft, kann natürlich aus vorliegendem Falle nicht entschieden werden; nur möchte ich betonen, dass auch hier, wie gewöhnlich beim Pemphigus, bei den meisten Blasen sich der Process durch eine leicht brennende Hautröthung einleitete, was auf den ersten Blick mehr für eine vasomotorische Störung ins Feld geführt werden könnte.

II. [1]) J. W., 45 Jahre alt, Kärner aus Würzburg, kam am 8. Juli 1888 in ärztliche Behandlung. Der Vater starb an Lungenentzündung, die Mutter an Schlagfluss. Pat. hat 4 Geschwister, 3 leben und sind gesund, 1 starb als kleines Kind, Krankheit unbekannt. Pat. gibt an, ausser an einer normal verlaufenen Lungenentzündung niemals krank gewesen zu sein. Im Feldzug 1870 wurde er bei Weissenburg durch einen Schuss in den rechten Oberschenkel verwundet, die Wunde heilte ohne bleibenden Nachtheil. Pat. ist verheiratet, Frau gesund, ebenso die drei Kinder im Alter zwischen 15 und 3 Jahren. Pat. war nie syphilitisch erkrankt. Ueber seinen jetzigen Krankheitszustand macht er folgende Mittheilungen. Schon seit etwa 8 Tagen fühlte ich mich krank, habe Kopfschmerzen und vollständige Appetitlosigkeit, seit 2 Tagen bemerke ich an verschiedenen Stellen des Körpers Blasen, die unter starkem Jucken auf vorher gerötheten Flecken entstehen.

Status praesens: Der ganze Körper ist mit erbsen- bis bohnengrossen prall mit Serum gefüllten Blasen bedeckt; namentlich befallen sind die Beugeseiten der Ober- und Vorderarme, sämmtliche Finger, die innere Seite beider Oberschenkel und das Dorsum pedis beiderseits. Auch im

[1]) Der Fall stammt aus der Privatklientel des Herrn Dr. Wolf in Würzburg, dem ich auch die Angaben über Anamnese und Krankheitsverlauf verdanke; ich erlaube mir dafür auch an dieser Stelle meinen verbindlichsten Dank auszusprechen.

äusseren Gehörgang finden sich Blaseneruptionen. Conjunctiva und Schleimhäute sind frei. Die Ernährung ist gut, Brustorgane abgesehen von leichten bronchitischen Erscheinungen gesund. Leberdämpfung verkleinert, Oberfläche fühlt sich uneben an, Patient gibt zu, starker Trinker zu sein. Urin ohne Eiweiss und Zucker.

Diagnose: Pemphigus vulgaris, Cirrhosis hepatis. Ordination: Arsenpillen, örtlich Hebrasalbe.

Unter der Anwendung dieser Mittel lässt sich eine Abnahme der Blaseneruption constatiren, so dass innerhalb 5 Wochen die Blasen an vielen Körperstellen unter Zurücklassen eines pigmentirten Fleckes geheilt waren.

Am 3. September unter hohem Fieber (39·5—40°) neuer Blasenausschlag über die ganze Körperoberfläche. Am Rücken stehen die Blasen so dicht, dass durch Confluiren derselben ganze Stücke Epidermis bis zu Handtellergrösse sich ablösen. Urin mässig eiweisshaltig, dabei bestehen Diarrhöen und Abgang von Blut beim Stuhlgang. Derselbe ist von hellrother Farbe und vollständig flüssig. Grosse Schmerzhaftigkeit des Unterleibs. Kalte Ueberschläge auf den Leib und Opium stillen zwar die Schmerzen, nicht jedoch die blutigen Diarrhöen. Pat. kommt in Folge des Fiebers und der Schmerzen beim Liegen sehr herunter.

Ordin.: Oeleinwickelungen, Morphium. Besonders lästig fällt dem Patienten ein sehr heftiger Juckreiz in den Unterextremitäten, namentlich an blasenfreien Stellen. Die Sensibilität der Haut ist vollständig erhalten. Sobald das Fieber sinkt, erholt sich Pat. verhältnissmässig rasch, unter Anwendung von Arsen gehen die Blaseneruptionen zwar zurück, aber ganz frei von kleineren Blasen ist die Körperoberfläche nicht. Urin leicht getrübt, auch bei Nichtvorhandensein von Fieber schwach eiweisshaltig.

Am 5. Januar 1889 erneute Blaseneruption ebenfalls mit Darmblutungen, ganz unter den gleichen Erscheinungen, wie im September vorigen Jahres. Pat. magert sehr ab und fühlt sich sehr schwach, erholt sich jedoch wieder, so dass er im Mai und Juni ausgehen kann.

Anfangs Juli wiederum ein Fieberanfall mit Blasenbildung, jedoch mässigen Grades wie die vorhergehenden, dabei heftiger Bronchialkatarrh mit schleimigeitrigem Auswurf.

Ende August, nachdem er grössere Dosen von Arsen genommen, wird Pat. vollständig frei von Blasen, jedoch beginnt bereits wieder Mitte September an den Händen und in beiden Achselhöhlen Blasenentwickelung, die sich bis Anfang October so steigert, dass fast der ganze Körper mit Blasen bedeckt ist. Auch stellten sich mit drei- bis viertägigen Unterbrechungen die Darmblutungen wieder ein. Patient ist vollständig appetitlos und wird durch vielen Husten mit Auswurf geplagt. Seine Körperkräfte nehmen zusehends ab unter fortwährender erneuerter Blasenentwicklung. Bei mässigem Fieber (38·5—39·0°) tritt am 8. November 1889 Abends 7 Uhr unter den Erscheinungen vollständiger Entkräftung Exitus letalis ein.

Die Obduction ergab folgenden Befund:

Mässig genährte männliche Leiche, keine Todtenstarre, an den abhängigen Partien des Körpers blaurothe Todtenflecke, an den Knöcheln mässiges Oedem, Haut überall stark pigmentirt, am intensivsten in der Schamgegend, an den Hüften und Seitentheilen des Thorax, zeigt zahlreiche linsen- bis bohnengrosse weissliche Verfärbungen, die allmälig in die pigmentirte Umgebung übergehen und nicht über die Haut erhaben oder unter dieselbe zurückgesunken sind, nirgends Narbengewebe zeigen. An einer circumscripten Stelle von 10-Pfennigstückgrösse am linken Unterschenkel fehlt die Oberhaut in ihren oberflächlichen Schichten, die zu Tage tretende tiefere Schicht ist roth glänzend (geplatzte Pemphigusblase). Zahlreiche wohlerhaltene Pemphigusblasen an beiden Seitentheilen des Thorax von Stecknadelkopf- bis Bohnengrösse, theils mit serösem, theils mit blutig tingirtem Inhalt, unregelmässig zerstreut, nirgends auffallend der Richtung oder dem Bereich gewisser Nervengebiete entsprechend. Mässiger Panniculus, gut entwickelte Muskulatur, kräftiger Thoraxbau, Rippenknorpel theilweise verkalkt, über dem Herzbeutel reichliches gallertiges Fettgewebe. Herzbeutel überall spiegelnd, nirgends verwachsen, enthält mässige Menge blutig seröser Flüssigkeit; Epicard zeigt über dem rechten Ventrikel einen markstückgrossen Sehnenfleck, ebenso an der unteren Seite mehrere streifige Trübungen. Herz fühlt sich schlaff an, Spitze vom linken Ventrikel allein gebildet, rechter Ventrikel etwas dilatirt, Ostien und Klappen normal, in der Aorta kein Atherom, Muskulatur beider Ventrikel schlaff, verdünnt, braungelb verfärbt. Lungen: Beide mässig adhärent an der Thoraxwand durch alte Verwachsungen zeigen das Bild des Emphysems, aus den Bronchien quillt reichlicher zäher, eitriger Schleim, Schleimhaut derselben geröthet. In beiden Unterlappen Oedem und Hypostase, Spitzen beiderseits frei. Milz: Kapsel verdickt, Organ gelappt, von normaler Grösse, Parenchym weich. Magen: zeigt das Bild chronischen Katarrhs (état mamellonné) ohne Dilatation. Leber: klein, sehr hart, höckerig gelappt, in normaler Lage, auf leichten Druck ergiesst sich aus der Gallenblase Galle von heller Farbe in den Darm. Beim Durchschneiden der Leber knirscht das Messer, Schnittfläche trocken, gelb, blutarm, deutliche interstitielle Bindegewebswucherung sichtbar. Im Cavum intestini mässig viel klare seröse Flüssigkeit, Därme gebläht, gashaltig, Serosa überall glatt, in dem Colon transversum und descendens bis herunter zum Anus zeigt die Schleimhaut eine Reihe kreisrunder und ovaler bis markstückgrosser flacher scharf begrenzter Substanzverluste, die anscheinend nur den Epithelialbezug betreffen, nicht den Follikeln entsprechend gelagert sind und in ihrem Grunde theils eine einfach rothe, wie geschundene Fläche zeigen, theils mit weisslichen Epithelfetzen bedeckt sind, Umgebung dieser Substanzverluste gegenüber der sonst grau gefärbten Schleimhaut rosaroth gefärbt, im Rectum schwärzlicher breiiger Koth. Nieren: haben ziemlich starke Capsula adiposa, Organe klein, mit zahlreichen Einziehungen versehen, Kapsel trennt sich schwer und nur mit daranhaftendem Parenchym, Rinde verschmälert, Organe ziemlich blutarm. Dura: verdickt, an der Schädelkapsel wenig

adhärent, Pia nur an der Convexität milchig getrübt, stark glänzend, reichliche klare Cerebrospinalflüssigkeit, Gefässe überall weich, ohne Atherom. Makroskopisch nirgends Formveränderungen am Gehirn wahrnehmbar, Gyri nicht verschmälert, nicht abgeplattet, Ventrikel normal weit, wenig Liquor enthaltend, am Septum jederseits zwei abnorm stark pigmentirte braune zwirnfadendicke Gefässe oberflächlich gelagert. Hirnparenchym ziemlich stark anämisch, lederartig zähe, dem Messer ziemlich erheblichen Widerstand bietend, grosse Ganglien intact, Kleinhirn anämisch, Vierhügel und Rautengrube normal, in der Medulla oblongata anscheinend einige bindegewebige Herde, die aber mikroskopisch noch nachgewiesen werden müssen. Medulla spinalis stark anämisch. Pia intact bis auf die Intervertebralfortsätze, die ebenso wie die der Dura ziemlich erheblich verdickt erscheinen, ebenso die Intervertebralganglien der Nerven anscheinend zum Theil verdickt, auch der Hals und Brustsympathicus zeigt abnorm starke Knoten; bei der Präparation mehrerer peripherer Nerven bis zum Bereich der Blaseneruption wurden keinerlei Veränderungen nachgewiesen.

Anatomische Diagnose: Pemphigus vulgaris, Atrophia cordis flava cum dilatatione ventriculi dextr. Emphysema et Hypostasis et Oedema pulmonum, Bronchitis purulenta, Pleuritis fibrosa, Nephritis et Hepatitis interstitialis chronica, Gastritis chronica, Ulcera in intestinis crassis, Leptomeningitis chronica fibrosa, Anaemia cerebri cum cirrhosi et medullae spinalis, incrassatio ganglior. intercostalium et n. sympathici (Scleroses insulares in medulla oblongata?)

In dem Sectionsprotokoll ist vor allen Dingen interessant der Befund von circumscripten Epitheldefecten im Dickdarm, die so vollständig den Pemphigusgeschwüren, wie man sie an der Lippen und Gaumenschleimhaut findet, glichen, dass ich nicht anstehe, dieselben als einen Pemphigus der Darmschleimhaut aufzufassen; dafür spricht ferner noch der in der Krankengeschichte angeführte Umstand, dass die Blutungen im Darm, die wir ja wohl auf diese Geschwüre zurückführen müssen, regelmässig mit einer Exacerbation des Fiebers und einer neuen Eruption von Pemphigus der äusseren Haut auftraten, dass durch die mikroskopische Untersuchung, die einen einfachen Epithelverlust mit leichter zelliger Infiltration des Untergrundes und starker Dilatation der Gefässe ohne stärkere Entzündungserscheinungen ergab, anderweitige Geschwürsarten ausgeschlossen werden konnten. Selbstverständlich war in erster Linie an Stauungsgeschwüre auf Grund von hämorrhagischen Erosionen zu denken, die ja so häufig bei beträchtlicher Lebercirrhose beobachtet werden; jedoch war die Stauung relativ

gering, nur leichter Ascites vorhanden, keinerlei frischere Erosionen oder Blutungen im Darm, derselbe nicht dunkelblauroth, sondern wohl wegen der Anämie im Ganzen grau gefärbt, die Geschwüre sassen nur im Dickdarm und zwar nur in dem unteren Theil desselben auch tief unten an der Flexur und dem Anus, welche Theile ihr venöses Blut durch die Hämorrhoidalis inferior bekanntlich nicht mehr durch die Leber und das Pfortadersystem, sondern direct durch die V. hypogastrica zur cava inferior sendet, genug Gründe, um Stauungsgeschwüre, die übrigens auch gewöhnlich eine unregelmässig begrenzte Form haben, in unserem Falle auszuschliessen. Follikelgeschwüre wurden ebenfalls leicht durch die mikroskopische Untersuchung ausser Betracht gestellt, dieselben werden niemals so gross, wie einige unserer Geschwüre, und lassen ihre Abstammung durch den Befund von Follikelresten an den Rändern derselben leicht feststellen; ebenso konnten tuberculöse, dyssenterische und Typhusgeschwüre theils durch die Form, durch das Fehlen des typischen Substrats, theils durch das Fehlen der specifischen Mikroorganismen ausgeschlossen werden. Nach Gram gefärbte Geschwürsschnitte ergaben nur an der Oberfläche Bacillen, Coccen u. s. w., in den leichten Infiltraten der umittelbaren Geschwürsumgebung war nichts von Mikroorganismen zu entdecken.

Das Rückenmark, Theile des Gehirns und die Medulla oblongata wurden in Müller'scher Flüssigkeit gehärtet und theils mit Carmin, theils nach der Weigert'schen Methode gefärbt. Da es darauf ankam, keinen auch noch so kleinen Degenerationsherd zu übersehen, wurden von der ganzen Medulla oblongata und dem Rückenmark nach bekannter Methode Bandschnittserien angelegt. Nirgends fanden sich grössere, makroskopisch deutliche pathologische Substrate, jedoch war mikroskopisch an den Gefässen und ihrer Umgebung regellos durch die ganze Medulla zerstreut, besonders aber in den Hintersträngen, eine pathologische Veränderung zu erkennen, die in einer Wucherung und Verdickung der Intima und Adventitia besteht und in einer Quellung der Markscheiden der unmittelbar an dieselbe grenzenden Nervenfasern, die manchmal die grauen Achsencylinder vollständig verdeckt, resp. zum Schwunde gebracht hat, dazwischen liegen einige total degenerirte Nerven-

fasern. Diese kleinsten Degenerationsherde gehören nicht bestimmten Strangsystemen der Medulla an, sondern sind ganz unzweifelhaft abhängig von circumscripten Veränderungen der Gefässwand der sie ernährenden Getässe, welche jedenfalls auf den chronischen Alkoholismus zurückgeführt werden müssen, der bei dem Patienten in ausgeprägtem Masse bestanden hat. Auch im Gehirn und zwar an der Capsula interna beiderseits fanden sich ähnliche kleinste Degenerationsherde, während an der grauen Substanz weder des Gehirns noch des Rückenmarks irgend eine Veränderung zu constatiren war; speciell auch die Glia war vollständig intact ohne Wucherung, die man bei der derben Beschaffenheit der Substanz vielleicht hätte erwarten können. In gleicher Weise, wie Gehirn und Rückenmark wurden eine Reihe von Intercostal- und Sympathicusganglien, besonders die makroskopisch veränderten untersucht, aber wider Erwarten in denselben absolut nichts Pathologisches gefunden, ebenso ging es mit der mikroskopischen Untersuchung der peripheren Nerven, dieselben erwiesen sich als vollständig intact.

Sind nun die oben erwähnten Degenerationsherde in Hirn und Medulla mit dem Pemphigus in ätiologischem Zusammenhang zu bringen? ich glaube es verneinen zu dürfen; solche kleinste Herde in Medulla und Gehirn sind bei Alkoholikern ohne Pemphigus schon beschrieben worden und beruhen meiner Ansicht nach auf denselben Schädigungen, die auch die interstitielle Hepatitis und Nephritis hervorbringen; es wurden in unserem Falle intra vitam keinerlei Störungen von Seiten des Nervensystems beobachtet, die auf die Degenerationsherde hätten geschoben werden können, dieselben waren vollständig symptomlos, selbst die in der Capsula interna. Voraussichtlich werden ja auch in anderen Hirntheilen noch solche Herde gewesen sein, die nur nicht gefunden wurden. Auffallend war ebenfalls die makroskopische Schwellung der Ganglien ohne entsprechenden mikroskopischen Befund, die so beträchtlich war, dass ich in der festen Erwartung, hier eine pathologische Veränderung zu finden, dieselben von unserem Zeichner schon hatte abzeichnen lassen; es gibt das ein lehrreiches Beispiel dafür, dass man sich durch den einfachen makroskopischen Befund

ausserordentlich leicht täuschen lassen kann und man auf Befunde von Ganglienschwellung ohne mikroskopische Untersuchung, wie sie sich in der dermatologischen Literatur öfter finden, nicht allzuviel geben darf.

Es war mir durch unseren Fall, der unter voller Blaseneruption ad exitum kam, ausserordentlich günstige Gelegenheit zum eingehenden Studium der Blasen selbst gegeben, es wurden zahlreiche Hautstücke von allen Theilen des Körpers, wo sich Blasen fanden, in Müller'scher Flüssigkeit, Alkohol und Sublimat fixirt und gehärtet, in Paraffin oder Celloidin eingebettet. Die Färbung wurde mit Hämatoxylin, Boraxcarmin und an frischen Präparaten durch Goldchlorid zur specifischen Nervenfärbung in bekannter Weise vorgenommen. Der Befund stimmt im Grossen und Ganzen mit dem obenerwähnten Unnaschen beim P. foliaceus erhobenen Befunde überein. Nur in Betreff der Blasendecke bin ich zu abweichenden Resultaten gekommen. Ich finde nämlich, dass die Blasendecke lange nicht bei allen Blasen die gleiche Dicke hat, sondern dass dieselbe ausserordentlich verschieden ist anscheinend je nach der Rapidität des Aufschiessens der Blase, der Oertlichkeit derselben und der Beschaffenheit der einzelnen Hautschichten, ob die tieferen Schichten der Epidermis abnorm durchlässig sind oder im Gegentheil die interspinalen Räume eng sind und unnachgibig, wenigstens finde ich die Blasendecken bald nur von der Hornschicht und der oberflächlichsten Lage des weicheren Epithels gebildet; bald sind noch tiefere Schichten des Rete mit herangezogen, auch ist die Dicke zuweilen von der ganzen Epidermis dargestellt bis auf die untersten sog. Palisadenzellen, ja auch diese können mit abgehoben sein, so dass beim Platzen der Blasen das wirkliche Corium zu Tage tritt. Eine Abbildung dieses letzten Befundes habe ich zur besseren Illustration beigefügt, man sieht an derselben ausserdem die Histiologie des Blasenuntergrundes: stark dilatirte strotzend gefüllte Gefässe, hie und da mit leichter perivasculärer zelliger Infiltration, in der sich zahlreiche sog. Mastzellen befinden und ein beträchtliches Oedem der Cutis und besonders des Papillarkörpers mit einer spärlichen Durchsetzung von Wanderzellen, beträchtliche Erweiterung aller Lymphräume, also im ganzen ein Befund, wie wir

ihn ähnlich bei der Urticaria zu sehen gewohnt sind; eine eigentliche Entzündung ist nicht vorhanden; eine Degeneration der Hautnerven konnte auch mit der Goldchloridmethode nicht nachgewiesen werden.

Wenn wir den ganzen Krankheitsfall noch einmal einer kurzen Betrachtung unterziehen, so scheint derselbe auf dem ersten Blick so recht geeignet als Paradigma für die Infectionstheorie des Pemphigus ins Feld geführt zu werden. Aus anscheinend voller Gesundheit wird Patient unter erheblichen Störungen des Allgemeinbefindens von dem Blasenausschlag befallen, der innerhalb 5 Wochen zur Abheilung kommt. Neuer Nachschub unter hohem Fieber, jetzt mit blutigem Stuhl und grosser Schmerzhaftigkeit des Leibes. Neuer Nachschub wieder mit Fieber und blutigem Stuhl, dann ein Nachschub mit Fieber und heftigem Bronchialcatarrh mit schleimig eitrigem Auswurf. Neuer Nachschub mit Fieber und blutigen Durchfällen, dem Pat. erliegt. Die plötzlichen Eruptionen mit hohem Fieber erinnern gar zu sehr an die Analogie der sog. acuten Exantheme, an die Malariainfectionen u. s. w., als dass man die Annahme einer Infectionskrankheit so ohne weiters von der Hand weisen könnte, aber bei näherem Zusehen fehlt doch manches, was man bei einer Infectionskrankheit hätte erwarten sollen; und der Symptomencomplex kann auch noch auf andere Weise erklärt werden. — Zunächst ist es auffallend, dass die erste Eruption des Pemphigus ohne Fieber einherging, sie trat nicht bei voller Gesundheit auf, sondern bei einem Mann, der mit einer Lebercirrhose und mit einer chronischen Nephritis behaftet war, welch letztere ja schon von früheren Autoren als ursächliches Moment des Pemphigus auf dem Schild erhoben wurde; die Nachschübe verliefen mit hohem Fieber, aber auch mit blutigen Durchfällen, und wir haben als Ursache der letzteren jene Ulcerationen im Darm kennen gelernt. Könnten nicht von diesen aus Keime ins Blut übergeführt sein und secundär zu dem Fieber Veranlassung gegeben haben? Kann nicht das Fieber beim dritten Nachschub, das ohne blutige Durchfälle, aber mit einem starken schleimig eitrigen Bronchialcatarrh einherging, von einer Eruption des Pemphigus auf den Bronchien herrühren? Die Eruption im Darm lässt das nicht unwahrscheinlich er-

scheinen. Und vor allen Dingen spricht meiner Ansicht nach gegen eine Infectionskrankheit, dass trotz der vielen Nachschübe der Erkrankung die Milz sich bei der Section nicht vergrössert fand. Allerdings spricht auch wenig für die Auffassung der Entstehung des Krankheitsfalles auf nervöser Basis, wenn wir nicht die Veränderungen im Rückenmark heranziehen wollen, und das ist meiner Ansicht nach unmöglich. Das Wesentliche, was dafür ins Feld zu führen wäre, ist die chronische Alkoholvergiftung, die bei dem Patienten die Leber und Nierencirrhose und die Piatrübung veranlasst hat, der Alkohol wirkt ja auch auf das Nervensystem, ohne dass man ein pathologisch anatomisches Substrat nachweisen kann, in geradezu verheerender Weise, gerade functionelle Störungen desselben sind nach Alkoholgenuss so ausserordentlich häufig, auch auf die Hautnerven wirkt er bekanntlich specifisch, wie aufs Deutlichste durch die Acne rosacea der Schnapstrinker sich zeigt, und unter meinen männlichen Pemphiguskranken habe ich auch einige, die dem Alkohol in bedenklicher Weise fröhnen; vielleicht mag darauf auch zum Theil die öftere Beobachtung der Vergesellschaftung von Schrumpfniere mit Pemphigus zurückzuführen sein. Ich glaube also, dass man vorstehenden Fall ebenso gut, wie für die Infectionstheorie, auch für die angioneurotische verwerthen kann.

III. M. M. 29 J., Bauerntochter. Rec. 2. Oct. 1886, † 11. Mai 1887.

Anamnese: Vater der Patientin lebt und ist gesund, Mutter vor 11 Jahren an einer Lungenkrankheit gestorben, ein Bruder ist an Lungenschwindsucht gestorben, eine Schwester an einer Halskrankheit, zwei andere an einer der Pat. unbekannten Krankheit, vier Geschwister leben und sind gesund. Bis vor 5 Jahren war Pat. ganz gesund. Mit 15 Jahren wurde Pat. menstruirt und waren die Menses immer regelmässig, seit 2 Jahren sind dieselben ausgeblieben. Vor 5 Jahren stach sich Pat. einen Dorn in den Daumen der rechten Hand; es bildete sich ein Abscess, der incidirt wurde und reichlichen Eiter entleerte. Bald darauf bildete sich eine gleiche Geschwulst am Handgelenk, die ebenfalls incidirt wurde, dann eine andere auf der Rückseite der Hand zwischen Daumen und Zeigefinger. Darauf wurde der Daumen steif und blieb gestreckt, während die andern Finger vollständig gekrümmt waren. Darauf bekam Patientin noch drei Geschwülste an der Innenfläche des rechten Vorderarms, die alle incidirt wurden. Nach $^3/_4$ Jahren war der Arm und die Hand anscheinend vollständig gesund, es stellten sich Magenschmerzen, Appetitlosigkeit und Erbrechen ein, die nach Anwendung eines Blasenpflasters

und 12 Blutegeln geheilt waren. Dann spürte Pat. wieder Schmerzen im rechten Arm und bemerkte grosse rothe Flecke, die nicht schuppten, zu gleicher Zeit waren rothe Flecke auf der rechten Gesichtshälfte, die schuppten, 8 Tage darauf war das ganze Gesicht bedeckt, allmälig verbreitete sich der Ausschlag auf den ganzen Körper. Seit 3 Jahren kann Pat. die Beine nicht mehr gerade machen, ebenso die Arme. Pat. will niemals Blasenbildung bemerkt haben.

Status präsens: Pat. liegt gewöhnlich in Rückenlage, die Beine sind ziemlich stark im Knie flectirt und können nicht ganz gestreckt werden, Dorsalflexion der Füsse ist möglich, die Arme sind ebenfalls in den Ellenbogen flectirt und können nicht gestreckt werden.

Der ganze Körper der Pat. ist mit grossen, dünnen, abgehobenen Epidermisfetzen bedeckt, die an einzelnen Stellen die Grösse eines Fünfmarkstückes erreichen und gewöhnlich nur an einzelnen Kanten mit der Unterlage im Zusammenhang stehen. Dadurch, dass dieselben an vielen Stellen fehlen, und hier das stark geröthete, leicht nässende Corium blossliegt, zeigt der ganze Körper einen landkartenförmigen Anblick. An einzelnen Stellen ist es möglich, unter den angehefteten Rand der oberflächlichen Epidermisfetzen zu gelangen, so dass man annehmen könnte, dass hier Blasen bestanden haben. Am Rücken tritt weniger die Krusten- und Fetzenbildung, als vielmehr die Abschülferung in den Vordergrund; ebenso ist dieses der Fall an den Nates, wo ebenfalls das Corium blossliegt. Im Gesicht ist die Krustenbildung eine sehr bedeutende, und zeigt sich besonders die Stirn mit einer dicken gelbbraunen Borke bedeckt. Nur an der Nase und auf den Wangen finden sich ähnliche Verhältnisse, wie sie vorher am Körper beschrieben waren. An der behaarten Kopfhaut zeigen die Krusten mehr einen ins Gelbliche spielenden Farbenton. Handteller und Fusssohlen zeigen augenblicklich nur Reste früherer Erkrankung in Gestalt von neugebildeter Epidermis und von haftenden Epidermisfetzen. Die sichtbaren Schleimhäute sind nicht von der Krankheit ergriffen; dagegen ist die äussere Haut der Augenlider stark befallen. Jeder Druck auf die erkrankten Stellen ruft heftige Schmerzen hervor, besonders am Abdomen, in der Inguinalgegend und am Hals. Die Inguinaldrüsen zeigen eine ziemliche Schwellung und sind auf Druck schmerzhaft, Cubitaldrüsen scheinen nicht geschwollen zu sein, Cervicaldrüsenschwellung ist wegen der schmerzhaften Palpation nicht zu constatiren. Der ganze Körper der Patientin ist unbehaart mit Ausnahme der Gegend der Pubes, wo sich spärliche Haare finden. So weit es zu constatiren möglich war, ergab die Percussion und Auscultation der Lunge normalen Befund, ebenso die des Herzens. Die Palpation von Leber und Milz war wegen heftiger Schmerzen nicht möglich, doch scheinen beide Organe der Percussion nach nicht vergrössert zu sein. Urin kann Pat. lassen, doch gibt sie an, dass beim Ueberfliessen desselben auf die erkrankten Theile heftige Schmerzen entstehen. Der Urin enthält etwas Eiweiss, keinen Zucker. Puls beschleunigt bis 120 in der Minute. Stuhlgang regelmässig.

Subjective Beschwerden bestehen in heftigem Brennen und Jucken; Frieren auch bei Temperaturen, wo Gesunde sich sehr wohl fühlen. Temp. 38·5.

Diagnose: Pemphigus foliaceus.

Ordin.: Sol. arsenical. Fowleri, Tinct. chinae, Nachts Chloralhydrat.

Auszug aus der Krankengeschichte:

5./X. Pat. erhält ein protrahirtes Bad von 29°, das jedoch wegen heftiger Schmerzen ausgesetzt werden musste. Es zeigte sich jetzt, dass bei den Epidermisabhebungen ein kreisförmiger Charakter vorherrscht.

9./X. Es besteht permanentes mässiges Fieber 38—39°, der Appetit ist gut, täglich mehrmalige Oeleinpinselung des ganzen Körpers, permanentes Bad.

12./X. Haut vollständig schuppenlos, die Excoriationen sind bedeutend geringer geworden.

14./X. Auf der Haut treten jetzt besonders kreisförmige Partien deutlich hervor, an denen die Epidermis abgehoben ist und das Corium frei liegt.

7./XI. Es fällt auf, dass an den verschiedenen Körpertheilen Epidermisfetzen, wenn die Pat. im Bade sich befindet, im Wasser flottiren, die noch an einer Stelle am Körper hängen. An der Brust und besonders am rechten Arm bilden sich grössere, mit normal aussehender Haut bedeckte Inseln, die jedoch nur geringen Bestand zu haben scheinen. Der psychische und physische Zustand der Patientin ist normal. Im Urin noch Eiweis.

22./XI. Zuweilen heftiges Jucken und Brennen, es ist im Allgemeinen ringförmige Blasenbildung zu constatiren, in der Weise, dass die oberflächlichen Hautschichten in Form eines Ringes abgehoben sind und in der Mitte die Haut intact bleibt; so ist es besonders an den Schultern zu constatiren.

1./XII. Besonders am Halse tritt die Abhebung der Haut in Blasenform jetzt deutlich hervor.

3./XII. Ophthalmologische Untersuchung ergibt: Conjunctivitis catarrh. mit ziemlicher Schwellung der Bindehaut und verhältnissmässig reichlicher schleimig eitriger Secretion.

7./XII. Otriatische Untersuchung: R. Gehörgang bedeutend verengt. Die Auskleidung desselben stark geröthet und geschwellt, mit gelblichen weichen Epidermisschuppen bedeckt; die Entzündung reicht bis an das Trommelfell heran, eine Perforation des letzteren ist nicht zu constatiren. Links derselbe Zustand wie r. Die Trommelfelle haben normales Aussehen.

2./I. 1887. Leichte psychische Depression, anscheinend durch Heimweh veranlasst.

19./I. Pat. hat heute zum ersten Male seit 4 Jahren selbst gehen können.

31./I. Die Haut fast am ganzen Körper neugebildet, nur noch verhältnissmässig wenige, der Epidermis beraubte Stellen.

5./II. Pat. klagt über heftiges Jucken am ganzen Körper, ohne dass dafür der Augenschein einen Grund erbringen könnte.

19./III. Einzelne neue schlaffe Blasen und Excoriationen im Gesicht, Conjunctivitis.

20./IV. Pat. war bis jetzt tagsüber im Wasserbad; während der ganzen Zeit ihres Krankenhaus-Aufenthaltes bestanden abendliche mässige Temperatursteigerungen.

26./IV. Abends hohes Fieber.

29./IV. Fieber besteht fort, Halsschmerzen, katarrhalische Röthung und Schwellung der Mandeln mit kleinen weissen Plaques. Starke Diarrhöe. Pat. wird ins Bett gebracht.

30./IV. Starke schmerzhafte Schwellung des ganzen Gesichts (Erysipelas faciei). Temperatur 40·8, Augen zugeschwollen.

1./V. Gesichtserysipel schreitet auf den Hals fort, Schwerhörigkeit, Diarrhöe besteht fort.

4./V. Erysipel auf Rücken und Brust fortgeschritten. Diarrhöe. Mehrmaliges galliges Erbrechen.

6./V. Diarrhöe, Fieber, Erbrechen besteht fort. Erysipel auf die Oberarme übergegangen.

7./V. Erysipel bis zum Nabel förtgeschritten. Fieber etwas abgefallen (38·2). Erbrechen und Diarrhöe besteht fort.

10./V. Im Urin fortwährend noch Eiweiss, metamorphosirte Cylinder, Farbe gelb. Pat. klagt über Athemnoth, feuchtes Rasseln hinten auf beiden Lungen. Temp. 39°.

11./V. Unter fortwährender Abnahme der Herzkraft tritt unter den Zeichen hochgradigen Lungenödems Abends 8¼ Uhr der Exit. let. ein.

Die klinische Diagnose lautete: Pemphigus foliaceus, Nephritis chronica, Erysipelas migrans. Insufficientia cordis, Oedema pulmonum.

Dieselbe wurde durch die Obduction bestätigt, das Protokoll bietet nichts Erwähnswerthes, im Darm waren keine Geschwüre, Milz gross, an den Nerven, Ganglien, Gehirn- und Rückenmark makroskopisch ebenfalls nichts Abnormes, das letztere wurde nach der Weigertschen Methode gefärbt und genau auf Degenerationsherde durchsucht, ohne Resultat. Auch Hautstücke von mit Pemphigus befallenen Partien wurden gehärtet und nach den bekannten Methoden gefärbt. Das mikroskopische Bild zeigt auf den ersten Blick von dem des Pemphigus vulgaris einige nicht unerhebliche Abweichungen, die aber durch secundäre Schädlichkeiten bedingt zu sein scheinen; im Ganzen finden wir sonst ein Bild, das dem des Pemphigus vulgaris, jedoch in seinen Einzelheiten ins Extreme potenzirt, entspricht; vor allen Dingen kolossal erweiterte, strotzend gefüllte Gefässe sowohl in der Subcutis wie in der Lederhaut und besonders in der Papillarschicht, in welch' letzterer die Papillenschlingen

fast die ganzen Papillen einnehmen — siehe die beigegebene Abbildung — und ich kann Unna nur beistimmen, wenn er diese Gefässerweiterungen direct mit Angiomen vergleicht, sie sind so auffallend, dass alles Andere hinter diesem Charakteristicum zurückstehen muss. Entsprechend dieser Gefässdilatation, ist auch eine starke, manchmal geradezu seeartige Erweiterung der Lymphbahnen, sowohl der Spalten, wie der Gefässe vorhanden und hie und da eine beträchtliche perivasculäre zellige Infiltration hauptsächlich in der Papillarschicht, doch muss ich betonen, dass diese lange nicht der gewaltigen Gefässerweiterung entspricht, im Gegentheil dem gegenüber auffallend gering ist und lange nicht an allen Papillenschlingen oder auch nur an den grössten Theil derselben, sondern nur hie und da, so dass es aussieht, als wenn an diesen Stellen besondere Schädlichkeiten einen eigenen Reiz hervorgerufen hätten, der von Seiten der Gefässe mit der Auswanderung der weissen Blutkörperchen und einer Wucherung der fixen Bindegewebszellen der Umgebung, unter denen sich zahlreiche Mastzellen befinden, beantwortet wurde; die Intima der Gefässe erscheint in der Regel intact; es drängt sich der Gedanke auf, dass die stärker entzündeten Partien erst durch die secundäre Schädigung des Papillarkörpers und der seiner obersten Schichten beraubten Epidermis enstanden wären; die Epidermis ist in ihren tieferen Schichten fast regelmässig erhalten, nur ausnahmsweise liegt der Papillarkörper vollständig bloss, aber die erhaltene Epidermis ist gequollen, die Interspinalräume weit, hie und da färben sich die Zellen nicht mehr, so dass wir eine Art Necrose annehmen müssen, eine Veränderung der Epidermis an den makroskopisch nicht befallenen Stellen in der Nähe der Defecte ist nicht zu constatiren, dagegen ist auch hier die Gefässdilatation, wenn auch nicht in so hohem Masse, wie an den erkrankten Partien, deutlich nachweisbar. Die Dicke der fehlenden Epidermisschichten wechselt ausserordentlich, jedoch sind die Hornschicht in allen ihren Theilen und das Stratum lucidum fast regelmässig abgestossen. Die Hautnerven sind in der Regel intact, jedoch habe ich einige Male, besonders an Stellen, die ihrer Epidermis vollständig beraubt waren, in der ödematösen und ziemlich stark infiltrirten

Cutis degenerirte Nerven gesehen, aber ich führe diesen Befund, wie die Entzündung, auf secundäre Schädigungen zurück. Der vorstehende Befund kann mich nur in meiner Ansicht bestärken, dass es sich dem mikroskopischen Bilde nach wie beim Pemphigus vulgaris auch beim Pemphigus foliaceus in erster Linie um vasomotorische Störungen handelt und dass der Pemphigus foliaceus nichts als ein ins Extreme potenzirter Pemphigus vulgaris ist. Untersuchung auf Mikroorganismen ergab nur in der Papillar- und Subpapillarschicht hier und da Coccenhaufen, wie es ja auch nicht anders zu erwarten ist, ein regelmässiger Befund oder ein solcher in den tieferen Cutisschichten war nicht zu constatiren. An der erysipelatösen Haut waren Kettencoccen in den Lymphbahnen nachweisbar.

Interessant ist an diesem Falle das Auftreten des Pemphigus im Gefolge eines Traumas, Patientin hat sich einen Dorn in den Daumen der rechten Hand gestossen, es bildet sich ein Panaritium und anscheinend eine Lymphangitis, die unter Bildung zahlreicher Abscesse am Unter- und Oberarm zur Heilung kommt. Kurze Zeit darauf tritt ein Pemphigus an eben denselben Stellen auf, und zwar ist derselbe zuerst nur auf diese Stellen beschränkt, halbseitig, so dass es wohl keinem Zweifel unterliegen kann, dass er mit dem Trauma in ätiologischem Zusammenhang steht; Pemphigus traumaticus und zwar in seinen Efflorescenzen zuerst anscheinend rudimentär; es ist nur von rothen Flecken die Rede, die aber allmälig über den ganzen Körper sich verbreiten und erst nach längerer Zeit in einen typischen Pemphigus foliaceus übergehen. Der Zusammenhang mit dem Nervensystem ist hier wohl ausser Zweifel, gröbere Störungen pathologisch-anatomischer Natur konnten an demselben nicht nachgewiesen werden, wir müssen demnach vorläufig unsere Zuflucht nehmen zu einfach functionellen Störungen im Nervensystem, zu angio- oder trophoneuritischen Störungen der Haut, die durch das Trauma ausgelöst wurden. Und dafür scheint auch der mikroskopische Befund zu sprechen, das Missverhältniss der relativ wenig erheblichen Infiltrate zu der gewaltigen Dilatation der Gefässe und Lymphbahnen, die massenhafte Ansammlung von Lymphe in den Lymphgefässen und unter den

oberen Schichten der Epidermis, eine eigentliche Entzündung des Gewebes ist gewiss nicht vorhanden; anscheinend nur eine Erschwerung der Lymphabfuhr und eine Vermehrung der Lymphzufuhr charakterisirt den Process, das heisst eine Störung der Function der dieselbe regulirenden Gefässe. Wenn andere Autoren beim Pemphigus foliaceus wirkliche stärkere Entzündung und Infiltration der Haut fanden, so ist dieselbe meiner Ansicht nach nur auf secundäre Schädlichkeiten, die die schon pemphigoid entartete Haut treffen, zurückzuführen, sonst müsste sie bei allen Pemphigus foliaceus-Fällen zu finden sein. Dass solche Schädlichkeiten auch unsere Patientin getroffen haben, geht aus der chronischen Nephritis hervor, die jedenfalls durch den Reiz der in die Blutbahn durch die lädirte Haut aufgenommenen und durch die Niere wieder ausgeschiedenen Noxen herbeigeführt ist; es ist das vielleicht ein fernerer Grund, weshalb man grade beim Pemphigus, wo die auf weite Strecken blossgelegten weiten Blut- und Lymphbahnen zur Erleichterung der Aufnahme von Mikroorganismen wie geschaffen sind, so sehr häufig Nephritis findet. Diese Erweiterung der Lymphbahnen hat ja bei unserer Patientin auch notorisch zur Aufnahme von Mikroorganismen geführt, die sogar den Exitus letalis veranlassten. Die Patientin ging an Erysipel zugrunde, jener Infectionskrankheit, die ja bei Lymphstörungen überhaupt so sehr gefürchtet ist und leider so oft zur Beobachtung kommt, z. B. auch bei den Oedemen der Nephritiker, besonders wenn durch Punctions-Dränage oder Incisionswunden die Lymphbahnen, wie in unserer Krankheit naturgemäss, mit der Aussenwelt communiciren. Also die Erweiterung der Lymphbahnen und die starke Ansammlung der Lymphe in den oberen Cutisschichten spielt anscheinend bei dem Zustandekommen des Pemphigus eine wichtige und zwar primäre Rolle. Auffallend ist auch in unserem Falle das so häufige Auftreten der Diarrhöe, ohne dass post mortem dafür genügende Erklärungsmomente sich finden liessen, wie im Falle II. Sollte vielleicht auch diese durch Lymphstauung und Transsudation in der Darmschleimhaut zu Stande gekommen sein? Untersuchungen habe ich leider bei diesem Falle über diesen Punkt nicht angestellt.

IV. [1]) M. M., 16 J., Glaserstochter aus Würzburg, aufgenommen am 30. Oct. 1890, entlassen 6. April 1892. (Die Krankengeschichte kann wegen ihrer Extensität nur im Auszuge wiedergegeben werden.)

Der Vater der Pat. starb an Lungentuberculose, die Mutter lebt und ist gesund, nur von Zeit zu Zeit leidet sie an Gelenkrheumatismus; eine ältere Schwester der Pat., welche sehr bleichsüchtig war, soll jetzt an Blutbrechen leiden; ihre drei Brüder sind gesund, der eine hat als Kind oft Krämpfe gehabt. Ein nervöses Leiden besteht in ihrer Familie und Verwandtschaft nicht. Die Pat. selbst hatte als Kind Keuchhusten und Masern, sie ist von Jugend auf schwächlich gewesen. Vor drei Jahren, also mit 13 Jahren, stellte sich die Periode bei ihr ein, welche bis zu ihrer Aufnahme ins Spital regelmässig, aber immer sehr reichlich, wiederkehrte; sie war oft mit Schmerzen, Unwohlsein und Erbrechen verbunden und dauerte oft 8 Tage lang. Auch sonst war ihr bisheriges Befinden kein völlig gesundes; sie litt oft an Uebelkeit, Appetitlosigkeit und will seit einiger Zeit bleichsüchtig sein. Im 14. Lebensjahre litt sie 4 Monate — Mai bis August — an Gelenkrheumatismus. Ihr jetziges Leiden begann vor 2 Jahren, $^1/_4$ Jahr nach dem Gelenkrheumatismus; eine Ursache weiss Pat. nicht anzugeben. Unter schmerzhafter Anschwellung der linken Handgelenkgegend stellte sich in der Mitte der Beugefläche daselbst eine schmerzhafte strichförmige längsverlaufende Röthung ein; daran schlossen sich dann nicht schmerzhafte Röthungen an der Beugefläche des linken Vorderarms und dann ähnliche lang gestreckte rothe Flecke an beiden Armen, Händen, Füssen und auf der Brust, die alle schmerzlos waren und auch nicht juckten; dagegen stellten sich während jeder Periode unbedeutende Schmerzen daran ein, auch nässten von Zeit zu Zeit diese Flecke, weswegen Pat. öfter die Riedinger'sche Klinik besuchte. Die nässenden Stellen sollen stets sehr rasch geheilt sein. Vor einem halben Jahre trat einmal vollständige Empfindungslosigkeit und Lähmung am linken Arm ein, welche aber durch Anwendung von Elektricität wieder zum Schwinden gebracht wurde. Fieber will sie nie gehabt haben. Vor 6—8 Wochen verschwanden diese Affectionen bis auf jetzt noch erkennbare Spuren, die sich theils als rothe Stellen, theils als oberflächliche, mehr oder weniger rundliche pigmentirte Narben darstellen. Dafür aber traten in der vorigen Woche im Gesicht und am linken Oberarm derartige Streifen auf, welche heftig schmerzten; die Schmerzen gingen den Röthungen voraus; am Montag wurden die Flecke deutlicher und fingen an zu nässen, deshalb sucht Pat. die Hilfe der Klinik auf. Sie klagt über starke Kopfschmerzen, Schlaflosigkeit, Mangel an Appetit und hat bei ihrer Aufnahme heftiges Nasenbluten, das auch schon kurz vorher einige Male aufgetreten war.

---

[1]) Dieser Fall wurde von mir zusammen mit Hrn. Privatdocenten Dr. Seifert beobachtet, der mir in liebenswürdigster Weise die Publication der Krankengeschichte überliess, wofür ich auch an dieser Stelle meinen verbindlichsten Dank ausspreche.

Status praesens: Mässig kräftiges weibliches Individuum von mittelgrosser Statur, gracilem Körperbau. Haut und sichtbare Schleimhäute sind ziemlich anämisch. Auf der Haut des linken Oberarms im Gebiet des N. axillaris befindet sich ein etwa 7 Centimeter langer, längs verlaufender oberflächlicher Epithelverlust, etwa von der Breite eines Zeigefingers, der heftigen Schmerz verursacht und von heftigen Neuralgien im ganzen linken Oberarm begleitet ist. Am oberen Ende dieser Excoriation befindet sich noch eine kleinere von querem Verlaufe. Auf der Brust entsprechend dem Manubrium sterni und dessen Umgebung befinden sich etwas verschwommene, auf Druck vorübergehend abblassende, jedoch nicht vollständig verschwindende Röthungen, die gleichfalls heftige, genau localisirte Schmerzen verursachen. Dazwischen sind einzelne Pigmentflecke und sehr oberflächliche Narben, welche von früheren Excoriationen herrühren sollen. Auf der Haut der Unterlippe eine Zehnpfennigstückgrosse Herpesgruppe, oberhalb der Glabella im Verlaufe des linken N. frontalis eine 4 Cm. lange, 1 Cm. breite Excoriation. Aehnliche streifenförmige oberflächliche Excoriationen ziehen beiderseits von der Gegend vor den Ohren schräg aufwärts bis zur Haargrenze etwa dem Verlaufe der Rami temporales des N. facialis entsprechend, ebenso vorwärts ins Gesicht dem Verlaufe der N. n. zygomatici und buccales entsprechend und schräg abwärts bis an den unteren Rand des Unterkiefers, etwa entsprechend dem Ram. subcutan. mandib. n. facial. Auch diese Excoriationen sind unter heftigen Neuralgien entstanden. Auffallend ist, dass die Epitheldefecte ziemlich genau dem Nervenverlaufe entsprechen. Ebensolche, aber schon überhäutete, dunkelrothe, aber etwas schuppende Stellen befinden sich auf der Dorsalseite beider Füsse im Bereich des N. peroneus superfic. und zwar beiderseits je eine längliche Stelle in der Mitte des Fussrückens, ferner ist links eine querverlaufende Röthung entsprechend dem vorderen Ende des 3. und 4. Metatarsus aufgetreten, ebenso auf der Dorsalseite des Daumens, Zeigefingers und kleinen Fingers der linken Hand und der Grundphalanx des Zeigefingers der rechten Hand unter blitzartigen bis in die Fingerspitzen ausstrahlenden Schmerzen. Auf der Beugefläche des unteren Theils des rechten Vorderarms befindet sich radialwärts an der Stelle der gestrigen Röthung heute unter verstärkten Schmerzen ein 5 Cm. langer, etwas über 1 Cm. breiter, nässender oberflächlicher Epithelverlust. Auf der Dorsalseite des linken Fusses, über dem 1. Metatarsus, im Bereiche des N. peroneus superf., dessen Gebiet sehr schmerzhaft ist, eine neue strichförmige 3 Cm. lange Röthung. In der linken Ellenbogenbeuge, im Bereich des N. cutan. lat., ebenso über dem linken Olecranon, je eine quere Röthung. Plötzlich auftretende starke Schmerzen an der linken Halsseite bis unterhalb der Clavicula. Grosse Müdigkeit, Kopfschmerzen, Appetitlosigkeit, Erbrechen, Brennen in den oberen Augenlidern. Puls 80, Temp. 36·8° Innere Organe normal, Urin ohne Eiweiss und Zucker.

2./X. Unter unseren Augen hat sich an einer Stelle des rechten Unterarmes, die gestern stark geröthet und sehr schmerzhaft war und

mit einem hermetisch abschliessenden Collodiumverband bedeckt wurde, heute bei vollständig intactem Verbande eine bandförmige, beträchtlich nässende Excoriation gebildet. Schmerzen im Bereich des Ulnaris und Medianus rechterseits. Elektrische Prüfung ergibt für

Ulnaris KSZ — 7 Elem. ASZ — 9 Elem. AOZ 21 Elem. KOZ — 26 Elem.
Medianus KSZ — 12 „ ASZ — 14 „ AOZ 13 „ KOZ nicht auszulösen. Keine Entartungsreaction.

7./X. In der Mitte der Oberlippe nahe dem Lippenroth eine linsengrosse wasserhelle Blase. Neue Excoriationen über dem linken 2. Metacarpus, ebenso über der Grundphalange des linken Zeigefingers genau entsprechend den gestern daselbst aufgetretenen Röthungen. Auf der Dorsalseite der Mittelphalanx dieses Fingers eine längsovale prallgespannte, wasserhelle, $2^1/_2$ Cm. lange Blase, eine gleiche $1^1/_2$ Cm. lange auf der Endphalanx. Auf der Brust sind die Röthungen, ohne genässt zu haben, abgeblasst und auf den hier vorhandenen Excoriationen ist das Serum eingetrocknet, ebenso auf der in der Mitte der Vorderfläche des linken Vorderarms befindlichen Excoriation.

Abends. Die quere Röthung in der linken Ellenbogenbeuge hat sich seit Nachmittag in eine nässende Excoriation verwandelt. Neue Schmerzen an der rechten Halsseite.

8./X. Auf dem oberen Ende des Nasenrückens eine linsengrosse Blase.

Abends. Auf der Dorsalseite der Mittelphalanx des linken Zeigefingers eine längs ovale Excoriation, auf der in ganz profuser Weise wasserhelles Serum quillt. Am linken kleinen Finger heftige Schmerzen bis jetzt ohne sichtbare Veränderung. Derselbe wird mit einem Collodiumverband versehen.

9./X. Die Excoriationen im Gesicht sind überhäutet, auf der rechten Schläfe einige neue rothe Striche. Auf der r. Stirnseite eine kleine Blase.

10./X. Auf der Mittelphalanx des linken kleinen Fingers, der bis jetzt verbunden war, hat sich eine die ganze Rückseite dieser Phalanx einnehmende ovale, mit hämorrhagischem Inhalte gefüllte pralle Blase gebildet; die rothen Streifen auf beiden Handrücken sind verschwunden, dagegen ist über dem ersten linken Metacarpus ein neuer rother Streifen entstanden. Auf der Radialseite des linken Vorderarmes eine neue langgestreckte Röthung. Die Röthung unter der linken Ellenbogenbeuge und die in der Mitte des linken Oberarmes sind abgeblasst. Auf der Aussenseite der rechten Schultergelenksgegend und des rechten Oberarms je eine neue rothe Stelle. Im Verlaufe der zweiten rechten Rippe vorn ist unter neuen Schmerzen ein 3 Cm. langer, 1 Cm. breiter rother Strich aufgetreten, ebensolche auf der rechten Wange und rechten Schläfe. Grosse Uebelkeit, öfteres Erbrechen. (Da bei der hysterischen Patientin immer wieder der Verdacht auf Artefacte rege wird, wird, wie schon öfter, nochmals eine genaue Untersuchung von Bett und Umgebung auf etwaige Aetzsubstanzen vorgenommen, jedoch mit negativem Erfolge. Dem Wartepersonale wird von Neuem strengste Wachsamkeit eingeschärft.)

11./X. Neue Excoriationen auf der Brust und dem rechten Arm, das Gesicht ist in toto ödematös geschwollen und sehr schmerzhaft. Appetitlosigkeit, öfteres Erbrechen. Puls 95, Temp. 37·5.

12./X. Auf der Dorsalseite der Grundphalanx des rechten Zeigefingers sind einzelne herpesähnliche kleine Blasen auf rothem Grunde entstanden, auf dem rechten Handrücken entsprechend dem 2. Metacarpus eine längliche Excoriation, die an ihrem Rande von abgehobener Epidermis umgeben ist. Die hämorrhagische Blase auf dem l. kleinen Finger ist schlaff zusammengesunken.

Abends. In der Mitte des oberen Drittels des linken Vorderarms eine linsengrosse weisse Blase. In meiner Gegenwart hat Pat. einen mit starkem Schwindel und Angstgefühl beginnenden, 20 Minuten dauernden hysterischen Anfall: Athmungs- und Pulsfrequenz ist hochgradig gesteigert, in Pausen von 2 bis 3 Minuten treten Zuckungen in beiden Armen auf und runzelt sich die Stirn. Dabei reagirt Pat. jedoch auf ganz leichte Berührung der schmerzhaften Stellen, die Reaction der Pupillen auf Lichteinfall ist deutlich vorhanden.

13./X. Abends. Pat. liegt den ganzen Tag mit geschlossenen Augen da und stöhnt fortwährend. Puls 124, Athmung 20, Temp. 36.5. In kurzen Pausen zuckt sie unter heftigem Stöhnen zusammen und krümmt den Körper opisthotonisch nach hinten. Dabei reagirt sie auf Anrufen, Pupillarreaction vorhanden. Auf der Dorsalseite der linken Hand und den Grundphalangen der linken Finger neue rothe Striche.

14./X Pat. liegt noch immer mit geschlossenen Augen und bietet dasselbe Bild wie gestern, es ist ihr keine Nahrung beizubringen.

Abends: Nach 36stündigem Schlaf volles Bewusstsein.

15./X. Neue Röthungen und Blasen, zwei hysterische Anfälle mit stärkeren Krämpfen wie früher.

16./X. 5 hysterische Anfälle. Urin reich an Harnsäure.

17./X. An der Schleimhaut der Unterlippe eine grosse Blase.

18./X. Menses. Neue Anfälle.

21./X. Unter einem vollständig intactem Zinkleimverband sind am rechten Fuss, an dem Patientin vorgestern über Brennen klagte, typische Pemphigusblasen und strichförmige Röthungen der früheren Beschaffenheit aufgetreten.

23./X. An der linken grossen Zehe eine ovale Excoriation von 2 Cm. Länge, $^3/_4$ Cm. Breite.

24./X. Auf der Rückseite des Vorderarmes rechts im oberen Drittel, wo heute Morgen noch keine Veränderung zu constatiren war, befindet sich eine scharf begrenzte, längsovale, $3^1/_2$ Cm. lange, $1^1/_2$ Cm. breite, ganz oberflächliche und blass aussehende Excoriation unter heftigen brennenden Schmerzen im ganzen rechten Arm und ganz enormer Hyperalgesie an demselben, so dass bei der leisesten Berührung der Spitzen der Haare oder der Haut mit der Nadel die Patientin bei verbundenen Augen unter starken Schmerzensäusserungen zusammenzuckt. Dieselbe Hyperal-

gesie besteht am linken Fuss und zwar in manschettförmiger Abgrenzung. Temp. 37·6, Puls 120.

1./XI. Gürtelgefühl, eine Excoriation an der Rückenhaut quer verlaufend in der Höhe des 8. Brustwirbels rechts; eine längsovale Röthung entsprechend auf der linken Rückenseite; eine ebensolche an der Aussenseite des rechten Oberschenkels.

14./XI. Beiderseits auf der Wangenschleimhaut entsprechend dem Ausführungsgang der Parotis eine etwa erbsengrosse weissliche Schwellung, die im Centrum die hochgeröthete und geschwellte Mündung des Ausführungsganges erkennen lässt. Ueberall in der ganzen Mundhöhle oberflächliche Epithelabschurfungen, die der Schleimhaut als weisslicher Belag aufliegen. Zunge etwas geschwollen und schmerzhaft, eine Blase in der Nähe des linken Mundwinkels an der Unterlippe. Puls stark beschleunigt 152 bei 36·8 Temperatur. Nahrungsaufnahme per os unmöglich. Nährklystire.

15./XI. Am äusseren Rand der Unterlippe eine Gruppe von Herpesbläschen. Puls 135, Temp. 36·5.

18./XI. An der Kinnfurche links neue Herpeseruption. Excoriationen, Blasen und Hautröthungen an den verschiedensten Stellen des Körpers.

19./XI. Die schon öfter angestellten Versuche durch künstliche Reizung (Stecknadelstiche, Veratrinsalbe, Juckpulver u. s. w.), eine Excoriation oder Blase zu erzeugen, sind bis jetzt fehlgeschlagen.

27./XI. Die ganze Mundschleimhaut, die noch gestern vollständig intact war, zeigt einen grauweissen Belag von abgestossenen Epithelfetzen und ist sehr schmerzhaft; an der Unterlippenschleimhaut rechts einige neue Blasen.

28./XI. Bläschen und Blasen am Daumen und Mittelfinger der r. Hand. Allmälige Besserung des Allgemeinbefindens der Pat. Die Blasen, Excoriationen und Röthungen werden seltener, ebenso die hysterischen Anfälle, das Körpergewicht nimmt zu und es wird, da nur noch vereinzelte Efflorescenzen im Januar aufgetreten sind, Patientin versuchsweise auf ihre Bitten aus dem Spital am 12./X. 1891 entlassen.

Patientin stellt sich von Zeit zu Zeit vor.

25./III. 1891. An der Unterlippe und der linken Wange typischer Herpes, am linken Unterarm ein 1 Cm. breiter, 11 Cm. langer, oberflächlicher Epithelverlust, der aus zusammenhängenden Blasen entstanden sein soll.

30./III. Neue Herpeseruption im Gesicht, an beiden Seiten des früheren Excoriation typische Pemphigusblasen, die ganze Hautpartie hyperästhetisch.

8./IV. Menstruation seit 6 Wochen ausgeblieben; nachdem die Blasenbildung auf dem Körper stärker geworden, wird der Patientin empfohlen, wieder ins Spital einzutreten.

9./IV. Auf dem linken Arm und zwar ober- und unterhalb der Ellenbogenbeuge, ferner im mittleren Drittel des Unterarms und unmittelbar über der Handgelenksbeuge vereinzelt auch an der Streckseite dieser

Partien zahlreiche, meist kreisrunde linsengrosse Blasen, deren Decke ziemlich dünn ist; dieselben sitzen einem hoch- bis braunrothen Grund auf, der als Halo in einem etwa 1 Cm. breitem Saum dieselben umgibt. Vorstadien dieser durchweg isolirt stehenden Blasen charakterisiren sich durch eine braunrothe, leicht papulöse, auf Druck abblassende, aber nicht verschwindende, Brennen verursachende Erhebung. Inhalt der Blasen, deren Decke bei frischen Eruptionen prall gespannt ist, anfangs bernsteingelb wasserhell, später trüb eitrig. Alle Blasen verursachen Brennen. Ueberall zwischen den Blasen Residuen von solchen. Hyperästhesie der Haut der linken Axillargegend. Daselbst eine leichte diffuse Röthung ohne scharfe Begrenzung; ferner befinden sich einige Blasen auf der Brust von demselben Charakter wie am linken Arm. Diagnose: Pemph. vulgaris.

10./IV. Unter dem Armverband eine neue Blase, die übrigen eingetrocknet.

14./IV. Neue Blasen am linken Oberarm. Mikrosk. und bakteriolog. Untersuchung des Blaseninhalts ergibt negatives Resultat.

18./IV. Herpes labialis.

19./IV. Am linken Mittelfinger eine grosse Blase.

20./IV. An beiden Händen neue Blasen.

26./IV. Im Gesicht neue Blasen.

25./IV. Massenhafte Blasen über Brust, Rücken und linker oberer Extremität. Dieselben kommen allmälig zur Abheilung, es treten immer weniger auf, am 8./V. sind nur noch vereinzelte zu constatiren, so dass Pat. wiederum versuchsweise entlassen wird.

Im December vermehren die Blasen sich wieder, so dass Pat. am 31./XII. 1891 wieder ins Spital eintritt.

1./I. 1892. Am linken Unterarm zahlreiche kreisrunde, pralle Blasen mit leicht gerötheten Hof, zahlreiche Pigmentflecke von abgeheilten Blasen herrührend; leichte Temperatursteigerung.

8./I. Auftreten von Pemphigusblasen auf der Stirn.

25./I. Klinische Demonstration: typische Pemphigusblasen am linken Arm, keine Nervenstörungen.

10./II. Neuer Nachschub von Pemphigusblasen bis zu 5Pfennigstück. grösse am linken Oberarm und Hals.

26./II. An der Unterlippe eine Herpeseruption.

1./III. Neuer Nachschub von Pemphigusblasen am linken Oberarm.

13./III. Unter Temperatur von 38° an den Fingern der linken Hand einige bohnengrosse Blasen.

16./III. Klagen über Schmerzen im Bereich der Finger unmittelbar unter den vor einigen Tagen aufgetretenen Pemphigusblasen, deren Decken jetzt geplatzt sind. An den hyperalgetischen Stellen absolut keine Veränderung wahrnehmbar.

19./III. An den vor 3 Tagen hyperästhetischen Stellen an den Fingern der linken Hand Blasen, die theils prall gefüllt, theils geplatzt sind.

26./III. Neue Blasen am l. Zeigefinger unter Temperatursteigerung.

Unter steter Temperatursteigerung immer neue Nachschübe von Blasen im Bereich der linken oberen Extremität.

6./IV. Pat. wird auf ihr dringendes Verlangen, nachdem die Eruptionen geringer geworden und das Fieber abgefallen ist, zu ihren Eltern entlassen.

Dass es sich bei unserer Patientin in der späteren Beobachtungszeit um einen gewöhnlichen Pemphigus vulgaris handelt, kann nicht zweifelhaft sein, es waren alle Charaktere vorhanden, die typischen Blasen, die ohne Hinterlassung von Narben unter beträchtlicher Pigmentirung der Haut zur Abheilung kommen, die Chronicität des Ausschlages, das Auftreten in Nachschüben, die zum Theil von Temperatursteigerung begleitet sind, das Vorausgehen von Erythemen und Quaddeln, die Brennen und Schmerzen verursachen. Interessant ist für uns aber der Beginn der Erkrankung unter dem Bilde von bandartigen Röthungen der Haut, die z. Th. heftige Schmerzen verursachen, z. Th. dem Nervenverlauf etwa entsprechen, zum Theil allerdings auch vollständig unabhängig von demselben zu sein scheinen; diese Röthungen, bei denen wir es schon mit Exsudationen zu thun haben, denn sie blassen wohl auf Druck ab, aber verschwinden nicht, gehen über Nacht entweder in Blasen über, die manchmal der Röthung conform sind, manchmal auch mehrere in Reihen gestellte Epithelabhebungen mit dazwischen liegender Hautröthung darstellen, oder aber die Röthungen fangen an zu nässen, d. h. die alleroberflächlichsten Hornschichten haben sich sofort anscheinend nicht zusammenhängend, sondern kleienförmig abgestossen, und das in dem Papillarkörper angesammelte Serum tritt durch die tieferen Epithelschichten an die Oberfläche, wo es zu honiggelben Krusten vertrocknet. Es ist auffallend, dass dieser so merkwürdige Beginn des Pemphigus einige Aehnlichkeit mit der Entstehung des Pemphigus bei Fall III hat, bei dem 3/4 Jahr nach einer Verletzung plötzlich Schmerzen im rechten Arm auftraten und grosse rothe Flecken, die sich auch über das Gesicht und dann über den ganzen übrigen Körper verbreiteten, ohne im Anfang sich zu wirklichen Blasen auszubilden. Für anatomische Störungen von Seiten des Nervensystems liegen keine Anhaltspunkte vor, dagegen sind Functionsanomalien in ausgedehntem Masse vorhanden, es handelt sich um ein hochgradig hysterisches

junges Mädchen das alle Stigmata der Hysterie aufweist, typische hysterische Anfälle, Schlafsucht, Lähmung einzelner Extremitäten, die nach einiger Zeit wieder verschwindet, Hyperästhesien und Hyperalgesien mit manschettförmiger Begrenzung Auch die Function der Vasomotoren ist erheblich gestört, es war eine ausserordentliche Labilität derselben vorhanden, ich konnte z. B. durch Suggestion, Zureden und scharfes Anblicken an bestimmten Hautpartien, z. B. Theilen der linken und rechten Brustseite abwechselnd rothe Flecke erzeugen und meinen Zuhörern demonstriren (leider haben Herr Prof. Rieger, der sich für den Fall zu interessiren die Güte hatte, und ich uns vergeblich bemüht, die Pat. zu hypnotisiren.) Als ein Zeichen der ausserordentlichen Reizbarkeit der Vasomotoren ist auch wohl die paroxysmale Tachycardie (124 Puls bei 36·5 Temp., 120 Puls bei 37·6 Temp., 135 Puls bei 38·5 Temp., 152 Puls bei 36·8 Temp.) aufzufassen, welche tagelang bestand. Wir werden daher nicht fehl gehen, wenn wir die Hautröthungen, die zu Beginn des Leidens allein und später als Vorstadien der Blasen auftraten, als angioneurotischer Natur auffassen. Damit aber ist uns auch ein Fingerzeig gegeben für die angioneurotische Natur der Blasen selbst, die sich ja allerdings in unserem Falle nicht beweisen liess. Dass es sich jedenfalls um nervöse Erscheinungen, nicht um eine Infectionskrankheit handelt, ist, glaube ich, nach dem ganzen Krankheitsbilde nicht zweifelhaft trotz der leichten Temperatursteigerungen, die Pat. in späteren Stadien ihrer Erkrankung aufwies (die vielleicht auf secundäre Resorption von Keimen durch die ihrer Hornschicht entblösste Epidermis, oder aber auch durch eine Störung im Wärmecentrum hervorgerufen wurden). Für eine Infectionskrankheit spricht sonst nichts, weder die bakteriologische Untersuchung des Blaseninhaltes noch der Milzbefund (die Milz war niemals vergrössert), noch auch die erste Eruption oder der Verlauf. Wir werden den Fall also aufzufassen haben als eine mit einer Hysterie combinirte Vasoneurose der Haut, die sich in ihren späteren Stadien unter dem Bilde eines typischen Pemphigus vulgaris darstellte.

V. F. K., Arbeiterin aus Ottensen, 29 J. Eingetreten 12./III. 1894. Der Vater der Patientin starb am Blasenkrebs, die Mutter soll lungenleidend sein. Eine Schwester ist scrophulös, ein Bruder an Lungenschwind-

sucht gestorben. Vier Geschwister sind gesund. Pat. war als Kind drüsenleidend, bekam in ihrem 7. Jahre, als ihr eigener Vater ein Stuprum an ihr vollziehen wollte, angeblich den Veitstanz, der bis in ihr elftes Jahr dauerte. 1890 wurde sie wegen eines Blasenleidens im hiesigen Krankenhause behandelt. Damals sind, wie aus der Krankengeschichte ersichtlich, schon einzelne Pemphigusblasen bei ihr beobachtet, ebenso im Jahre 1891, wo sie wegen eines Typhus im Krankenhause lag. 1892 wurde der Pemphigus stärker, breitete sich über den ganzen Körper aus; sie nahm deswegen die Hilfe des Krankenhauses in Anspruch und wurde nach 14tägiger Behandlung gebessert auf Wunsch entlassen.

Seit langer Zeit leidet Pat. an Husten und zeitweise auftretenden profusen Schweissen, besonders der Hände und Füsse. Erste Menses traten mit 19 Jahren ein; immer unregelmässig, selten (ca. alle 8 Wochen) spärlich, zuletzt vor ca. $^1/_4$ Jahr. Seit ihrem 7. Jahre will Pat. an einem blasenförmigen Ausschlag leiden. Ohne erkennbare Veranlassung pflegt sich an einer circumscripten Stelle die Haut zu röthen, und auf der gerötheten Haut schiesst eine Blase auf mit wasserhellem Inhalt. Blase und Röthung breiten sich aus, der Inhalt wird trübe, bei einem gelegentlichen Insult platzt die Blase, es bleibt eine excoriirte Hautstelle zurück, die in einigen Tagen abheilt, ohne Narben zu hinterlassen. Die Blasen erreichten verschiedene Grösse, die grösseren hatten einen Durchmesser von 8 bis 10 Cm. Meistens waren mehrere Blasen, 2 bis 4 zu gleicher Zeit, vorhanden, manchmal auch mehr. Nur für kurze Zeit, etwa drei Wochen, ist Pat. ganz frei gewesen. Die Oertlichkeit der Blasenbildung war sehr wechselnd, kein Körpertheil blieb verschont, auch die Conjunctiven sind ergriffen gewesen, ebenso die Zunge. Weil jetzt wiederum ein stärkerer Nachschub aufgetreten ist, sucht Patientin das Krankenhaus auf.

Status präsens: Die etwas in ihrer Entwicklung zurückgebliebene, zart gebaute, mässig genährte Patientin trägt ein scheues Wesen zur Schau, wird leicht verlegen und macht den Eindruck einer Hysterischen. An beiden Augen eine Dacryocystitis, beide Conjunctiven geröthet und geschwellt; auf der rechten Cornea unregelmässige Leucome, welche von einer Blasenbildung daselbst herrühren sollen. Unter dem linken Augenlide eine ca. 5 Cm. im Durchmesser haltende Blase mit sehr dünner Decke und trübem Inhalt, die Haut der Umgebung ist geröthet und leicht geschwellt und schmerzhaft. Auf dem linken Unterarm ebenfalls einige grosse Blasen von gleicher Beschaffenheit. An den Lungen, abgesehen von verschärftem Exspirium über der rechten Spitze, nichts Abnormes, ebenso Herz, Leber und Milz normal. An der Blase öfter spastische Contractur des Sphincter vesicae mit Harnverhaltung, die sich im Sitzbad regelmässig löst. Urin frei von Eiweiss und Zucker. Starker Durchfall wechselt mit tagelanger Verstopfung, in dem diarrhoischen Stuhl etwas Schleim, kein Eiter oder Blut. Uterus etwas infantil, druckempfindlich, sonst an den Genitalien nichts. Appetit schlecht, Zunge belegt; im Rachen nichts. Herz von normaler Grösse, Töne rein, zuweilen paroxysmale Tachycardie. Leichte allgemeine Schwellung der palpablen Lymphdrüsen. In

beiden Händen öfter Contracturen, so dass die Finger weit von einander gespreizt werden; die Contracturen lösen sich immer sehr bald. Sensibilität normal, zuweilen leicht herabgesetzt; Sehnenreflexe leicht auszulösen, ebenso die Hautreflexe; keine Lähmungen, keine Ataxie.

Diagnose: Pemphigus vulgaris. Hysteria.

13./III. An der Conjunctiva des linken Auges eine Pemphigusblase.

15./III. Pemphigusblase an der rechten Conjunctiva.

18./III. Mehrere Blasen im Epigastrium.

22./III. Auf der rechten Cornea eine leichte Epithelabhebung. Conjunctiva geröthet ohne Blase. Pericornealinjection.

28./III. Verstopfung schon seit ca. 6 Tagen.

30./III. Durchfall, ohne dass ein Medicament gegeben wäre, wässerig, ohne Schleim, das Filtrat enthält ziemlich viel Eiweiss. Keine Schmerzen im Leib. Die Diarrhöe wird als eine nervöse aufgefasst.

3./IV. Durchfälle bestehen fort.

7./IV. Pemphigus in der rechten Schläfengegend.

13./IV. Mehrere Blasen am linken Vorderarm, Mattigkeit, Schwindel, Ziehen im Leib.

20./IV. Seit einigen Tagen profuse Durchfälle (bis 12 pro die).

25./V. Im Monat Mai zahlreiche Pemphigusblasen an den Füssen, den Schultern, am Rücken und den Brustseitentheilen, über dem Sternum und an den Fingern. Patientin zeigt immer noch Zeichen hochgradiger Hysterie. Erbrechen, zeitweilig kataleptische Starre, Flexibilitas cerea der Finger, Anästhesien einzelner Extremitäten.

14./VI. Es fällt auf, dass die häufig wiederkehrenden Durchfälle sofort bei Bettruhe sistiren, um, sowie Pat. wieder einen Tag ausser Bett ist, sogleich wiederzukehren.

3 ./VI. Seit einigen Tagen linke obere Extremität bis zur Mitte des Oberarms total anästhetisch. Durch Auflegen eines 5Markstücks auf die linke Ellenbogenbeuge wird nach einiger Zeit der betreffende Bezirk auch für feinste Berührungen empfindlich, während auf der rechten Ellenbogenbeuge eine entsprechende Zone anästhetisch geworden ist. (Transfert.)

12./VI. Transfert wird öfter wiederholt mit positivem Erfolge. Pat. erweist sich für Suggestion ausserordentlich zugänglich. Sie ist seit einigen Tagen aufgestanden, die Durchfälle waren wieder aufgetreten, es wurde ihr vorgestern suggerirt, dieselben würden jetzt aufhören, seit gestern kein Stuhlgang.

15./VI. Es ist immer noch kein Stuhl erfolgt, neue Pemphiguseruption auf der Brust.

18./VI. Starke Durchfälle, Bettruhe. Pemphigusblase auf beiden oberen Augenlidern und an der Schleimhaut der Unterlippe.

Im Juli zahlreiche Nachschübe von Pemphigusblasen an Haut und Schleimhaut.

11./VIII. Auf die Haut der Ellenbogenbeuge des linken Arms wird ein 5Markstück 2 Minuten lang fest angedrückt, nachdem der Patientin die Augen verbunden waren; es wird mit einem blauen Bleistift die

Grösse des 5Markstücks auf der Haut markirt, die Haut ist im Bereich der Fläche anästhetisch geworden. Es wird der Patientin suggerirt, dass an dieser Stelle Blasen auftreten würden, und dann darüber ein grosser Verband gelegt, der mit Collodium an der Haut fixirt wird.

13./VIII. Verband noch intact. Nach Abnahme desselben zeigen sich zu unser Aller Erstaunen im Bereich der markirten Stelle 2 grössere und eine kleinere Pemphigusblase mit wasserhellem Inhalt, die sich von anderen absolut nicht unterscheiden.

16./VIII. Es wird durch Andrücken eines Thalerstücks eine Stelle rechts neben dem Nabel anästhetisch gemacht.

15./IX. Es sind im Laufe des letzten Monates zahlreiche Pemphigusblasen aufgetreten, die die Wiederholung der experimentellen Blasenerzeugung verhinderten.

18./IX. Am linken Oberarm noch einige grosse Blasen. In Gegenwart mehrerer Aerzte wird auf dem linken Unterarm in ähnlicher Weise wie früher eine Hautpartie an der Streckseite (also nicht dieselbe wie früher) durch Metallotherapie anästhetisch gemacht und der Patientin suggerirt, dass dort eine Blase entstehen würde. Occlusivverband und Collodiumverschluss.

19./IX. Nachdem sich auch die gestern anwesenden Collegen überzeugt hatten, dass der Collodiumverschluss des Verbandes intact geblieben war, wird derselbe heute in ihrer Gegenwart abgenommen. Ueber der mit Blaustift abgegrenzten thalergrossen Fläche in der Mitte der linken Unterarmstreckseite hat sich eine über diese Grenze etwas hinausgehende Pemphigusblase gebildet.

21./IX. Heute wird eine mit Blaustift markirte Stelle an der Innenseite des rechten Unterarms durch Auflegen eines Dreimarkstücks in Gegenwart einer Reihe von Collegen anästhetisch gemacht und der Pat. suggerirt, dass eine Blase dort entstehen würde. Hermetisch abschliessender Collodium-Watteverband.

22./IX. Pat. klagt über Brennen an der markirten Stelle des rechten Unterarms; am rechten unteren Augenlid eine neue Pemphigusblase.

23./IX. Abnahme des intact gebliebenen Verbandes. An der markirten Stelle ist eine ca. 10 Cm. im Durchmesser haltende Blase mit serösem Inhalt entstanden. Reaction des Blaseninhalts alkalisch.

1./X. Links Augenlider geröthet und geschwellt, starke Thränensecretion und starke pericorneale Injection. Am inneren unteren Quadranten der Cornea leichte Epithelabhebung ohne deutliche Gefässneubildung.

8./X. Beide Lider des rechten Auges mit grosser Blase bedeckt.

13./X. In der Regio deltoidea dextr. mehrere grosse Blasen. Röthung und Jucken in der Reg. epigastrica.

14./X. In der Reg. epigastrica an den gestern gerötheten Stellen heute eine Reihe von Pemphigusblasen mit bernsteingelbem Inhalt, Urinentleerung erschwert.

18./X. Suggerirung einer Blaseneruption, 20./X. mit positivem Erfolge.

In der Folgezeit wurde die experimentelle Erzeugung von Pemphigusblasen durch Suggestion [1]) noch öfter wiederholt theils mit positivem, einmal mit negativem Erfolge und zwar machte es den Eindruck, als ob besonders dann leicht Blasen durch Suggestion erzeugt werden können, wenn gerade ein neuer Nachschub des Pemphigus an anderen Körperstellen spontan auftrat; die Pemphiguseruptionen, Durchfälle, Blasenstörungen, kataleptische Erscheinungen bestehen bis heute 8./XI. 1894 in derselben Stärke fort, durch Arsenmedication, psychische Einwirkung u. s. w. wurde bis jetzt nichts erreicht.

Vorstehende Krankengeschichte scheint mir für die Beurtheilung des Wesens des Pemphigus vulgaris von besonderer Bedeutung zu sein; dass es sich in vorliegendem Falle wirklich um einen P. chron. vulgaris handelt und nicht etwa um Blasenbildungen, wie sie sonst bei Hysterischen vorkommen sollen, ist nicht zu bezweifeln, das Auftreten der Blasenausschläge in Nachschüben durch viele Jahre hindurch und zwar seit ihrem 7. Lebensjahre (in dem ja noch keine eigentlich hysterischen Symptome zur Beobachtung kommen), das Auftreten der Blasen auch an den Schleimhäuten, das Jucken und Brennen, die der Entwicklung vorhergehende Hautröthung, alles das spricht für die Richtigkeit der Diagnose. Dass Pat. hochgradig nervös ist, auch nervöse Secretionsanomalien (Schweisshände und Füsse, Durchfälle) hysterische Krampf- und Lähmungserscheinungen aufweist, häufig wechselnde Sensibilitätsstörungen hat, gibt Veranlassung, die Form als einen Pemphigus vulgaris hystericus zu bezeichnen. Das Merkwürdige aber an dem Falle ist, dass es gelingt durch einfache Suggestion und zwar in erster Linie Verbalsuggestion ohne irgend welche Reizung der betreffenden Hautstelle an den verschiedensten Theilen des Körpers Blasen und zwar typische Pemphigusblasen künstlich zu erzeugen. Das berechtigt uns zu dem Schluss, dass zur Entstehung dieser Blasen ganz entschieden nervöse Einflüsse die wesentliche Rolle spielen, und dass der Pemphigus in unserem Falle sicher eine Neurose darstellt, ob eine Vasoneurose oder eine Trophoneurose, möchte ich nicht mit Sicherheit entscheiden; man wird trotz der verdammenden Kritik, die Kaposi vor Kurzem [2]) über

[1]) Die Patientin wurde mit durch Suggestion erzeugten Blasen am 18. Dec. 1894 im ärztlichen Verein zu Altona demonstrirt.

[2]) Ueber die modernen Systematisirungsversuche in der Dermatol. Archiv für Dermat. und Syph. XXIX.

die Existenz der sog. Trophoneurosen gefällt hat, vorläufig über dieselbe noch nicht sich hinwegsetzen können, die Dermatologen so wenig wie die Physiologen, wenigstens ist es schwierig, zum Beispiel die pemphigoiden Substanzverluste, die mehrmals bei unserer Patientin auf der bekanntlich vollständig gefässlosen Cornea beobachtet wurden, anders zu erklären, eben so wie die Substanzverluste auf der Cornea, die ich bei einem Patienten, dem mein College Professor Krause nach seiner Methode das Ganglion Gasseri exstirpirt hatte, gesehen habe, es entsteht erst der Substanzverlust in beiden Fällen und dann erst die Gefässneubildung durch Randschlingen von der Conjunctiva aus, so viel ich beobachten konnte. Rechnen wir also schlechtweg den Pemphigus zu den Dermatoneurosen ohne Präjudiz für das vasomotorische oder trophische Charakteristicum; wenigstens glaube ich dargethan zu haben, dass für die angeführten Fälle kaum eine andere Annahme berechtigt ist. Ich habe, aufmerksam gemacht durch die vorstehenden Beobachtungen, noch eine Reihe von Pemphiguskranken, deren Krankengeschichten hier anzuführen zu weit gehen würde, genau auf ihr Nervensystem untersucht und ich muss sagen, ich habe in jedem Falle Anzeichen dafür gefunden, dass die Erkrankung auf einer Functionsanomalie des Nervensystems beruht, die theils erworben, theils auch angeboren sein mag. Das Wiederausbrechen eines Pemphigus nach hochgradigen psychischen Erregungen ist öfter beobachtet, (noch vor Kurzem bekam eine meiner Pemphiguspatientinnen, die geheilt entlassen war, wie sie angab, in Folge des Schrecks über die Apoplexie ihres Mannes, zwei Tage nachher eine Pemphiguseruption über den ganzen Körper) und die Hysterischen stellen ein grosses Contingent der Pemphiguskranken, ebenso auch Individuen, deren Nervensystem unter chronischer Alkohol- oder sonstiger Gifteinwirkung in seiner Widerstandskraft gelitten hat. Ich würde den Zweck meiner Zeilen erfüllt sehen, wenn es mir gelungen sein sollte, meine Fachcollegen zu weiteren Untersuchungen in der vorbezeichneten Richtung angeregt zu haben.

# Klinisches über Acne und den seborrhoischen Zustand.[1])

Von

Dr. **Josef Schütz** in Frankfurt am Main.

(Mit 2 Figuren im Texte.)

---

Wer klinische Beobachtungen über Acne veröffentlicht, welche über die locale Erkrankung hinausgehen und das Allgemeinbefinden erörtern, darf sicher sein, auf getheilte Ansichten und eine z. Th. absprechende Kritik zu stossen. Dies ergibt die Geschichte der Acne mit ihrer verzettelten, seltenen, überaus zaghaften Literatur, wie auch die neuere Anschauungsrichtung in der Dermatologie überhaupt, die auf Hebra des Aelteren Antrieb lediglich in der Haut selbst den Untergrund von Hauterkrankungen gegenüber den ehemaligen, willkürlichen Annahmen allgemeiner Störungen zu ergründen trachtete. Seit Hebra ist die Beschreibung der Dermatosen sachlicher geworden, aber auch ist seit jener Epoche des Auftretens der Dermatologie als Sonderwissenschaft eine nicht zu verkennende Lockerung zwischen der Beachtung der Haut und derjenigen des ganzen Menschen eingetreten. Der Aufschwung der pathologischen Anatomie und der Bakteriologie, die so rasch ein Ansehen bekamen, war ebenfalls ein steter Fingerzeig auf den localen Vorgang in der Haut, eine autoritative Mahnung, sich

---

[1]) Vorliegende Arbeit wurde viel früher abgeschlossen als Unna's Histopathologie erschien. Die vielfachen Uebereinstimmungen in der Gruppirung sind selbständig erwachsen. Unna's „Status seborrhoicus" umfasst pathologisch-anatomisch nur das seborrhoische Ekzem.

von Speculationen über das Gesammtbefinden nicht allzusehr einnehmen zu lassen.

Trotzdem ich seit 10 Jahren mir über unser Thema Aufzeichnungen, Abbildungen sammelte, die z. Th. an geradezu classisch beobachtenden Patienten (darunter Aerzte, Naturwissenschaftler, Studirende) wieder und wieder Bestätigung fanden, habe ich unter den eingangs entwickelten Eindrücken wiederholt von einer Veröffentlichung Abstand genommen. Die Erfolge indess einer auch allgemeineren Behandlungsmethode bestimmen mich, gegenüber dem heute beliebten, vorwiegend localen Handeln, das oft unangenehm an die schematischen Winke der schönheitsärztlichen Rathgeber belletristischer Journale und an apodictische Kalendertherapie erinnert, freimüthig mich zu äussern. Der Fachmann möge trotz der vielen vorhandenen Lücken, die bei der grossen Cronicität des Processes für den einzelnen Beobachter unvermeidlich sind, das wenige Gebotene mit einigem Wohlwollen beachten.

Beim Entwickeln des Begriffes Acne sind alle Autoren in einer gewissen Verlegenheit sowohl was die Weite als was die Enge dieser Wortbedeutung anlangt. F. v. Hebra beschreibt als ständige Begleiterscheinung Comedonen und Seborrhöa faciëi in einer Weise, dass man sieht, dass er jene Zustände mit zum Krankheitsbild zugehörig betrachtete. Andererseits wird — und gerade heute wieder durch die bakteriologische Differenzirung der Entzündungserreger — der Acnebegriff einzuengen und der Acne rosacea, der Sykosis z. B. eigene Wesenheiten beizulegen versucht, oder die Zugehörigkeit solcher Formen zu anderen Dermatosen, zur Impetigo beispielsweise, erwogen. Glücklicherweise ist die gewöhnliche Acne so häufig und selbst bei Laien bekannt, dass bei dem Worte Acne einheitlich von allen an das Bild der Acne vulgaris s. disseminata s. simplex gedacht wird. Diese Form wird daher in ihrer Ursprünglichkeit immer als fester Ausgangspunkt zu dienen haben.

Seit F. Hebra versteht man unter gewöhnlicher Acne ein angeblich idiopathisches Hautleiden, das an Gesicht, Brust, Rücken, oft mit Comedonen und Seborrhoe vergesellschaftet, für die Dauer der Pubertät Platz greift, in den Talgdrüsen

und Haarbälgen seinen Sitz hat und dort eine Hypersecretion und Entzündung veranlasst, deren Ursache aber unbekannt ist. Dementsprechend war die Therapie eine örtlich-symptomatische mit der schliesslichen Aussicht: Tempus curat in des Wortes schlechter und guter Bedeutung.

1. Die erste Frage, die sich hier aufdrängt, ist die: Gibt es eine dem Bilde der vulgären Acne genau entsprechende Erkrankung, die ausserhalb oder ganz unabhängig von der Pubertät vorkommt, gibt es, wenn auch anders verlaufende Talgdrüsenerkrankungen, die sicherlich echte Acnepusteln erzeugen, aber keine vulgäre Acne genannt werden können?

Hier sind sich alle Beobachter darüber einig, dass vulgäre Acne nur im Zusammenhang mit der Pubertätszeit sich entwickelt. Es ist daher von Wichtigkeit, die Symptomatologie und den Verlauf gerade der vulgären Acne möglichst genau zu charakterisiren. Unabhängig von der Pubertät werden im späteren Alter Talgdrüsenanomalien als Acne bezeichnet, die nicht alle für echte Acne halten wollen.

2. Da nun nicht alle Individuen bei der Pubertätsentwicklung an vulgärer Acne erkranken, liegt ausser der noch unerforschten Aetiologie die Frage nach einer Disposition zur Acne nahe, oder mit anderen Worten: unterscheiden sich Acnepatienten von solchen, die eine Pubertät ohne Acne durchmachen?

Manche Anhaltspunkte beweisen, dass in der That eine Disposition besteht. Schon seit langem weiss man, dass Leute mit einer „Acnehaut“ wenig zu ekzematösen, vesiculösen, nässenden Hautausschlägen neigen, dafür aber gern die mannigfaltigsten Erkrankungen der Talgdrüsen gelegentlich durchmachen. Diese Veranlagung findet man manchmal erblich, so dass nicht nur Acne, sondern auch dieselbe Form der Acne sowie der Secundärerkrankungen nach Acne bei einzelnen Familien sich öfters wiederfinden.

Beim Acnepatienten handelt es sich um eine relativ dick von Geburt aus gestaltete Haut mit reichlichen, weiten Talgdrüsen, starker Entwicklung des Kopfhaares, eben wegen der Dicke der Haut meist blasser Gesichtsfarbe und in 70% brünettem Typus. Das Auftreten von Acne bei Rothhaarigen habe

ich zwar verschiedentlich beobachtet, ist aber immerhin recht selten. Die gewöhnliche Acne findet sich ungleich mehr unter städtischer als noch ganz ländlicher Bevölkerung. Dies ist nicht nur aus der oft trügenden Krankenstatistik, sondern namentlich bei gelegentlichen Beobachtungen von Land und Leuten wahrzunehmen. Sehr häufig findet man bei Acnepatienten Neigung zu Catarrhen der Nase und den neuerdings so sehr mit Caustik tractirten Muschelschwellungen. Letztere hat man ja auch mit der Entwicklung in Zusammenhang gebracht. [1])

Bei männlichen Individuen ist im Gegensatz zu einer starken Kopfhaarentwicklung die Bartentwicklung eine stellenweis spärliche, namentlich an den Backen; umgekehrt findet sich bei weiblichen Individuen oft sehr bei Zeiten ein Flaum von Barthaaren an den Lippen oder vor dem Ohr. Bei Männern resultirt der spärliche Bartwuchs nicht allein aus einer Vereiterung von Haarbälgen, sondern ist viel allgemeiner und gleichmässiger hervortretend.

Aehnlich wie das Talgsecret ist auch die Schweisssecretion oft auffallend vermehrt, sowohl bei warmer wie kühler Temperatur. Hyperidrosis manuum et pedum sind bei Acne nichts Seltenes.

3. Fragt es sich, gibt der Verlauf der Acne selbst irgendwelche Anhaltspunkte für die Aetiologie?

Hier ist Folgendes zu beobachten: Jede vulgäre Acne heilt auf die Dauer (10 bis 20 Jahre) spontan ab oder geht in eine neue Form unter bestimmten Veranlassungen über. Die Acne vulgaris als solche heilt, wenn auch nicht gleichzeitig, so doch innerhalb mehrerer Jahre nach erfolgter Pubertät ab, und zwar, indem ganz allmälig die Efflorescenzen immer seltener werden.

Die Entwicklung der Acne-Efflorescenzen ist durchaus nicht immer „disseminirt“, regellos, sondern hält im Grossen und Ganzen einen ganz bestimmten Typus inne. Gerade die intelligentesten und zuverlässigsten Patienten haben unaufgefordert berichtet, dass dem Erscheinen der einzelnen Pusteln

---

[1]) Baumgarten. Ueber die Ursachen der Verbiegung der Nasenscheidewand. Deutsche med. Wochenschr. 1886. Nr. 22 p. 373.

oft eine grosse Symmetrie innewohne, derart, dass kurz nach einander einer Pustel rechts an ziemlich homologer Stelle eine Pustel linkerseits zu folgen pflege. Dutzende Male habe ich dies in der Privatpraxis bestätigen hören und auch direct vom vorher prophezeitem Aufschiessen einer symmetrisch erwarteten Pustel mich selbst überzeugen können.

Natürlich ist ein solches regelmässiges Alterniren nur dann sicher festzustellen, wenn die Einzelausbrüche überhaupt nicht allzu zahlreich sind, und auch die äusseren Verhältnisse und Bedingungen der Patienten darnach liegen.

Aber nicht nur im Auftreten der einzelnen Pusteln besteht oft Gesetzmässigkeit, sondern was viel mehr auffällt, im Gesammtverlauf, der durch Jahrzehnte langsam dahinzieht.

Die juvenile Acne beginnt nämlich in ihren typischen Fällen auf der Stirn und zwar beiderseits an den Stirnhöckern. Im Laufe vieler Jahre zieht sie dann in der Umrahmung des Gesichtes nach abwärts, die centralen Partien, Mund, Nase, meist markirt freilassend. Die letzten Ausläufer des Processes finden sich meist an den Kieferwinkeln und Kinn in grossen Zwischenzeiten, nachdem schon Jahre lang vorher Stirn und Schläfe ganz von selbst freiblieben. Selbst in Ausnahmefällen, in denen bei hochgradiger Entwicklung der Acne auch der centrale Theil des Gesichtes von Anfang an miterkrankt ist, pflegt der descendirende Gesammtverlauf bei einiger Aufmerksamkeit sich feststellen zu lassen. Wie man aber bei zweifelhafter Diagnose einer Hautkrankheit am jüngsten Herde den besten Aufschluss gewinnt, so wird man zum Studium einer Gesammtausbreitung nicht bei den stürmischsten Fällen, sondern beim geringgradigen Exemplare am leichtesten die Wahrheit finden. Die äusserst chronische Entwicklung und der oft nur sporadische Gang einer Krankenbeobachtung erschweren allerdings derartige Wahrnehmungen; aber gerade in der privaten Clientel werden es Fälle genug geben, die im Laufe der Zeit meine Angaben bestätigen. Selbst für den Dermatologen vom Fach gehört eine eigene Aufmunterung dazu, Jahre hindurch Fälle so geringfügiger, wenig dankbarer und auch wissenschaftlich noch wenig interessanter Natur nicht aus dem Auge zu verlieren.

Die Ausbrüche von Acneschüben sind ferner nachweislich im Anschluss an Erregungszustände verschiedenartigster Natur manchmal zu verfolgen, eine Erscheinung, die ich auch (bei den selten in der Einzahl auftretenden) Furunkeln bemerkte. Bei einem Gymnasiasten traten Acneknoten grösserer Form regelmässig bei Anlass einer Versetzung oder sonstiger, den jugendlichen Ehrgeiz unnütz erregenden Schulmanöver auf. Es ist das durchaus nichts Ungeheuerliches, seitdem man eine Hyperidrosis auf nervöser Basis kennt, oder wenn man nur an einen Festredner denken will, der unabhängig von der Tagestemperatur in ungewohnter Erregung durch ein resolutes Verlegenheitsschwitzen einen Ausgleich sucht. Die Abhängigkeit einer Drüsenthätigkeit überhaupt vom zugehörigen Nerven ist ja zudem physiologisch durch die Versuche Pflüger's und Kupffer's an der Speicheldrüse der Blatta orientalis (gemeine Küchenschabe) über allen Zweifel ad oculos demonstrirt, und soviel ich weiss, durch Heidenhain u. A. auch auf andere Drüsen verallgemeinert worden, so dass heute wohl ganz im Allgemeinen der Satz physiologisch anerkannt sein dürfte: Keine Drüsenthätigkeit ohne Einfluss des Nerven auf die Drüsensubstanz.

Ist dem aber so, kommt diese Form der juvenilen Acne nur zur Pubertätszeit disponirter Individuen vor, heilt dieselbe spontan einige Zeit nach erfolgter Pubertät ab, zeigen die Acnepusteln bei ihrer Folge örtliche Symmetrie, erfolgt die Ausbreitung der gesammten Acne Jahre hindurch auf einem ganz bestimmten Weg gesetzmässig absteigend von der Stirn zum Kinn, ist es kenntlich, dass Erregungen des Nervensystems einen Einfluss auf die Entwicklung neuer Acneschübe haben, dann sind wir nicht mehr berechtigt, bei dem Begriff Acne vulgaris von einer idiopathischen Krankheit im Sinne Hebra's zu reden, sondern müssen vielmehr den Acneprocess als das reflectorische Symptom einer, wenn auch noch leichten, chronischen Störung während und wahrscheinlich in der Pubertätsentwicklung suchen, die in der Haut pathologische und nicht nur physiologische Veränderungen hervorruft. Welcher Art diese Entwicklungsstörungen sind, wird wohl noch lange ein Räthsel bleiben. Es hatte für mich häufig den Anschein,

als ob es sich um eine relativ zu frühe, zu langsame und unvollständige Entwicklung handle. Analoga im Bereich der Hautkrankheiten gibt es gewiss genug, um eine solche Möglichkeit und Wahrscheinlichkeit zu begreifen; am deutlichsten dürfte wohl die Urticaria sein, und wenn wir in allgemeines Gebiet greifen wollen, so ist jede belegte Zunge bei Magenerkrankungen ein beredter derartiger Vorgang. Und welche Umänderung erfährt das Zungenepithel in kurzer Zeit hierbei!

Dass natürlich äussere Schädlichkeiten, örtliche Reize, relative Unreinlichkeit namentlich bei bestimmten Berufsarten, Zersetzung des Sebums durch Schweiss und Infection mit Bacillen, Diplococcen und Eitercoccen mitwirken, und namentlich für die specielle Form der Acneefflorescenzen und allerlei Complicationen mit ausschlaggebend sind, soll damit nicht von der Hand gewiesen sein. Aber sicher ist, dass diese Factoren secundär einwirken und das primäre anormale Hypersecerniren der Talgdrüsen in einer bestimmten Zeit und Reihenfolge nicht veranlassen werden, noch auch eine Beschränkung auf die Pubertätszeit und Spontanheilung nach derselben erklären können.

Dass Comedonen an und für sich eine Acne nicht veranlassen, geht schon daraus hervor, dass es Comedonenbildung ausserhalb der Pubertätszeit z. B. in den 40er Jahren gibt, und dass solche oft niemals in Acnepusteln übergehen. Der Satz: „Keine Acne ohne Comedo“ ist also nur als einfache Wahrheit, nicht unumgänglich ursächlich zu nehmen. Im Gegentheil: alt eingesessene Mitesser mästen sich in träger Ruh, ohne sich von irgendwelchen Entzündungen in der Nachbarschaft stören zu lassen.

Comedo und Acne und Seborrhoe haben ein und denselben Grund des Entstehens: eine durch nervöse Einwirkung reflectorisch erzeugte anormale Hypersecretion. Dass der Comedo durch „Verstopfung“ des Mündungstrichters sich bilden soll, hat uns nie eingeleuchtet, wohl aber können wir uns denken, dass eine Hypersecretion eine Ausweitung in einem Ausführungsgang von vermindertem Tonus (Kaposi) erzielt, die jenseits dieser Ausweitung und auf Kosten derselben nothwendig eine Verengerung ev. Verschliessung des Lumens entstehen lässt.

Ferner wird es allgemeine Störungen geben, welche kürzere oder längere Zeit das Bestehen einer Acne begünstigen und dem reflectorischen Gelingen der Erkrankung förderlich sind, wie Anämie, Chlorose, Menses, Gastritis, Indigestionen, ev. durch bestimmte Speisen, Gastrectasie, wie überhaupt die Reflexerregbarkeit unter jeglichen, den Organismus schwächenden Einflüssen analog dem bekannten Gesetz vom absterbenden Nerven der Physiologen sich zu steigern pflegt. Diese Eventualitäten haben gewiss alle unter Umständen einen gewissen Einfluss auf eine bestehende Acne, aber es ist nicht wohl möglich, so verschiedenartige Einwirkungen generell ätiologisch zu verwerthen; ebenso falsch aber dürfte es sein, im einzelnen Falle diesen Factoren schematisch überhaupt jede Bedeutung abzusprechen, weil in so und so viel anderen Fällen der betr. Factor nicht zum Ausdruck kam. Wo würde man hinkommen, wenn man bei der Urticaria ab ingestis, bei der durchaus kein ausgebildeter Magencatarrh zu bestehen braucht, in gleicher Weise negiren wollte? Die Chronicität der Acne erschwert sehr die Constatirung verschlimmernder Einflüsse, aber darum muss man doppelt Vorsicht üben beim Negiren.

Acne tritt nie allein auf, sondern stets vergesellschaftet mit anderen Talgdrüsenleiden. Hebra erwähnt: Comedonen, Milien und ölige Beschaffenheit der Gesichtshaut. Hierzu möchte ich noch hinzufügen: Die sog. Seborrhoea sicca capillitii, Defluvium capillorum und endlich, namentlich nach Ablauf der Acne simplex, Ekzema seborrhoicum und andere Acneformen, speciell Acne rosacea.

Diese Complicationen sind so regelmässig, dass sie im Verein mit der Acne simplex sehr wohl ein Gesammtbild abgeben, das man als „seborrhoischen Zustand“ bezeichnen könnte. Man möge es mir daher nicht verargen, wenn ich entgegen dem bisherigen Bestreben, zu differenziren und zu gruppiren, mich auf's Sammeln verlege und einen einheitlichen Vorgang des Ganzen zu entwickeln versuche.

Wenn man seine Patienten verfolgt, die im Laufe der Jahre wiederholt wegen verschiedener Talgdrüsenanomalien Rath suchten, wird man gewahren, dass die Acne simplex durchaus nicht immer der erste Grund war, dermatologischen

Rath einzuholen. Gerade aus den besseren Kreisen, und das ist statistisch wichtig zu beachten, ist die Schuppenbildung der Kopfhaut der erste Grund einer Behandlung. Das ist ein Factum, was sich direct ergibt. Fragt man aber nach bei allen Acnepatienten und untersucht auch die Kopfhaut, so findet man, dass fast stets bei männlichen Individuen eine Seborrhöa capillitii besteht und schon vorher bestanden hat. Die weiblichen Individuen machen allerdings zum Theil hier eine Ausnahme. In den letzten Jahren haben indess mit der Zunahme der Haarerkrankung beim weiblichen Geschlecht überhaupt genannte Verhältnisse auch hier an Deutlichkeit zugenommen. Wenn ich zur Erklärung dieser auffallenden Wandlung eine Hypothese wagen darf, so wäre es auf die verschiedene Behandlung der Haare in beiden Geschlechtern und die Function des Haares als Heber und Capillare hinzuweisen. Die Talgdrüsen, welche einem Haare zugehören, um es einzufetten, sind gewiss so veranlagt, dass sie für die volle Länge und normale Lebensdauer des Haares bei herabhängender natürlicher Lage ausreichen. Das Haar stellt einen Heber dar, der mit seinem kurzen Schenkel durch Capillarität mit dem natürlichen Haarfett versehen wird, im Wachsthum und der Bewegung dasselbe weiterschiebt und im langen, absteigenden Schenkel des Hebers, dem herabhängenden Theil des Haares, eine Saugwirkung entfaltet. Diese Wirkung ist eine sehr rasche. Manche Frauen mit reichem, langem Haarwuchs, die mittags ihr Haar waschen und entfetten, können bereits anderen morgens auf dem Kopfkissen Fettflecke wahrnehmen. Beim weiblichen Geschlecht findet so unter normalen Verhältnissen wie auch bei leichten seborrhoischen Zuständen eine Art Selbstreinigung des Haarbodens statt. Verschneidet man das Haar öfters kurz, so wird der Ueberschuss von Haarfett liegen bleiben, eintrocknen, in Glycerin und reizende Fettsäuren sich zersetzen, die Haut und Drüsen irritiren, schliesslich entzünden und unter der Mithilfe von mancherlei Mikroorganismen verschiedenartige Secundärerkrankungen, obenan das rothscheibige Ekzema seborrhoicum erzeugen. Schweissbildung und äussere Reize werden Rancidität und Entzündung mit unterhalten. Einen ähnlichen Effect erhält man, wenn man beim weiblichen Kopfhaar Frisuren

diametral dem natürlichen Richtungslauf der Haare entgegenarbeiten lässt, wobei noch die Haare hebelartig comprimirend auf die Gefässe der Haarpapille, die bekanntlich parallel zur Richtungsaxe des Haarschaftes laufen, einwirken. In der That sind mir Fälle kaum bekannt, bei denen sogenannte hohe Frisuren auf die Dauer nicht Dünnerwerden des Haarschmuckes verursacht hätten. Selbst Landbevölkerungen, bei denen, wie im Hessenlande, ein strammes Himmelwärtskämmen zur weiblichen Nationaltracht gehört, leiden unter dieser falschen Haarbehandlung. Es ist dies wichtig, weil der Einwurf einer schädlichen Haarcultur durch Pomaden, Friseurkünste hier gewiss nicht zutrifft. Umgekehrt sehen wir Haarerkrankungen sehr selten bei den Engländerinnen, die unbekümmert um alle fremdländische Mode an ihrem einfachen English knot oder einem hanging coil festhalten, zumal sie täglich durch geschicktes Waschen ihr schönes Haar reinhalten.

Im Allgemeinen kann man sagen also, dass — namentlich im männlichen Geschlecht — dem Ausbruch der Acne eine Seborrhoe des Capillitiums vorausgeht oder parallel lauft. Diese Seborrhoe führt im Laufe der Jahre noch zu Folgezuständen, speciell einem Defluvium capillorum diffusum, das aber zur erheblichen Geltung meist erst kommt, nachdem die eigentliche Acne vulgaris längst überstanden ist. Vor der Pubertät ist die Alopecia pityrodes so selten, dass Pincus einen Fall in besonderem Aufsatz beschrieb.[1])

Comedonen und Milien sind zwar stete Begleiter, aber finden sich ohne besondere Gesetzmässigkeit in den Krankheitsverlauf eingestreut. Von den Comedonen höchstens kann man behaupten, dass sie oft den Reigen der Symptome mit eröffnen und manchmal auch zum Schluss wieder abschliessen.

Die Seborrhöa oleosa scheint mit gleichzeitiger Hyperidrosis namentlich frische Acneschübe zu begleiten. Auf die Betheiligung der Schweissdrüsen am öligen Secret der Haut soll hierbei nicht principiell eingegangen werden.

Das sog. Eczema seborrhoicum, das in letzter Zeit nach meinen Aufzeichnungen in gleichem Masse zu- wie die Pity-

[1]) Pinkus. Ein Fall von Alopecia pityrodes vor Eintritt der Pubertät. Berl. klin. Wochenschr. 1869. Nr. 32 u. 33.

riasis versicolor abnimmt und an Krankheitswandlungen wie Diphtheritis und Croup in der inneren Medicin erinnert, tritt noch während des Bestandes der Acne vulgaris relativ selten auf. Um so häufiger aber begegnet man ihm, namentlich beim männlichen Geschlecht, nach Schwund der Acne in den 30er Jahren bei Leuten, die früher Acne vulgaris, Comedonen und Seborrhoe der Kopfhaut hatten. Es hat auf mich oftmals den Eindruck gemacht, als wenn das Ekzema seborrhoicum mehr als eine blosse Complication darstelle, sondern seine Ursprungsstätte und Infectionsquelle in einer Erkrankung der Kopfhaut habe („einfache Seborrhö"), selbst wenn dort circumscripte Röthung vermisst wird. Es scheint in der That an der Kopfhaut viel länger zu dauern und viel intensiverer Schädlichkeiten zu bedürfen, bis ausser seborrhoischen Zuständen eine makroskopisch wahrnehmbare Entzündung sich nachweisen lässt, während gewisse Prädilectionsstellen für das Ekzema seborrhoicum (Nasolabialfalten, äusserer Theil der Oberlippen bezgl. Schnurrbartecken, Sternalpartie, Submammalgegend, Oberschenkelinnenfläche) hervorragend entzündlich reagiren.

Und so ergibt sich, dass die Betrachtung genannter Krankheiten als Gesammtzustand eine grosse praktische Bedeutung hat in der Therapie. Es tritt eben in der Wirklichkeit selten ein, dass man Medicationen gegen Acne allein zu erlassen hätte; in der Regel findet man Comedonen, Haarkrankheiten, Seborrhoe etc. mit zu behandeln.

Die Therapie hat 3 Aufgaben: 1. örtlich vorzugehen gegen die Acne und die begleitenden Hautanomalien, sowie örtlich prophylaktisch womöglich derartige Processe fernerhin zu verhindern, 2. vorgefundene allgemeine Störungen, die verschlimmernd einwirken, nach Möglichkeit zu beseitigen und 3. die Entwicklungsstörungen in der Pubertät günstig umzustimmen.

In der örtlichen Therapie der Acne und verwandter Zustände spielt seit Alters eine Hauptrolle das Waschen zur Entfettung der Haut und Entleerung der Talgdrüsenmündungen. Diesen Zwecken dient augenscheinlich am besten ganz heisses Wasser, so heiss, als es individuell vertragen werden kann. Dass man kein kaltes Wasser namentlich bei erhitztem Gesicht verwendet, beruht vielleicht auf der Ueberlegung, dass bei

Anwendung von kaltem Wasser (namentlich pathologisch im Uebermass vorhandene) Palmitine und Stearine des Hauttalgs erstarren werden, dadurch Retentionen bilden und gelegentlich Eitercoccen etc., die zufällig vorhanden sind, für längere Dauer eben durch genannte Gerinnung festhalten werden. Dass man aber heisses Wasser verwendet, hat sodann wohl noch den Grund einer Umstimmung der Circulation und einer grösseren Lösungsfähigkeit. Zu Seifen eignen sich am besten Kaliseifen, Schmierseifenpräparate, Hebra's Spir. saponato-kalinus, letzterer durch sein Freisein von Harzbestandtheilen und seine leichte Versetzbarkeit mit desinficirenden Zusätzen (von Thymol 2 : 300; Solveol 3 : 200, Resorcin u. s. w.). Auch leichte (2—3%) Pottasche-Lösungen sind gut zu verwenden.

Vollständig verwerflich ist aber der Gebrauch von festen wie flüssigen Glycerinseifen. Glycerin gehört in keiner Form und auch nicht in kleinsten Spuren auf eine seborrhoische Haut. Wir wollen jedenfalls eine Zersetzung des Hauttalgs in Glycerin und Fettsäuren vermeiden. Durch Glycerinzusätze werden wir aber sehr leicht eine beginnende Rancidität direct begünstigen. Keine einzige Fettsalbe der preussischen Pharmakopoe enthält Glycerin! Zudem ist Glycerin oft unrein, zumal in Seifen. Glycerin wird bekanntlich meist in Stearinfabriken aus billigsten unreinen thierischen Fetten als Nebenproduct gewonnen und erfährt ein umständliches, verschieden weit reichendes Reinigungsverfahren. Darnach schwanken die Engros-Preise in sehr grossen Grenzen. Für die Industrie eine grosse Versuchung, billige, unreine Präparate zu verwenden! Die Impetigoausbrüche nach Impfungen mit Glycerinlymphe haben wiederholt gelehrt, dass man mit Glycerin aufpassen soll. Beim Waschen wasche man die Seife mit vielem, oft erneuertem Wasser aus. Seifenreste reizen unnütz, Alkalirückstände regen vielleicht wieder Spaltungen von Hauttalg in Glycerin und Fettsäuren beim Schwitzen und dergl. Verunreinigungen der Haut von neuem an. Ganz zweckmässig ist daher ein Nachwaschen zum Schluss mit einem leichten Toilette-Essig zur Neutralisation und leichteren Entfernung von Alkalirückständen, einem Löffel Essig zum Waschwasser; oder man kann Acetum aromaticum in der Praxis elegans, noch besser

wegen seiner stark desinficirenden Kraft, Citronensaft im letzten Spülwasser verwenden. Solche Säuren wirken zugleich rückbildend auf die schwarzen Köpfe der Comedonenpfröpfe ein.

Manche Fälle vertragen indess überhaupt kein Wasser und Seife. Je mehr man wascht, umso mehr nimmt die Talgsecretion zu. Diese bessern sich oft auffallend rasch unter täglichen Abreibungen mit beständigen, nicht ranzigen Fetten (Cocosöl, Lanolin-Cream, amerikanischem Vaselin — deutsches Vaselin reizt oft durch anhaftende Brenzproducte —). Es ist wichtig, von der Richtigkeit dieser Thatsache sich zu überzeugen und diese Beobachtung vorzumerken, da wir über den Chemismus der Einwirkung der Seife, die Ursachen des Ranzigwerdens der Fette überhaupt, endlich über die Bestandtheile des ganz normalen, flüssigen Hauttalgs zur Stunde noch nicht exact unterrichtet sind. [1])

Die Vox populi klagt bekanntlich vielfach die Seife (Natron-Seife) als Ursache der Acne an. Ob so ganz mit Unrecht, erscheint nach Vorstehendem zweifelhaft. Eine Verseifung von zersetztem, freie Fettsäuren enthaltendem Hauttalg mit Natronresten aus der Stückseife könnte sehr wohl zu einer steiferen Consistenz des Hauttalgs in den Talgdrüsenmündungen führen.

Aber auch Waschungen mit reinen Fetten werden nicht immer vertragen. Alsdann ist die Anwendung nicht vegetabilischer Puder am Platze. Als solches empfehle ich:

Rp. Sulfur. depurat.
Calcar. sulfurat.
Calcar. phosphor. aa 25,0
M. f. pulv. subt. D. S:
Schwefelpuder.

Die Formel ist einem in Süd-Deutschland gebräuchlichen Geheimmittel nachgebildet, das aus 6,0 Schwefelblumen, 1,3 Schwefelleber und 25,0 Ziegelsteinpulver bestand. Ziegelsteine mit als Grundlage zu verwenden, war geschickt vom Erfinder. Es

---

[1]) Der Artikel „Seifen“ in Paschkis' „Kosmetik für Aerzte“ 1893 p. 87 u. s. w. enthält hierüber die heutigen Anschauungen, aber ohne Quellenangaben.

erforderte dies eine Silicatbestimmung, und bei der Nachbereitung zerrissen die Haarsiebe. Ein solcher Schwefel-Puder, mit etwas Wasser verrührt und über Nacht als eintrocknender Brei auf schmerzende Acnepusteln gelegt, gibt manchmal überraschende Wirkung. Die Pustel trocknet ein und verschwindet unter angenehmer Exfoliation der Haut in 1—2 Tagen. Das übrige Gesicht wird einfach eingestäubt. Genanntes Geheimmittel wurde messerspitzenweise auch innerlich genommen. Auch das kann man in gewissem Grade befürworten, seitdem es feststeht, dass manche Anämien unter kleinen Schwefelgaben besser wie unter Ferrum schwinden. [1])

Unter den in Pasten und Salben im Verein mit heissen Waschungen und Kaliseifen zu verwendenden Mitteln sind reducirende Desinficientien und Keratolyte in erster Linie zu berücksichtigen. Zu ersteren rechnet man: Schwefel, Resorcin, $\beta$-Naphthol, Kampfer; zu letzteren: Salicylsäure, Schmierseife in starker Concentration und kaustische Alkalien. Als Salbengrundlage sind thierische Fette, sofern sie leicht ranzig werden können, oder glycerinhaltige Salben ganz zu vermeiden. Die beliebte zwischenzeitige Anwendung von Ungt. leniens und sonstiger wasserhaltiger Kühlsalben kann allein den Erfolg einer Acnebehandlung hintertreiben. Vaselin, Lanolin und Vermischungen beider, ev. mit Paraffinum liquidum verdünnt, eignen sich am besten. Als Geruchscorrigens, wenn überhaupt solches angebracht ist, ist am ehesten Ol. Amygdalar. amar. äther. am Platze, das durch seinen Gehalt an HCN Epidermidophyten mit beseitigen hilft. [2])

Damit die Salben besser decken, werden in der Regel noch Pulverzusätze gemacht, so dass mehr oder weniger steife Pasten entstehen. Auch hierbei soll man mit Rücksicht auf die so oft bestehende Neigung zu einer regen Schweissabson-

---

[1]) Schulz und Strübing. Die Behandlung der Chlorosis mit Schwefel. Deutsche med. Wochenschr. 1887. Nr. 2. Nebst vielen Bestätigungen späterer Autoren.

[2]) Die „Bittermandelseifen", die oft gegen Acne beim Publikum gebraucht werden, sind schädlich. Der Geruch derselben rührt von Mirbanöl (Nitrobenzol) her, einem sehr reizenden Kohlenwasserstoff, der wie Theer eine Acne medicamentosa verursachen kann.

derung und zur Vermeidung von Kleisterbildung (dem guten Culturboden für Bacillen und Coccen) von Amylum und überhaupt Vegetabilien absehen, sondern Zinkoxyd, Talg, pulverförmige Desinficientien, Wismuth etc., überhaupt mineralische Bestandtheile wählen. Die Concentration dieser Pasten und der Reducentien zu den Keratolyten richtet sich genau nach der speciellen Form und dem individuellen Auftreten der Acne sowie der sehr verschiedenen Verträglichkeit der Haut im Einzelfalle. Namentlich bezüglich der energischen Schälpasten darf man nicht nur in der Zeitdauer und dem Wiederholungsmodus den einzigen graduellen Unterschied benutzen wollen und sich auf Universalformeln verlassen. Das lange Liegen einer Paste, die ja selbst trocknen und die Haut austrocknen soll, gehört wesentlich zu einer guten Wirkung der Pastenbehandlung. Entzündungen aber zu erregen, die zu ihrer jedesmaligen Beseitigung längere Zwischenbehandlung erfordern, ist Zeitverschwendung. Für leichtere Formen wählen wir Salicylschwefelpasten von 2 bezw. 10%, für mittlere Resorcinpasten 5—50%, für schwere Formen Lassar's Naphtholpaste u. s. w. Immer passen wir uns dem Stadium genau an.

Von einer operativen Behandlung der Acnepusteln kann nur bei der Acne indurata im Stadium der Eiterung die Rede sein, um dem bereits vorbereiteten Eiterdurchbruch zu Hilfe zu kommen. Das frühzeitige Sticheln vereinzelt stehender Acneknoten erzeugt Entzündungen, welche die Nachbarschaft gefährden und oft neue Talgdrüseneiterungen erregen, so dass man local nützt, aber universell schadet. Viel gleichmässiger und auf die Dauer rascher führt bei ausgedehnter Erkrankung zur Eröffnung und rascher Vereiterung der Knoten das Auflegen von Carbolquecksilberguttaperchapflastermull abwechselnd mit Application von heissen Compressen einer 2% Lösung von Kali carbon. depurat.

Comedonen müssen methodisch vorgehend und ausdauernd regelmässig durch gute Quetscher, die den Druck nicht nur senkrecht, sondern auch seitlich zulassen (Formen von Unna, Lang, Bergh u. A.) ausgedrückt werden. Sobald aber ein Comedo schon schmerzt, Entzündung zeigt oder gar zur Acnepustel sich umbildet, darf daran nicht mehr mit dem Quetscher

oder gar den Fingernägeln hantirt werden, da sich nach dem Ausdrücken einer solch unreifen Acnepustel letztere unter Eintrocknen ausgetretenen Serums rasch wieder schliesst, von Neuem sich entzündet und noch einen dickeren, langsamer als sonst sich involvirenden Knoten abgibt. Will es nicht gelingen, die Comedonenpfröpfe mit dem Quetscher auszupressen, so müssen zur Erweichung der Haut jedesmal vorher für 20—30 Minuten Umschläge mit Kali carbon. gemacht werden, oder die bekannten Pasten aus Honig und einem Deckpulver über Nacht einwirken. Die schwarze Färbung der Comedonenpfröpfe beseitigt man durch Unna's Essigpasten oder Wasserstoffhyperoxyd-Lanolin (aa).

Milien entfernt man durch Schlitzung und Expression oder auch elektrolytisch, was namentlich bei grösserer Anzahl am raschesten geht.

Furunkel soll man möglichst früh mit Empl. Hydrarg. bedecken, nach Reifung sanft ausdrücken ev. nach Lassar mit scharfem Löffelchen an der Durchbruchsstelle eindrücken und ausräumen, mit 10% Chlorzinklösung desinficiren, dann wieder mit Empl. Hydrargyri bedecken und ausheilen lassen. Beim einfachen Furunkel wird mit der frühzeitigen Incision nicht eine Stunde gewonnen, aber manche hässliche Narbe geschaffen. Die bei Acnepatienten oft vorkommende Stehkragen- und Manchettenfurunculose verlangt vor allen Dingen Beseitigung der Reizursachen, niedrige Umlegkrägen, kurze Aermel, Vermeidung von Stärke (am einfachsten durch Tragen von Papierkragen), Rasiren und häufiges Waschen der betreffenden tiefreichenden Haargrenzen.

Der Vollständigkeit halber reihe ich hier noch an die im Acnestadium einige Male behandelten, manchmal nach einander symmetrisch aufgetretenen Atheromcysten der Wangen. Den besten Erfolg gab hier einfaches Injiciren reiner Jodtinctur mittelst Pravazspritze. Die chirurgische Ausschälung gibt meistens Recidive, weil oft seitliche Lymphgänge einmünden.

Besondere Sorgfalt erfordert wegen ihrer Hartnäckigkeit die Seborrhoea sicca cum defluvio capillorum bzl. die Alopecia pityrodes.

Ursprünglich handelt es sich um eine gewöhnliche Seborrhoe, die dem mehr oder weniger gleichzeitigen Auftreten der Acne im Gesicht entspricht. Aber wir sind bei universeller Erkrankung der Kopfhaut meist nicht in der Lage zu beweisen, dass ein echtes Eczema Seborrhoicum nicht bereits mit darunter ist; aus rein praktischen Gründen hat man daher die Therapie und auch die Nachbehandlung so einzurichten, als wenn ein Eczema seborrhoicum factisch vorhanden wäre, geradeso wie wir bei Psoriasis der Kopfhaut uns nicht den Kopf darüber zerbrechen, ob die Schuppenauflagerungen auch wirklich alle echter Psoriasis entstammen, sondern dann gleich das ganze Capillitium in Angriff nehmen und nicht etwa einzelne Stellen einer gesonderten verschiedenartigen Behandlung unterziehen. Das Specificum gegen das Eczema seborrhoicum ist die Schwefelsalicylsalbe (etwa 3:1:30). Nur selten braucht man bei consequentem Gebrauch schärfer vorzugehen und 5 bis 10% Pyrogallussalben, Resorcinschwefelsalben, Chrysarobinsalben anzuwenden. Eher ist man in der Lage, durch Zinkzusätze gemilderte Schwefelsalben anfangs zu gebrauchen. Zunächst werden verschiedene Abende hintereinander Einölungen mit 2% Salicylöl vorgenommen und unter einer Gummihaubenbedeckung zur vermehrten Wirkung gebracht. Morgens folgen gründliche Waschungen mit Thymolseifengeist, Nachwaschen mit oft erneuertem warmen Wasser, desgleichen mit angesäuertem Wasser, wiederum Abspülen mit reinem Wasser, Abtrocknen mit dem Handtuch darauf mit Seidenpapier oder $^1/_2$ Meter Verbandmull, Offentragen der Haare bis dieselben gänzlich trocken sind, endlich mehrere Minuten lang scheitelweises Einreiben der Schwefelsalben. Verboten sind Staubkamm, Bürste, Kratzen mit den Fingernägeln, wie es viele beim Sammeln von Gedanken in Gewohnheit haben. Zum Kämmen dient ausschliesslich die weite Seite eines weichen rothen Gummikammes. Die ausgehenden Haare werden gesammelt, in Papier täglich fortlaufend eingefaltet, und jede derartige Abtheilung wird mit dem Datum versehen zur Controlirung des Erfolges. Nach und nach werden die Waschungen, noch später auch die Salbeneinreibungen seltener vorgenommen. Zur Verhütung von Recidiven aber ist es nöthig, vom Zeitpunkt der vollständigen Beseitigung

der Symptome an gerechnet, noch 6 Wochen das örtliche Verfahren nicht zu sistiren.

Obwohl mir eigene Untersuchungen über die Natur der ursächlichen Hautschmarotzer, welche das Eczema seborrhoicum erzeugen, nicht zu Gebote stehen, glaube ich nicht fehlzugehen, diese Art der Sterilisirung des Haarbodens als unerlässlich bezeichnen zu müssen. Als Nachbehandlung haben mir ferner vorzügliche Dienste geleistet tägliche Aufträufelungen von Lösungen von salzsaurem Chinin, ohne jegliche Anwendung von Salben.

Rcp: Chinini hydrochlorici 3,0—5,0
Aqu. dest. 100,0
Aqu. Amygdal. amar. 20,0
Spirit. Vini rectificat. 50,0—100,0
Dispens. sine acido
M. D. S: Zum Waschen.

Der noch so constante Gebrauch dagegen von sog. Chininhaarwässern mit starkem Alkohol- oder Glyceringehalt, wie sie Parfumerien bedeutend absetzen, vermag zwar die Symptome für die Dauer des Gebrauchs zu beseitigen, aber nicht bleibende Erfolge nach Aussetzen der Präparate zu erzielen. Ausserdem trocknet concentrirter Alkohol, oft angewendet, die Haare aus, extrahirt die Fette und erzeugt rasches Ergrauen. Unsere Ansicht über Glycerin ist schon vorher entwickelt. Bei bereits ausgebildeter deutlicher Lichtung auf der Scheitelhöhe nehmen wir mit gutem Erfolge Veratrinsalben 1:50 zu Hilfe, wobei daran erinnert sein soll, dass dem Veratrin ausser der Reizwirkung eine antiseptische Kraft ganz ähnlich der des Chinins zukommt. [1])

Ein planloses Waschen und kaltes Douchen der Kopfhaut ist oft nachweislich ein Grund der Glatzenbildung, es bewirkt nur, dass die Betreffenden ihre Haare etwas eleganter verlieren, als es unter gewöhnlichen Umständen stattfände.

Frauen mit sehr stark eingefettetem Haar bekommen häufig Waschungen nicht. Hier sah ich von Einpuderungen des Haares, zum Beispiel mit dem angegebenen Schwefelpuder, oft durch-

[1]) Binz. Vorlesungen über Pharmakologie. 1886 p. 690. Versuche W. Krukenberg's.

greifende Erfolge. Während der Gravidität schwindet bei Frauen manchmal die Alopecia pityrodes ganz von selbst, um erst später nach der Lactation wiederzukommen. Gerade diese Formen eignen sich für die trockne Puderbehandlung.

Mit der vorstehenden Behandlung der Seborrhoe und des Eczema seborrhoicum des Kopfes stimmt die Behandlung des Eczema seborrhoicum des Körpers im Grossen und Ganzen überein.

Nur sind bei letzterem gewisse besondere Vorsichtsmassregeln geboten. Das Eczema seborrhoicum ist ansteckend für dazu disponirte Individuen. Ein solches ist jedenfalls der Inhaber der Erkrankung selbst. Somit ist erste Sorge: Verhütung von Selbstübertragungen. Alle Stellen müssen gleichzeitig in Behandlung genommen werden, und keine Stelle darf vergessen bleiben. Die Unterkleider müssen lange Zeit täglich gewechselt werden. Eine Hauptschädlichkeit bilden wollene Unterzeuge, deren feine Fasern die gereizten Hautdrüsen in continuirlicher Erregung zu erhalten scheinen. Ich heilte einen Fall, der von einem hervorragenden Londoner Dermatologen symptomfrei geschaffen worden war, aber stetig recidivirte, weil die Patientin von ihren woollen combinations nicht abliess, dadurch, dass ich energisch wollene Unterkleidung verbot, im Uebrigen aber ganz genau das eingeschlagene bewährte Verfahren wiederholte. Eine weitere Gefahr für die Patientin besteht in öfterem Schwitzen. Namentlich in heisser Jahreszeit muss man hier individuell passende Rathschläge ertheilen. Cognac mit viel Milch langsam getrunken dürfte ein zwar bekanntes, aber durch seine Einfachheit am meisten zu empfehlendes Unterstützungsmittel sein. Wie schon der Name Eczema seborrhoicum sagt, hat man auser dem seborrhoischen Charakter meist auch ekzematöse Begleitzustände vor sich. Selten kann man die bis jetzt vorgebrachte Therapie des Waschens und Salbens von vorneherein beginnen. Im Gegentheil müssen zuvörderst die Ekzemerscheinungen durch eine trockne Behandlung eliminirt werden. Auch zwischendurch kommt man oft in die Lage, mit der eigentlichen Behandlung aussetzen zu müssen und die Ekzemtherapie vorwiegen zu lassen.

Hier kann man vortheilhaft Schwefelzinkpasten, den mehrfach erwähnten Schwefelpuder und Reinigungen mit 2% Carbol- oder Salicylöl gebrauchen.

Vegetabilischer Puder kann bei Eczema seborrhoicum gelegentlich grosses Unheil anstiften. Das lehrt folgender Fall:

Eine Patientin hatte innerhalb 24 Stunden einen die ganze Brust, den Rücken, die Oberschenkel gleichmässig einnehmenden Hautausschlag mit ganz geringem Jucken bekommen, der trotz Puderungen sich rapid ausbreitete. Die Haut war nach 2 Tagen, als ich sie sah, gleichmässig geröthet und mit weissen Schüppchen bedeckt, wie ich nach Abwischen des Puders bemerkte. Dabei kein nennenswerthes Spannungsgefühl oder wahrnehmbares Hautinfiltrat, keine Kreise, keine Gyri. Vorderhand war eine Diagnose nicht zu stellen. Die Anamnese brachte Klärung. Vor 4 Tagen gewahrte Patientin einen kleinen, ein Pfennigstück grossen Fleck mitten auf der Brust. Ein zugezogener Arzt ordnete Amylumpuderung an und gestattete auch an einer selbigen Tages stattfindenden Ballfestlichkeit Theil zu nehmen. Meine nunmehrige Annahme, dass es sich möglicherweise um ein rasch sich universell ausbreitendes Eczema seborrhoicum handeln könne, das durch Amylumpuderung und Transpiration einen vorzüglich präparirten Boden gefunden habe, bestätigte sich ex juvantibus und über allen Zweifel wenige Tage später, als frische neue runde Stellen, in charakteristischer Weise in zierlicher Kreisform an den Oberarmen auftraten.

Wenngleich ich in Folgendem etwas in allgemein medicinisches Gebiet eingreife, möchte ich doch ganz kurz der Therapie derjenigen allgemeinen Störungen gedenken, welche am häufigsten der Abheilung der örtlich richtig behandelten juvenilen Acne und der verwandten Zustände hinderlich sind.

Unter diesen steht obenan die Anämie, namentlich die Chlorose der Mädchen. Praktisch am sichersten wirkt hier die Verweisung in einen Curort, ein sogenanntes Stahlbad. Ich weiss sehr wohl, dass unsere neuesten Eisenpräparate zweckmässigere Eisensalze als das natürliche doppelkohlensaure Oxydul der Quellen enthalten und auch quantitativ weit den Stahlbrunnen an Ferrum überlegen sind, ebenso dass das Eisen im

Badewasser absolut nicht durch die Haut dringt, eine Erkenntniss, welche s. Z. bekanntlich die Stahlbäder in Misscredit brachte, aber Thatsache ist, dass hin und wieder Patientinnen trotz Eisenmedication zu Hause anämisch bleiben, die Behandlung auf Rath irgend wessen einstellen und dann plötzlich in der Curliste eines Stahlbades auftauchen. Mit rothen Backen kehren sie heim, erscheinen in der Ordinationsstunde, und mit unschuldiger Miene und weiblicher Vorsicht möchten sie ihren Arzt im Glauben lassen, dass sein Eisenrecept mit der Zeit doch geholfen habe. Demgegenüber wird mir gewiss jeder Praktiker bei einigen Gedanken folgen, wieso solche Wirkungen zustande kommen.

Wenn man sich incognito in einen solchen Curort begibt und die Ortseingesessenen auf das Vorkommen von Chlorose hin beobachtet, die ja oft mit einem Blick zu constatiren ist und in einem leutseligen Gespräch auch als bereits behandelt manchmal sich zeigt, so ist man erstaunt, dort nicht weniger chlorotische Mädchen anzutreffen, wie anderswo. In einem wirksamen Curort für Blutarme dürfte das eigentlich nicht vorkommen nach gewöhnlicher Ueberlegung. Die Sache liegt aber trotzdem einfach: Die Ortsbewohner trinken zwar eisenhaltigen Brunnen, baden aber nicht in dem prickelnden Wasser. Die Stahlbäder sind für die Fremden, die darin wohlig gehoben sich fühlen, wie eine Rosine im Champagnerkelch. Der Kohlensäuregehalt der Stahlbäder mit seiner den Stoffwechsel anregenden Hautreizung, der curgemässe sorgenlose Aufenthalt im Freien, in sauerstoffreicher Luft und hellem Licht, gute Verpflegung schaffen Besserung, trotzdem das am Brunnen aufgesogene Eisen quantitativ nur gering, qualitativ mittlerer Güte und in Verbindung mit einer ungewohnten Menge Wassers direct belästigend ist.

Könnten wir stets zu Hause bei den chlorotischen Mädchen, die durch Unterricht und die mannigfaltigsten vermeintlichen Abhaltungen sich beschlagnahmt fühlen, bei Verabreichung unserer vorzüglichen Eisenpräparate jene Bedingungen des Curortes stets nachahmen oder durch gleichwerthige Ersatzmittel ausgleichen, so würden wir viel seltener einen Erfolg vermissen. Wenn also wegen äusserer Einflüsse Eisen nicht

prompt wirkt, so zaudere man nicht mit der Verpflanzung in ein solches Stahlbad. Wo solches aber nicht angebracht ist, lasse man eine Schwefeltherapie, oder die Verbindung von Arsen mit Eisen ev. die Wässer von Leviko, Roncegno, die Guber-Quelle nicht unversucht.

An zweiter Stelle sind Magenverstimmungen und schlechte Ernährung zu nennen. Wir werden bei der Besprechung der Acne rosacea ausführlich auf deren Therapie zurückkommen. Für die juvenile Acne ist nur besonders wichtig, Nahrungsmittel, die sich individuell als schädlich erwiesen haben (z. B. saurer Wein, Gänsefett), im zutreffenden Falle zu verbieten, wenn es auch an und für sich richtig ist, dass generell der Genuss gewisser Speisen (Bier, Käse, Fett, Schweinefleisch etc.) für eine Acneentwicklung nicht angeklagt werden kann. Wahrnehmungen im letzteren Sinne beruhen zudem wahrscheinlich noch auf einer Verwechselung der gewöhnlichen Acne mit Acne rosacea. Ein Aehnliches gilt von den mehrfach bestätigten Angaben über Magenerweiterung bei Acne, die ich bei Acne simplex bis jetzt nicht antraf.

Menstrualbeschwerden, die manchmal in Gesellschaft mit neuen Acneausbrüchen von Acne simplex auftreten, sind mitunter der Ausdruck der Orificiumenge eines infantilen Uterus. Sie erfordern Ruhe, einige Tage Horizontallage und zwar schon vor Eintritt der Menses, warme Bedeckung nnd ein ausgiebiges Abführmittel (1 Esslöffel Ricinusöl, in Bierschaum des zu verdeckenden Geschmackes halber gereicht, oder 1—2 Theelöffel Pulv. Liquiritiae composit. in viel Wasser verrührt, das grade in solchen Fällen oft alle Drastica an Promptheit übertrifft). Daneben gibt es die übliche Diät ohne Alkohol und Kaffee. Dasselbe Regime genügt meist auch zur Sistirung überreicher Blutungen oder zu lang währender Menses, die aber ev. durch Hydrastinin-Perlen beseitigt werden mögen.

Wir kommen endlich zur Hauptaufgabe, es zu erreichen, wie wir die Störungen während der Entwicklung möglichst aufheben können, so dass Acne nicht mehr reflectorisch auftritt.

Jedem Arzt werden Fälle erinnerlich sein, in denen eine hartnäckige Gesichtsacne auf einer Ferienreise, einer grösseren Gebirgstour, einem Landaufenthalte, als gar keine örtliche Be-

handlung stattfinden konnte, auffallend rasch verschwand. Ferner war schon eingangs bemerkt, dass bei Bewohnern des platten Landes Acne simplex sehr selten ist. Darauf fusst der 3te Theil unserer Therapie: in allen Acnefällen für körperliche Uebungen im Freien reichliche Zeit und festgesetzte Bestimmungen zu schaffen, ununterbrochene geistige Thätigkeit möglichst zu verkleinern und zu unterbrechen. Unter jeder geistigen Thätigkeit leidet für die Dauer dieser Thätigkeit das gesammte vegetative System. In der jetzigen Bevölkerung der Städte aber wird durch eine unverantwortliche geistige Ueberladung in Schule und Haus diesem System geschadet und eine schädliche Frühreife herangebildet. Jede Ueberarbeitung oder einseitige Function kann auf 2 Weisen günstig beeinflusst werden: 1) durch Ausruhen von der betreffenden Function und 2) durch eine entsprechende Contrastwirkung. Was letzterer Punkt besagt, wird z. B. verdeutlicht am ermüdeten Muskel, der am raschesten wieder gebrauchsfähig wird, wenn er massirt wurde, also wieder in Thätigkeit, aber einer contrastirenden Thätigkeit sich befand, ferner am Auge, das, durch rothe Farbe ermüdet, grüne Farbe am deutlichsten wahrnimmt, die contrastirende Complementärfarbe; am Temperatursinn, der, ermüdet durch Kälte, für Wärme nun doppelt feinfühlig ist, und so fort. Im Sinne der Ruhe und des Contrastes wirken körperliche Uebungen, die bis zur Ermüdung gemacht werden. Wie das vegetative System bei Geistesarbeit nachtheilig beeinflusst wird, kann man z. B. an den flachen Athemzügen beim prima vista-Lesen eines Clavierspielers sehen, ökonomisch wird es bereits von Alumnatvorständen ausgenutzt, die zur Mittagstafel den Hungrigen Geschichten vorlesen lassen. Ich greife grade diese Beispiele heraus, weil sie bei unseren Patienten oft direct mitspielen. Wer der Sache weiter nachgehen will, braucht blos die medicinische Behandlung der Frauenemancipationsfrage zu studiren; er findet alsdann Anregung in Hülle und Fülle.

Sodann ist der Kinderernährung eine grössere Aufmerksamkeit als bisher zu schenken und namentlich in den Städten und bei der reicheren Bevölkerung eine einfachere Form zu geben. Das vorwiegende Consumiren thierischen Eiweisses muss beseitigt werden und auf das richtige Mass, nämlich an Ge-

wicht auf die Hälfte der Zukost eingeschränkt werden. Reiz- und Sparmittel (Gewürze und Alkohol) sind möglichst ganz zu verbieten. Sehr beherzigenswerth sind hier die Rathschläge von Zuntz[1]), der an der Hand der Statistik und der Thierzuchtversuche nachweist, wie eine falsche Ernährung angedeuteter Art einer Frühreife Vorschub leistet.

Wir stehen hier vor schwer zu lösender Aufgabe, die das Zusammenwirken der Dermatologen mit dem inneren Arzt ans Herz legt. Grade bei unserer Erkrankung aber ist nicht ohne Schuld der Mediciner beim Publicum die Ansicht verbreitet worden, dass es kosmetische Universalmittel gäbe, welche ohne Weiteres auf die Dauer eine simple Acne zu beseitigen vermöchten, ohne sich um das Gesammtbefinden im Mindesten zu kümmern.

Wenn wir nunmehr uns anschicken, die sogenannte Acne rosacea einer Betrachtung zu unterziehen, so soll von Vornherein bemerkt werden, dass wir die Acne rosacea aus klinischen Gründen als eine echte Acne anerkennen, die als selbständige Form neben der Acne simplex Geltung hat. Obwohl die Acne rosacea selten erscheint, ohne dass vor Jahren juvenile Acne in grösserem oder geringerem Grade bestanden hatte, haben wir sie doch nicht unter die Complicationen der Acne simplex gestellt. Wie wir auch nicht die Acne simplex für ein primäres, idiopathisches Leiden gelten liessen, sondern nur als ein hervorragendes Symptom des seborrhoischen Zustandes überhaupt, so sehen wir in der Acne rosacea ebenfalls nur den Ausdruck dieses Zustandes, und da wir den Nachweis der reflectorischen Erzeugung auch für die Acne rosacea erbringen werden, so haben wir doppelten Grund hieran festzuhalten und wechselseitig diese Zusammengehörigkeit in sich gestützt zu sehen. Die Gründe, warum man neuerdings die Acne rosacea nicht zur eigentlichen Acne rechnen, sondern zu anderen Folliculitiden verweisen will, sind bekanntlich 1) die klinische Wahrnehmung, dass die Acne rosacea auf einem bereits krankhaften (sebor-

[1]) N. Zuntz. Welche Mittel stehen uns zur Hebung der Ernährung zu Gebote? Vortrag, gehalten im Verein für innere Medicin in Berlin. Berl. klin. Wochenschr. 1893. Nr. 20 p. 466.

rhoischen oder hyperämischen oder teleangiektatischen) Boden wachse und also ganz secundär in Erscheinung trete und 2) dass die histologischen und bakteriologischen Unterschiede von der einfachen Acne sie trenne. Wir haben aber bei der einfachen Acne bereits beschrieben, dass stets Seborrhoen auch dort vorausgehen, dass also auch die Acne simplex in gewissem Sinne etwas Secundäres darstelle; und was die histologischen und bakteriologischen Unterschiede anlangt, nun, so dürfen diese einfach nicht das ganze klinische Bild zerreissen. Dazu ist die pathologische Anatomie nun und nimmer berufen. Man denke nur an's Carcinom. Wie gross sind die histologischen Verschiedenheiten der vielen Formen desselben, und doch gehören sie zusammen aus klinischen Gründen, und umgekehrt, wie Vieles ist dem Carcinom so ähnlich, dass man es aus dem histologischen Bilde allein nicht von ihm ausschliessen kann, und doch ist es kein Carcinom. Hierzu kommt, dass die bakteriologischen Ergebnisse bei Acne simplex und Acne rosacea durchaus keinen Anspruch darauf haben, sich als specifische Krankheitserreger wie bei den Infectionskrankheiten zu geriren, oder wie bei den sog. parasitären Dermatonosen einer und nur einer Hauterkrankung zu Grunde zu liegen.

Während klinisch bei der Acne simplex die Acnepustel das hervorragendste Symptom ist, erscheint bei der Acne rosacea in den meisten Fällen die Pustelbildung nebensächlich, dafür aber die hyperämische oder seborrhoische Beschaffenheit der erkrankten Haut als Hauptsache. Die Pusteln aber, die sich bei Acne rosacea bilden, sind echte Acnepusteln, da sie ihren Sitz in einem Haarbalg bzl. einer Talgdrüse haben. Die Complicationen, welche bei Acne rosacea auftreten, sind dieselben, wie sie bei Acne simplex vorkommen: Seborrhoe, Comedonen, Eczema seborrhoicum, Pityriasis capillitii namentlich mit Defluvium diffusum capillorum, Furunkel u. s. w.

Dazu treten bei langem Bestande der Acne rosacea noch Folgezustände ein, welche sich an Acne simplex niemals anschliessen, nämlich Gefässneubildungen in der oberflächlichen Cutis und Hypertrophien des Hautorgans.

Das Bild der Acne rosacea ist zu bekannt, um es hier von Neuem auszumalen, wir wollen nur einzelne Striche hinzu-

fügen, welche Analogien und Zusammengehörigkeit zur Acne überhaupt klarlegen, andere wieder, die den Unterschied der Acneformen schärfer als früher ins Licht setzen.

Acne rosacea tritt nur im Gesicht und in hochgradigen Fällen auch am Hals auf und zwar viel häufiger bei Männern als beim weiblichen Geschlecht. Sie erscheint niemals vor erfolgter Entwicklung, wohl aber manchmal sehr viel später, meist in der Mitte der dreissiger Jahre.

Am interessantesten ist die im Laufe der Jahre sich ergebende Gesammtausbreitung der Acne rosacea.

Ursprünglich beginnt in nicht zu stürmischen Fällen (nur diese lassen derartige Beobachtung zu) die Acne rosacea stets central, die Umrahmung des Gesichtes ganz freilassend. Nasenspitze und Nasenwangenfalten sind ihr Ausgangspunkt. Die weitere Ausbreitung ist eine ausgesprochen centrifugale, aber das erste Occupationsgebiet nicht freigebende. Schliesslich kann das kranke Terrain über Wangen, Glabella, Augenbrauen, Stirnhöcker, Stirnhaargrenze, das ganze Gesicht, Lider und Hals sich erstrecken. Nie erfolgt die Ausbreitung umgekehrt, dass zuerst die Stirn und die Nase zuletzt z. B. ergriffen würde. Hierin erblicken wir eine ähnliche Gesetzmässigkeit einer centrifugalen Ausbreitung, wie wir einen descendirenden Verlauf bei Acne simplex beschrieben. Dasjenige Terrain, welches bei Acne simplex vorzugsweise befallen ist, bleibt bei Acne rosacea in leichten Fällen frei und umgekehrt.

Wie Acne simplex ist auch Acne rosacea das reflectorische Symptom einer allgemeinen Störung. [1])

Bei der Acne rosacea ist es eine (oft leichte) chronische Magendarmerkrankung. Der Zusammenhang zwischen Acne rosacea und Verdauungsvorgängen findet in der gewissermassen physiologischen Dinerröthe mancher ganz gesunden Personen eine tägliche Bestätigung. Bei Männern ist meist nur der Magen afficirt, bei Frauen oft auch der Darm erkrankt.

Das diesbezügliche Symptomenbild ist wohl ausgebildet, aber so geringfügig, dass meist erst auf Befragen die Verdau-

---

[1]) Das seborrhoische Eczem der Nase, ferner die oft behauptete, in Wirklichkeit äusserst selten vorkommende Erfrierung der Nasenspitze sind streng genommen Erkrankungen, die nicht zur Acne rosacea gehören.

ungsstörung zugestanden wird. Oft wird von vornherein unaufgefordert jede Störung der Verdauung seitens des Patienten bestritten, in dem Hintergedanken, die allgemeine Volksansicht über die rothe Nase wenigstens beim Arzt auf sich nicht sitzen zu lassen. Es ist in der That bitter, wenn der Mässigsten einer ein solch falsches Zeugniss unmässiger Sitten im Berufe Jahre lang mit sich herumträgt. Die Personen werden verbissen, und zu nichts sind sie weniger aufgelegt, als auf noch so delicate Fragen einzugehen, die zum Schluss auf gewohnheitliche Diätfehler oder Verdauungsbeschwerden hinauslaufen. In der That handelt es sich selten um Quantitätssäufer, sondern gerade um notorische Mässigkeitsfreunde, die wenn sie weniges trinken, es nicht verstehen, dies zu ihrer Bekömmlichkeit einzurichten. Aber auch unabhängig von jeglichem Abusus spirituosorum, so namentlich bei Frauen, kommt das Leiden vor. Der Alkohol, wo ihn die Schuld trifft, ist nur eins der vielen Momente, das den chronischen Magenkatarrh schafft, welcher Disponirten zu einer Acne rosacea verhilft. Das Bild, das man nun bei solchen Personen, wenn auch manchmal mit einigen Schwierigkeiten entrollen kann, zeigt betreffs der Appetitverhältnisse durchweg Folgendes.

Es sind Leute, die stets „knuspern“ müssen, aber nie regulär essen können.

Bei dem ersten Frühstück morgens essen dieselben entweder gar nichts oder nur pro forma eine Kleinigkeit, nie aber ein einfaches Brot mit Appetit.

Dagegen findet man stets ein zweites Frühstück eingeschaltet, und hierbei mit grosser Vorliebe „etwas Pikantes“ oder einen bescheidenen alkoholischen Trunk, ein halbes Glas Frühstückswein, einen Schluck Bier zum Butterbrot gewählt. Dies wird mit einem gewissen Heisshunger verschlungen, und bei der Aufnahme der Anamnese brüsten sich nicht selten unsere armen Clienten mit der Vorzüglichkeit ihres Appetits hierbei.

Vor dem Mittagmahl ist reichlicher Hunger vorhanden. Aber er hält nicht stand. In grellem Gegensatz zu demselben fallen die Aermsten nach dem ersten Gang ab, unbefriedigt mit dem, was den anderen Theilnehmern zur Sättigung gereicht. Dieses Unbefriedigtsein vom Mahl veranlasst auch nachmittags

wieder eine Zwischenmahlzeit. Abends aber endlich isst der Patient, wie um sich von seinen Tantalusqualen zu erholen, namentlich wenn kalte Gerichte ihm vorgelegt werden, in einer Weise, die jeden Verdacht einer chronischen Magenverstimmung ohne Weiteres zu widerlegen im Stande wäre. Er sättigt sich gewissermassen für den ganzen Tag.

Ich habe diese Symptome mit einer vielleicht zu subtil erscheinenden Genauigkeit vorgeführt, allein ich weiss zur Genüge aus Erfahrung, dass eine Notiz, es bestehe ein leichter chronischer Magenkatarrh, nach den gewöhnlichen Untersuchungen keine Bestätigung findet. Wenn man dagegen an der Hand vorliegender Symptome seine anamnestische Erhebungen einrichtet, wird man sehr selten vergeblich auf den Busch klopfen.

Nicht immer sind es diese geringfügigen Symptome der chronischen Magenverstimmung, sondern in besonders alten Fällen trifft man die objectiv wahrnehmbaren Symptome der falschen Gährungen und der Dilatation. Ich halte letzteres indess für recht selten und war nicht im Entferntesten in der Lage, wie Bouchard und Barthélemy[1]). fast in allen Fällen dergleichen annehmen zu müssen, (Dass namentlich die juvenile Acne simplex in ihrer reinen charakteristischen Form auf Dyspepsien beruhe, wie Barthélemy will, muss ich nach meinen Beobachtungen bestreiten, obwohl auch ich weiss, dass ein gelegentlicher Diätfehler, Magenkatarrh ebenso wie die Menses und vieles Andere vorübergehend diese Form verschlimmern können. Wie es scheint, hat Barthélemy die Dilatation diagnosticirt, wo er Plätschern fand).

Ausser dem Magen ist bei Acne rosacea ziemlich häufig der Darm Sitz einer chronischen Erkrankung. Ungleich häufiger beim weiblichen Geschlecht wird nämlich eine habituelle Obstipation angetroffen. Der Grund hierfür liegt in der Genese dieser habituellen Obstipation, die bei Frauen aus der so häufigen früheren Schädigung der Darmmuskulatur durch Chlorose und schlecht geleitete Entbindungen sich entwickelt, während bei Männern meist eine unregelmässige Nahrungsaufnahme

[1]) Barthélemy. Aetiologie und Behandlung der Acne, auf dem internationalen Congress für Dermatologie und Syphilographie in Paris. 1889. Monatshefte f. pr. Derm. Bd. IX p. 212 u. 406 u. folg.

und zwar von Speisen mit möglichst wenig Ballastrückständen die fast einzige Ursache darstellt. Das Essen im Gasthause z. B. nach der Karte führt bei diesen zu einer Ernährung, welche ausschliesslich auf „das Nahrhafte“ hinzielt. Hatte der Darm lange Zeit eine nur geringe Schlakenmenge vorwärts zu treiben, so wird er ebenso leistungsunfähig wie ein Arm, der auf dem Schreibtisch liegt. Letzteres Moment trifft man natürlich auch im weiblichen Geschlecht oft nebenher an.

Die äusserliche Behandlung der Acne rosacea geschieht nach denselben Grundsätzen, die bei der Acne simplex Geltung haben, nur mit dem Unterschiede, dass man auf den hyperämischen Zustand der erkrankten Haut ganz besonders Rücksicht zu nehmen hat. Diese Hyperämie beruht wie bei dem ersten Grad der Erfrierung auf verhindertem Abfluss, und es ist in hohem Grade wichtig, die örtliche Circulation täglich mehrmals flott zu machen. Dies erreichen wir durch den gefässlähmenden Einfluss der Hitze, wenn wir nach dem Vorgang vieler französischer Autoren durch ofte kurze Applikation (2 bis 3 Secunden) von ganz heissem Wasser mittelst Schwämme den venösen Abfluss erzwingen. Die folgende arterielle Röthe schwindet innerhalb einer Stunde. Unter den Präparaten wird man bei einer Pustelbildung bei Acne rosacea meist die energischeren wählen. Trotzdem soll man auch kosmetisch darauf bedacht sein, den Patienten im Berufs- und gesellschaftlichen Leben ihr Leiden wenig auffällig zu machen. Zu diesem Zwecke ist folgendes Schüttelwasser zum Auftupfen für die Dauer mehrerer Stunden von ausgezeichneter Wirkung, da es nicht nur deckt, sondern auch die Hyperämie vorübergehend vermindert:

Rp. Sulfur. präcipit.
Ammon. mur. depurat. aa 1,2
Spirit. camphorat. 2,4
Acet. Vini
Liquor. Cupri Ammon. muriat. aa 4,0
Aqu. Laurocerasi
Aqu. Rosarum aa 15,0

M.D.S: Geschüttelt mit dem Finger aufzutupfen.

Für ganz leichte Fälle reicht es oft zur äusserlichen Behandlung allein aus.

Die (im zweiten Stadium) zu behandelnden Gefässreiserchen gingen am besten durch Verödung mittelst Paquelinbrenner oder ganz schwach glühender Galvanokauter weg. Eine Stichelung und Schlitzung gab viel unsicherere Resultate, wie wir auch im ersten Stadium vom Scarificiren als Blut entlastendem Mittel Abstand nehmen.

Prophylaktisch ist äusserlich die Einwirkung grosser Temperaturschwankungen, namentlich strahlende Hitze, z. B. Stehen am Herdfeuer, Sitzen in der Nähe eines Argandbrenners zu meiden.

Alle äusserlichen Mittel führen indess nur zu vorübergehenden Besserungen, nicht zum definitiven Stillstand. Umgekehrt aber habe ich wiederholt ohne alle äusserliche Behandlung Acne rosacea durch Regelung der Verdauung rückgängig werden sehen.

Die geschilderte verkehrte Lebensweise der Acne rosacea-Patienten zeigt in vielen Stücken direct den Weg, wie einer Aufbesserung der Verdauung beizukommen ist. Wenn ich ausserdem genauer auf einzelne specielle, z. Th. bekannte Anordnungen eingehe, so geschieht es deshalb, weil in den neuesten Handbüchern der inneren Medicin und im täglichen Verhalten vieler Aerzte kleine Abweichungen vorkommen, die den Erfolg gefährden und damit den Beweis ex juvantibus vernichten, auf den ich Werth lege. Dass ich mich im Gegensatz zu manchem Herkömmlichen hierbei befinde, kann nur Anlass sein, das von mir Eingeschlagene physiologisch zu begründen und ausserdem darauf hinzuweisen, dass über alle Theorien in letzter Instanz die Wahrnehmung am Kranken entscheidet.

Den häufigen kleinen Imbissen und unregelmässigen Nahrungsaufnahmen wird ein Ende gemacht. An ihre Stelle treten seltene, grosse, ganz regelmässig genommene, möglichst einfache Mahlzeiten. Für den, welcher noch den Standpunkt vertritt, dass bei schwacher Magenfunction „oft, aber wenig“ auf einmal genossen werden dürfe, möchte ich auf die physiologische Dauer der Verdauung hingewiesen haben, welche $1^1/_2$ bis 6 Stunden anhält. Namentlich bei Leuten, die nicht körperlich schwer arbeiten, wird die Zufuhr einer Mischung von Eiweiss, Fett und Kohlehydrate, z. B. ein harmloses Schinkenbutter-

brot, den ganzen Mechanismus der Verdauung in allen seinen Etappen auf Stunden in Scene setzen. Wo aber, wie bei unseren Patienten, schon chronische Dyspepsien bestehen, wird dieser Verdauungsvorgang nicht in der kürzesten, sondern längsten physiologischen Zeit ablaufen, also bei Zwischenmahlzeiten nie zu Ruhe kommen, falschen Gährungen aber ebenso eine nie versiegende Quelle neuer Anregungen bieten. Dies über das Wort „oft“. Der Begriff „viel“ bezieht sich auf die Einzeldosis und das Tagesquantum der Nahrung. Das „viel“ in der einzelnen Nahrungsaufnahme tritt überhaupt nicht von vorneherein in Kraft, sondern lässt sich nur allmälig erreichen. Es wird sodann beherrscht durch die Einfachheit des Mahls. Nur beim einfachen Mahl tritt zur rechten Zeit das Gefühl von Sättigung ein. Auf dieses aber ist der Gesunde wie Kranke angewiesen sich zu verlassen. Sicher ist aber, dass das absolute Quantum der Tagesration, selbst wenn mit Eintritt der Besserung das „Viel“ in den Mahlzeiten erreicht ist, bei der vorgeschlagenen Weise der Verabfolgung am geringsten ausfällt. Es sind das Grundsätze, die, um mit der wenigsten Nahrung das beste Gedeihen zu erreichen, in der Thierzüchtung längst allgemeine Geltung haben, uns aber beweisen, dass dem erkrankten Organ so die geringste Arbeitsleistung zugemuthet wird, worauf die Anhänger des „häufig und wenig“ bekanntlich zu pochen pflegen.

Sodann ist für jedes Organ nöthig, dass es eine Zeit der Ruhe habe. Diese verdauungsfreie Zeit ist sodann ferner brauchbar zum Einsetzen der Therapie. Ziemlich sicher kann man unserer Erkrankung das pathologische Substrat zusprechen, dass selbst in der verdauungsfreien Zeit die Mageninnenwand mit catarrhalischem Secret überzogen ist, das im Verein mit einer gewissen Atonie es erschwert, dass die nöthigen Verdauungssäfte, namentlich die Salzsäureausscheidung, genügend erzielt werden. Dieses Secret dürfte sodann auch der Träger falscher Fermentationen, der Erzeuger der Milch- und Fettsäuren sein, die als verschlimmerndes wie ätiologisches Moment höchstwahrscheinlich eine grosse Rolle spielen. Gerade in der verdauungsfreien Zeit wird man durch innerliche Anwendung der Antifermentativa energisch auf falsche Gährungen und ihre Erreger einwirken können. Unter den hier in Betracht

kommenden Arzneikörpern hat sich am besten bei uns das Thymol bewährt, dessen scharfer Geschmack in grosser Verdünnung nicht so unangenehm ist, als man vielfach annimmt. Gerade bei Eintritt in die Behandlung verordnet man mit bestem Erfolg 3 bis 4 Tage lang diesen Kampfer nach etwa folgender Formel:

Rp. Thymoli 0·2
Solve in Spiriti Vini rect. 25·0
Adde Aquä dest. 150·0
M. D. S: Um 10 und 5 Uhr einen
Esslöffel in einem Glas Wasser z. n.

In genannter Zeit sind alsdann fast stets die pathologischen Fermente auf ein Minimum reducirt.

Es gilt alsdann, deren Wiederauftreten zu verhindern und das Secret der Magenschleimhaut wegzuschaffen. Hierzu ist sehr geeignet der einfache Gebrauch der Salzsäure während der Verdauungszeit sowohl, wie auch in der verdauungsfreien Periode, und zwar Monate lang. Es ist räthlich, 3 Tropfen HCL auf ein Wasserglas voll Wasser (250 Cc.) anzusetzen, so dass diese Mischung leicht den Geschmack einer Säure wahrnehmen lässt, und oft hiervon ad libitum trinken zu lassen, ohne aber je an dieser Concentration Aenderungen eintreten zu lassen. Eine concentrirte Darreichung der Salzsäure in einem fertigen Tropfenrecept oder in 1% Lösung, wie sie so häufig zu verordnen empfohlen wird, hat wenig Erfolg. Das bekannte physiologische Experiment der mit nur Spuren von Pepsin versetzten genau 0·3% HCL-Lösung zur Ueberführung eines Eiweisswürfels unter Brutwärme in gelöste Peptone bestätigt, dass man an der gelinden Concentration festhalten soll; denn bekanntlich pflegt eine Verstärkung des HCL-Gehaltes wie eine erhebliche Abschwächung desselben die Vollendung des künstlichen Verdauungsprocesses in die Länge zu ziehen. Man wird wohl nicht fehlen, wenn man ausser der unterstützenden Wirkung der 0·3% HCL bei der Verdauung selbst einer künstlich eingeleiteten Verdauung während der Ruhezeit die hervorragend günstigen Einflüsse dieser Therapie zuschreibt. Dieser künstlichen Verdauung in den Ruhepausen fällt das catarrhalische Secret der Magenwand zum Opfer; es wird verdaut, die

Mageninnenfläche wird wieder frei, und der reguläre Betrieb der Absonderung und Verdauung kommt nach und nach wieder zur Geltung. Pepsin dürfte, namentlich in unseren Fällen, stets zur Genüge vorhanden sein. Ausserdem lehrt die Physiologie, dass Pepsin im Sinne einer Contactwirkung in kleinsten Spuren unbegrenzt viel Eiweiss in Verbindung mit 0·3% HCL zu verdauen vermag. Die widerwärtigen Pepsinpräparate sind demnach überflüssig.

Was die Diät anlangt, so liegt es auf der Hand, dass alle Nahrungsmittel zu verbieten sind, die gährungsanregend wirken oder selbst bereits vermöge ihrer Herstellung im Zustande einer nicht abgelaufenen Gährung oder „Reifung" sich befinden, endlich solche, welche an sich oder in Folge der Zubereitung viel Fett in feinvertheiltem Zustande enthalten, da dieses dem Einwirken der verdauenden wässerigen Magensecrete hinderlich wird. Es sind also strengstens zu verbieten: Zucker, auch in kleinsten Mengen als Zusatz zu Speisen, riechende, freie Fettsäuren enthaltende Käse, Sauerkraut, Fischconserven, Bier, junge Weine, namentlich Aepfelwein, Mayonnaisen, Salm, Lachs, Aal, Pfannkuchen, Cacao, Chokolade u. s. w.

Da die Verdauung, ähnlich wie die chemische Reaction, proportional der Concentration der betheiligten Lösungen an Intensität zunimmt, wird man darauf halten, dass zu grosse Flüssigkeitsmengen (Suppe, Getränke über Tisch) vermieden werden, vielmehr durch Zusätze von thierischem Leim (Gelatine) oder Pflanzenschleimen (Gerste, Agaragar etc.) alles in gebundenem Zustand zu Tisch kommt. Zudem ist gerade der thierische Leim seiner ähnlichen Zusammensetzung nach geeignet, trotz seiner Minderwerthigkeit das Eiweiss nicht nur bis zu einem gewissen Grade zu vertreten, sondern auch durch leichteren Zerfall seines Moleküls am molekularen Aufbau rascher als das Eiweiss sich zu betheiligen. Die meisten der käuflichen Peptone enthalten reichlich Leim, und gerade wegen dieser meist getadelten Eigenschaft pflegen wir sie mit gutem Erfolge gebrauchen zu lassen.

Ganz besonders ist zu warnen vor dem Genuss der Chocolade bzl. des Cacao. Ich gehe hierauf ein, weil sehr oft ärztliche Empfehlung der Verwendung dieser Substanz zu Grunde liegt.

Richtig ist, dass den chemischen Bestandtheilen nach dem Cacao ein ungeheuerer Nährwerth gewährleistet wird, und gewiss sind die farbigen graphischen Tabellen, wie sie zu und nach Liebig's Zeiten Gelehrten und Laien dies ad oculos führten, schuld daran, dass Kranken diese Substanz geboten wird. Der bestentölte Cacao enthält indess noch so viel Fett in feinzertheilter Form, dass die Salzsäureproduction des Magens gehemmt ist. Es ist ein schwerer Fehler, die nun in Folge des Cacao sofort ausbleibende Appetenz mit der grossen Nahrhaftigkeit des Cacao zu erklären. Selbst der günstige Effect des Cacao bei Hyperacidität auf die schmerzhaften Beschwerden der Patienten darf uns nicht verleiten, den unausbleiblichen Rückschritt in der Ernährung zu übersehen, wie er sich mit Wage und Gewichten ergibt. Der Fettgehalt erklärt beides.

Genussmittel, die eine unnütze Reizung und Hyperämisirung der Magenschleimhaut herbeiführen, Rauchen zumal stark fermentirter Importe, Cigaretten, Alkohol, süsse Frühstücksweine, Frühschoppen, Paprikagerichte sind schädlich.

Namentlich bei so leichten Formen chronischer Dyspepsien, wie sie unsre Fälle meist sind, muss auf einen Factor Rücksicht genommen werden, der in der Physiologie der Ernährung fast nie beachtet wird, aber bei Atonie von grösster Wichtigkeit ist, nämlich den Ballast in der Nahrung. Es führt uns dieser Punkt gleichzeitig zur Therapie der habituellen Obstipation. Peristaltik des Magens und Darms sowohl, wie Defäcation sind abhängig von der Anfüllung genannter Organe. Wo es gilt, eine Atonie zu heben, darf man sich nicht allein auf Tonika (Nux vomica und dergl.) verlassen, sondern muss dafür sorgen, dass die Muskularis einen entsprechenden Arbeitsantheil leiste und wie jedes Organ, das arbeitet und sich ernährt, erstarke. Es ist also verkehrt, nur leicht Assimilirbares zu ordiniren; die vorsichtige Aufnahme von Füllmitteln ist Nothwendigkeit. Die gewöhnliche gemischte Kost trifft hierin meist ohne weiteres das Richtige.

Bei der habituellen Obstipation indess ist zur Anregung der Defäcation direckt eine Zulage von Ballast zu empfehlen, da die Defäcation ähnlich wie die Miction in Folge einer Elasticitätsüberwindung durch inneren Gegendruck der Füll-

masse ausgelöst wird. Schwarzes Brot, Kommissbrot, Grahambrot leisten dieser Aufgabe leicht Genüge. Von Abführmitteln, wie sie Namen haben, ist auf die Dauer nur eine weitere Schädigung des Darms zu erwarten. Dagegen kann man von kleinen Gaben Belladonna eine energischere Peristaltik sehr oft eintreten sehen, die, wenn sie lang genug unterhalten wird, zur Erstarkung des Darms und Behebung der Obstipation führen kann. Nach Dr. Spender[1]) verordnen wir

Rp. Extr. Aloës socotrinä 0·5
Ferri sulfur. 3·0
Extr. Belladonnä 0·25
Succ. et. rad. Liquir. q. s.
ad pil. Nr. 50.

S. 3- bis 1mal täglich eine Pille z. n. nach der Mahlzeit.

und verweisen bezüglich der interessanten Erklärung der Wirkungsweise wie die genauere Art der Verabfolgung auf den betr. Aufsatz.[1]) In schwereren Fällen gelingt es nicht, vom Nervensystem aus durch innere Mittel auf den Darm zu wirken. Am raschesten kommt man dann wohl mit Faradisirung zurecht, wobei man noch Massage und nasse Einpackungen zu Hilfe nehmen kann. Massage allein, selbst wenn sie von geschulter Hand auszuführen ist, lässt oft den gewünschten Erfolg sehr lange auf sich warten. Da wir nicht durch den Willen, wohl aber durch Gewöhnung und stete Ordnung auf die Darmentleerung einwirken können, sollen die Stuhlentleerungen mit Geduld zur selben Stunde angestrebt werden, am besten abends. Bei Frauen mit geschwächten Bauchmuskeln sollen drückende Corsets vorher abgelegt sein und bei der nun einmal unzweckmässigen Form unserer Closets ein Schemel unter die Füsse gebracht werden.[2]) So wird es meist gelingen, eine die Acne rosacea unterhaltende Obstipation auf die Dauer ganz zu beseitigen.

---

[1]) Spender. Practitioner. März 1887. Ref. Deutsche medicinische Wochenschr. 1887. Nr. 22 p. 491.

[2]) Cf. hierüber Abbot und Williams. Ref. Deutsche medicin. Wochenschr. 1888. Nr. 39 p. 808. Nr. 42 p. 868.

Es ist unmöglich auch nur annähernd alle Anlässe zu besprechen, welche den chronischen Dyspepsien bei Acne rosacea zu Grunde liegen. Wie sehr man hier den Gewohnheiten des einzelnen nachforschen muss, beweist ein Fall, in dem der Erfolg erst eintrat, nachdem beim Patienten das unvermuthet getriebene Tabakkauen verboten wurde, eine Leidenschaft, deren man sich bei dem Patienten von vorneherein nicht versehen konnte noch auch mit einer Frage zu berühren ohne vorherigen Anhalt sich getraut hätte.

Ausser der juvenilen, einen descendirenden Charakter äussernden Acne simplex und 2. der im mittleren Lebensalter angehörenden, centrifugal sich ausbreitenden Acne rosacea lässt sich 3. noch eine Form charakterisiren, der man bei einigen Autoren andeutungsweise unter dem Namen Acne menti oder Acne menstrualis begegnet. Es klingt fast wie ein schematisches Zurechtlegen, wenn ich von dieser meist indurirt oder klein pustulös sich zeigenden Form behaupte, dass sie vom Kinn ausgehend, die Umrahmung des Gesichts verschonend, im Laufe

der Jahre ascendirend vorgehe. Es ist dies aber in der That der Fall, und habe ich in Fig. 1 und 2, sowie ich sie in der Sprechstunde skizzirte, den Gang der Ausbreitung verdeutlicht. Reine Fälle derart kommen selten vor. Meist sind dieselben compli-

cirt mit Acne simplex, häufiger mit Acne rosacea. Wir verstehen diese Neigung zu Uebergangsformen, wenn wir sehen, dass diese Form nur beim weiblichen Geschlecht vorkommt und reflectorisch nach Genitalerkrankungen entweder in der Pubertät oder Menopausenentwicklung auftritt, Störungen, welche gar oft mit psychischen Verstimmungen einhergehen, die die Verdauung zu schädigen im Stande sind. Pubertät und Menopause — welche Parallele eröffnet sich bei diesem Gedanken dem Dermatologen, wenn er des Haardurchbruchs, der Talgdrüsenentwicklung, der Barterzeugung bei Jünglingen und Frauen gedenkt! Dazu die diametral entgegengesetzte Ausbreitung: in der Pubertät descendirend Acne spl., in der Menopause ascendirende Acne — wie stimmt dies harmonisch mit dem Gegensatz von Entwicklung und Involution! Der Ausgangspunkt ist bei dieser Acne ascendens das Kinn; alsdann geht der Process stetig weiter auf Nasolabialfalten und Nasenflügel, und endlich schliesst er meist am Auge mit einer Acne hordeolaris ab. Die einzelnen Effloreszenzen involviren sich sehr langsam; das einmal occupirte Gebiet bleibt im Stadium der Erkrankung meist während der ganzen Dauer des Bestandes. Manchmal ist von einer Symmetrie der Acnepusteln nichts zu gewahren, sondern besteht eine auffallende Einseitigkeit des Processes lange Zeit hindurch. Die Therapie dieses Leidens erfordert örtlich die Therapie der Acne rosacea und simplex, kausal die Beseitigung der Genitalaffection und der meist in deren Gesellschaft sich findenden Magendarmstörungen. Bezüglich letzterer ist an deren Entstehung durch gedrückte Gemüthsstimmung, Kummer und Sorgen zu denken, deren Beseitigung der Arzt seinerseits meist nur durch psychiche Beeinflussung und theilnehmende Sorge etwas zu lindern vermag. Die Genitalerkrankung, meist in profusen Blutungen sich äussernd, bedarf fast stets klinische gynäkologische Hilfe. Die Prognose ist fast immer schlecht, da man selten im Stande ist, den Untergrund der Hauterkrankung wegzuzaubern.

Wenn wir resümirend uns nach einem einheitlichen Prinzip umsehen, das allen drei beschriebenen Formen gemein wäre, so finden wir, dass alle 3 Formen: Acne simplex, Acne rosacea und Acne ascendens mulierum sich auf Talgfollikel

beziehen, welche zu einem noch nicht durchgebrochenen Haar gehören.

Unserer Gruppe gegenüber stehen die Sykosis (Acne mentagra) und Acne necrotica seu varioliformis, welche die Haarbälge entwickelter Haare befallen, sich auch insofern von erstgenannter Gruppe sondern, als oft Narbenbildung wegen der Tiefe der Eiterung sich anschliesst. Allem Anschein nach handelt es sich bei letzteren Krankheiten um einfache Infectionen ohne vorheriges Stadium von Hypersecretion, so dass, wenn eine Trennung auf Grund der Pathologie eintreten soll, klinisch hier die Wege geebnet sich finden. Den einzigen Fall von Acne varioliformis, den ich in meiner Praxis hatte, betraf einen älteren Herrn, bei welchem ausser der Stirnhaargrenze die gesammte Scheitelglatze bis zu der protuberantia occipitalis befallen war. (Besserung durch Kummerfeld'sches Wasser).

Eine Sonderstellung erheischt die Acne medicamentosa. Sie verhält sich zu den übrigen Acne-Formen, wie das artificielle Ekzem zum wirklichen Hautcatarrh mit seinen vielgestaltigen Formen. Sie ist unabhängig vom seborrhoischen Typus.

Die Acne cachecticorum dürfte lediglich ein Symptom des Grundleidens (Scrophulose) darstellen und bei der Behandlung der scrophulösen Hautausschläge unterzubringen sein.

Aus der königl. dermatolog. Universitätsklinik zu Breslau.

# Ueber die sogenannten Plasmazellen, ein Beitrag zur Kenntniss der Herkunft der entzündlichen Infiltrationszellen.

Von

Dr. **Thomas v. Marschalkó** (Lipik-Budapest).

(Hierzu Taf. I.)

(Schluss.)

## Untersuchung normaler Organe.

Da durch die oben geschilderten Versuche und Befunde angenommen werden konnte, dass die Plasmazellen aus Lymphocyten hervorgehen, so war es ein nahe liegender Gedanke, in solchen Organen, wo Leukocyten und hauptsächlich Lymphocyten in grosser Anzahl vorkommen, nach den Plasmazellen zu forschen.

Von den Lymphocyten steht nach Virchow, Ehrlich u. A. fest, dass sie in den Lymphdrüsen ihre Entstehung haben, während die grossen mononucleären Leukocyten, aus denen sich durch Umwandlung die Uebergangsformen und die polynucleären Leukocyten entwickeln sollen, wahrscheinlich der Milz und dem Knochenmark entstammen; freilich ist das noch nicht sicher bewiesen; andere Forscher, so u. A. Metschnikoff, sind der Meinung, dass einerseits die Lymphocyten auch durch andere Organe, z. B. Milz und Knochenmark geliefert werden, andererseits, dass das letztere nicht als die einzige Bildungsstätte der grossen mononucleären Leukocyten angesehen werden kann.

Schon Jadassohn hatte behauptet, dass in Lymphdrüsen, Knochenmark und Milz Plasmazellen oft in beträchtlicher Anzahl vorkommen; er hatte zu seinen Untersuchungen anscheinend normale Organe von Kaninchen und Menschen benutzt; da Unna trotzdem seine Anschauung, dass die Plasmazellen nur in pathologisch verändertem Gewebe vorkommen, beibehalten hat, habe ich diese Untersuchungen weiter ausgedehnt.

Ich verwendete zu ihnen: theils die, soeben getödteten, gesunden Thieren entnommenen normalen Organe, und zwar die Milz von weissen Mäusen, weissen Ratten, Milz und Lymphdrüsen von Kaninchen, als auch menschlichen Leichen entnommene Organe, u. A. Milz und Lymphdrüsen eines durch Selbstmord plötzlich gestorbenen gesunden jungen Mannes (letztere hatte Herr Dr. Otto Pertik, Professor der pathol. Anatomie auf der königl. ungarischen Universität zu Budapest, die Freundlichkeit mir zukommen zu lassen, wofür ich ihm auch an dieser Stelle warm danke).

Die Resultate dieser Untersuchungen normaler Organe sind die Folgenden:

In den ganz normalen Lymphdrüsen sowohl, als auch in der ganz normalen Milz der Thiere wie des Menschen sind ausser zahlreichen (etwas blass gefärbten Zellen, die einen grossen runden, manchmal eingebuchteten, mit spärlicherem Chromatin versehenen Kern, und einen meistens deutlichen, wenn auch sehr blass gefärbten Zelleib besitzen) grossen mononucleären Leukocyten ganz massenhaft kleinere runde Zellen: Lymphocyten vorhanden, deren Protoplasma kaum zu erkennen ist, deren Kerne dafür um so deutlicher als kleine runde, ausserordentlich chromatinreiche, eine charakteristische Kernstructur aufweisende und sich sehr intensiv färbende Gebilde auffallen. Dadurch sind diese Zellen von den erwähnten grösseren ganz gut zu unterscheiden. Einige derselben sind sehr dunkel gefärbt, so dass man ihre feineren Structurverhältnisse weniger gut studiren kann; bei den meisten sieht man aber ganz genau, dass sie einen sehr stark gefärbten, in der Mitte gelegenen Kernkörper haben. Mit diesen Lymphocyten stimmen morphologisch wie tinctoriell genau die

(früher bei den Kaninchen- und Hundeversuchen näher beschriebenen) sowohl in den Blutgefässen, wie auch im entzündlichen Gewebe sich befindenden Rundzellen überein, so dass ich in dieser Identität einen weiteren Beweis für die Lymphocyten-Natur der letzteren sehe.

Ferner aber fallen bei der normalen Kaninchenmilz bereits bei schwacher Vergrösserung in grossen Herden von Lymphocyten einzelne dunkler gefärbte Stellen auf, die mit starker Vergrösserung betrachtet sich als „Plasmazellen" herausstellen. Unter den früher beschriebenen kleinen runden Zellen nämlich findet man einige, die ganz denselben — vielleicht bei manchen etwas grösseren — dunkel gefärbten Kern besitzen, die aber schon einen deutlichen Zelleib haben, der meistens oval, hier und da etwas polygonal ist; bei anderen ist der Zelleib schon grösser; man sieht ganz genau, dass der Kern excentrisch liegt, der charakteristische helle Hof ist bereits vorhanden, indem das Protoplasma an den Rändern sichtbar stärker gefärbt ist; mit einem Worte: man hat Zellen vor sich, die von den Plasmazellen morphologisch absolut nicht zu unterscheiden sind; der einzige Unterschied bei der Kaninchenmilz ist, dass das Protoplasma dieser Zellen im Allgemeinen etwas schwächer gefärbt ist, als bei gewöhnlichen Plasmazellen. Aber sowohl bei starker Methylenblaufärbung (besonders mit Borax-Methylenblau) und kurz dauernder vorsichtiger Entfärbung, wie bei Unna'scher Färbung sieht man diese Zellverhältnisse ganz deutlich.

In der Milz der weissen Mäuse, welche sonst ganz dieselben Verhältnisse zeigt wie die der Kaninchen, sieht man diese Zellen viel deutlicher; hier stimmen nicht nur ihre morphologischen Eigenschaften mit den im Anfange dieser Arbeit ganz ausführlich dargestellten charakteristischen morphologischen Merkmalen der Plasmazellen bis in die letzte Kleinigkeit überein, sondern auch ihr Protoplasma ist bereits viel dunkler gefärbt. Am besten und deutlichsten sind sie jedoch in der Milz der weissen Ratten zu sehen. Hier findet man zwischen den zahlreichen Lymphocyten massenhaft solche Zellen, die weder morphologisch noch tinctoriell von den sogen. Plasmazellen

zu unterscheiden sind, man findet von den gewöhnlichen Lymphocyten bis zu den grossen ganz entwickelten Plasmazellen alle möglichen Uebergänge, ebenso wie bei den Entzündungsversuchen. Um etwaige Täuschungen zu vermeiden, habe ich diese Untersuchungen bei einer ganzen Reihe von Thieren wiederholt und stets dasselbe Resultat bekommen.

Bei den Lymphdrüsen der Kaninchen findet man dasselbe Verhältniss wie bei der Kaninchenmilz, d. h. morphologisch typische Plasmazellen, nur mit geringerer Färbungsintensität.

Dasselbe ist der Fall bei ganz normalen menschlichen Lymphdrüsen und Milz. Auch hier sind massenhaft solche Zellen vorhanden, die aber, besonders in der Milz, schwächer gefärbtes Protoplasma besitzen; in den Lymphdrüsen findet man besonders bei ganz sorgfältiger Färbung viel mehr stärker gefärbte solche Zellen, doch ist das Verhältniss im Ganzen und Grossen dasselbe.

Woran es liegt, dass bei manchen Thieren diese Zellen in der Milz und den Lymphdrüsen schon unter ganz normalen Verhältnissen ein stark färbbares Protoplasma besitzen, so dass dasselbe zusammen mit den anderen charakteristischen morphologischen Eigenschaften diese Elemente von den sog. Plasmazellen absolut nicht unterscheiden lässt, bei anderen Thieren und beim Menschen aber dasselbe etwas schwächer gefärbt erscheint, so dass man nur in Anbetracht der morphologischen Verhältnisse behaupten kann, dass es sich um dieselben Zellen handeln muss, kann ich nicht sagen.

Dass diese Zellen mit schwächer gefärbtem Protoplasma unter bestimmten Verhältnissen (Tuberkulin-Wirkung) eine dunklere Färbung ihres Protoplasma aufweisen und dadurch zu ganz typischen Krümelzellen werden, werden wir bei den gleich zu erwähnenden Versuchen für die Kaninchenmilz feststellen können.

Es führt diese Beobachtung zu der Erwägung, ob alle die Zellen, die wir als typische Plasmazellen bei so vielen pathologischen Processen in solcher Massenhaftigkeit vorfinden, wirklich gleichsam neugebildete Zellen sind oder nicht vielmehr schon längst vorhandene, nur reichlich zugewanderte, chemo-

tactisch herbeigelockte Lymphocyten, die bei nur geringer morphologischer Modification eine chemische, also tinctoriell nachweisbare Umwandlung ihres Protoplasmas erfahren haben.

Die Thatsache, dass wir alle denkbaren Uebergänge von „Lymphocyten“ zu „Plasmazellen“ finden, ihr Vorkommen auch in den gesunden Hauptbildungsstätten der Leukocyten spricht für die von uns aufgestellte Möglichkeit.

*Unna geht über alle diese Schwierigkeiten in seiner Darstellung mit grosser Leichtigkeit hinweg. Mag ein ausgedehntes Plasmom sich auch „mit enormer Schnelligkeit“ entwickeln (siehe z. B. beim Ulcus molle p. 439 seines Buches), ihm bleiben diese Zellenhaufen Abkömmlinge der fixen Bindegewebszellen, die auf amitotischem Wege — denn Mitosen sind gar nicht vorhanden oder kommen ihrer excessiven Spärlichkeit halber gar nicht in Betracht zur Erklärung dieser so rasch angewachsenen Zellenhaufen — sich theilen. Ich stütze mich dabei auf Unna's eigene Worte (Anm. p. 544): „Es ist sehr schwierig, sich in der Frage schlüssig zu machen, ob die Plasmazellen sich ausser durch Segmentation“ — wo hat Unna sich von derselben überzeugen können? — „auch durch Mitose theilen, da die wenigen Mitosen in den Plasmomen den Protoplasmaleib — wie sonst immer — ungefärbt zeigen und somit das beste Criterium der Plasmazelle verloren geht.“* **A. Neisser.**

Welchen Einfluss auf die tinctoriellen Eigenschaften dieser Krümelzellen chemische Verhältnisse haben, geht am besten daraus hervor, dass sogar in den gehärteten Organen das Protoplasma dieser Zellen seine Färbbarkeit verlieren kann.

Als ich von den in Alkohol gehärteten Carbollebern, welche, wie erinnerlich, die Plasmazellen besonders nicht allzu lange Zeit nach der Aetzung in kolossaler Menge an bestimmten, wohl charakterisirten Stellen enthielten, ein ganzes Jahr später einige Schnitte angefertigt hätte und nach Plasmazellen suchte, fand ich, dass dieselben nur eine Kernfärbung annahmen; ihr Protoplasma war aber gar nicht gefärbt, so dass sie von den anderen Lymphocyten nicht mehr zu unterscheiden waren. Wenn ich nicht Serienschnitte von denselben Objecten, in denen ganz dieselben Stellen, sogar ganz dieselben

Gefässe getroffen waren, zur Vergleichung gehabt hätte, so wäre mir gar nicht eingefallen, diese Zellen als Plasmazellen anzusprechen. Ich habe alle möglichen Färbungsmethoden versucht, habe die Schnitte theils in Löffler'schem, theils in Boraxmethylenblau ganz überfärbt, die Entfärbung sehr vorsichtig, theils mit ganz schwach angesäuertem Wasser, theils nur mit Alkohol vollführt, Alles umsonst: die Schnitte haben eine schöne Kernfärbung angenommen, doch das Protoplasma der sogen. Plasmazellen zeigte nicht die geringste Spur von Färbung. Auch die Unna'sche Protoplasmafärbung versagte vollkommen. Woran dies liegt, kann ich mir nicht erklären, da ich bei anderen Objecten, die ev. auch mehrere Jahre in Alkohol aufbewahrt lagen und die ich frisch einbettete, die Plasmazellen stets in derselben Menge fand, wie bei ganz frisch gehärteten Objecten. Der einzige Unterschied war, dass die Leberstücke auf dem Celloidinblock am Korke über ein Jahr in dem bekannten Glycerin-Alkohol-Chloroformgemisch gelegen hatten.

Ich erwähne dies, weil man sich fragen muss, ob nicht ähnliche chemische Vorgänge auch in den lebenden Zellen sich abspielen und die Färbbarkeit beeinflussen könnten.

Ich schliesse diesen Theil meiner Untersuchungen mit folgenden Sätzen:

1. In der ganz normalen Milz sowohl der Thiere als auch des Menschen kommen ausser den grossen mononucleären Leukocyten auch Lymphocyten in kolossalen Mengen vor. Ausser den Lymphdrüsen ist auch die Milz als eine Hauptbildungsstätte derselben anzusehen.

2. Sowohl in der ganz normalen Milz, als auch in den Lymphdrüsen des Menschen und Kaninchen finden sich in sehr grosser Anzahl solche Zellen, die sich von den „Plasmazellen" morphologisch gar nicht, tinctoriell aber nur insofern unterscheiden, dass sich ihr Protoplasma mit Methylenblau um einen Gedanken blässer färbt, als man das bei den letzteren gewöhnlich sieht; in der ganz normalen Milz sowohl der weissen Mäuse, wie

auch besonders der weissen Ratten existiren ganz massenhaft solche Zellen, die von den „Plasmazellen“ sich weder morphologisch noch tinctoriell unterscheiden lassen, und die ich demzufolge für solche ansprechen muss.

## Versuche mit arteficieller Leukocytose.

Wenn man die Milz von solchen Kaninchen, die früher eine Carbolsäure-Injection in die Leber erhalten haben, mit oder ohne Laparatomie (mittelst einfachen Durchstechens der Bauchwand mit der Pravaz'schen Spritze), nach 24 Stunden, 2 oder 3 Tagen nach der Injection untersucht, so fällt schon bei der Section auf, dass die Milz im Ganzen dunkler gefärbt, hyperämisch ist. Mikroskopisch lässt sich dann feststellen, dass Schnitte, nach der üblichen Methode mit Methylenblau behandelt, sich viel intensiver färben, und man findet in den Präparaten (nach 24 Stunden, besonders aber nach 2 und 3 Tagen) ausser einem überhaupt vermehrten Gehalt an Leukocyten nicht nur die früher genau beschriebenen, etwas blässer gefärbten Zellen, sondern auch ganz typische Plasmazellen mit ganz lebhaft gefärbtem Protoplasma in grosser Menge.

Auch in den Blutgefässen sind charakteristische sog. Plasmazellen nicht selten.

Noch deutlicher sieht man das Alles, wenn man Kaninchen Tuberculin injicirt. Diese Versuche habe ich sehr oft wiederholt und stets dasselbe Resultat bekommen. Nach subcutaner Injection von $^1/_4$—$^1/_2$ Gramm Tuberculin habe ich die Thiere in verschiedenen Intervallen in 24 oder 48 Stunden getödtet. Bereits nach 24 Stunden constatirt man eine ganz erhebliche Leukocytose, und in der Milz sieht man jetzt die soeben erwähnten Befunde viel ausgeprägter.

Die Zahl der Leukocyten hat erheblich zugenommen, man sieht nicht nur überall in der Milzpulpa massenhaft wunderschön gefärbte Plasmazellen mit allen ihren Uebergangsformen von den einfachen Lymphocyten bis zu den ganz grossen gut entwickelten Plasmazellen, sondern man sieht auch sehr reichlich überall in den etwas ausgedehnten und mit rothen Blutkörperchen reichlich über-

füllten Capillaren und grösseren Gefässen ganz charakteristische Plasmazellen.[1]) Ich habe sehr oft auch an Querschnitten von grösseren Gefässen zwischen den rothen und weissen Blutkörperchen, oft in der Mitte des Gefässlumens von jenen überall umschlossen, einzelne, sehr oft auch mehrere ganz charakteristische Plasmazellen gefunden, so dass ein Zweifel darüber, dass dieselben sich nicht innerhalb des Gefässlumens befinden, absolut ausgeschlossen erscheint.

Auch aus diesen Befunden: Lage der Plasmazellen innerhalb der Gefässe der Milz bereits 24 Stunden nach einer Tuberculin-Injection, erscheint mir die Thatsache, dass die Plasmazellen in der That Leukocyten (Zellen von Leukocytennatur) sind, mit Sicherheit hervorzugehen.

Und weiter ist dieser Befund von „Plasmazellen" innerhalb der Gefässe eine Stütze dafür, dass die bei entzündlichen Processen um die Gefässe gelagerten Infiltrate aus ausgewanderten Lymphocyten, resp. deren Abkömmlingen bestehen.

## Untersuchungen pathologischer Gewebe.

Die durch die vorhergehenden Untersuchungen gewonnenen Anschauungen habe ich nun für die Deutung der zelligen Elemente, welche wir in verschiedenen Neubildungen und sonstigen pathologischen Processen vorfinden, zu verwerthen gesucht. Diese Untersuchungsreihe ist freilich sehr unvollkommen, aber es war unmöglich, diese Seite der Frage erschöpfend zu bearbeiten.

---

[1]) Ich habe einige „Tuberculin-Milzpräparate", in welchen in den Blutgefässen zahlreiche „Plasmazellen" zu finden waren, Herrn Collegen G. Reinbach, der jüngst aus der Mikulicz'schen Klinik zu Breslau eine grössere Arbeit „Ueber das Verhalten der Leukocyten bei malignen Tumoren" (Arch. für klin. Chirurgie, 46. Bd. 1893) publicirt hat und demgemäss mit Blutuntersuchungen sehr vertraut ist, demonstriren können. Auch er nahm keinen Anstand, die in den Blutgefässen vorhandenen, ganz charakteristischen „Plasmazellen" als die von Ehrlich beschriebenen sog. grossen Lymphocyten anzusprechen.

In erster Reihe interessirten mich vom dermatologischen Standpunkt wie vom allgemein-pathologischen Standpunkte aus

**die infectiösen Granulationsgeschwülste,**

umsomehr, als wir hier von vornherein eine ganz wesentliche Betheiligung der Leukocyten vermuthen mussten, da — wie wir dies Anfangs näher ausgeführt haben — die dieser Gruppe angehörenden Neoplasmen stets nur einen vorübergehenden Bestand haben. Hatte doch Prof. Neisser in seiner 1882 in Ziemssen's Handbuch, Band XIV. gegebenen Darstellung der infectiösen Granulationsgeschwülste ganz stricte die Leukocyten-Natur dieser Granulationstumoren-Zellen angenommen.

Wir sind nun zu anderen Resultaten gelangt, zu einem gleichsam vermittelnden Standpunkt zwischen den Anhängern der „fixen Gewebszellen-" und der Leukocyten-Theorie.

## I. Syphilitische Neubildungen.

Bei trocknen papulösen Haut-Efflorescenzen wird der wesentlichste Antheil der „Rundzellen"-Infiltration durch Lymphocyten und Plasmazellen gebildet; in den oberen Schichten des Coriums sind letztere überall mit Lymphocyten gemischt, in den tieferen Schichten besteht das Infiltrat besonders um die Gefässe und Knäueldrüsen herum fast ausschliesslich aus Plasmazellen. — Der Grad der Infiltration wechselte bei den verschiedenen Papeln; entsprechend einer geringeren Infiltration fand sich auch eine kleinere Anzahl von Plasmazellen. Theilungsvorgänge, Mitosen habe ich an den Bindegewebszellen nicht finden können, so dass ich durchaus nicht den Eindruck habe, dass die syphilitische Neubildung bei den Papeln in irgend erheblicher Weise durch Bindegewebszellen und deren Abkömmlinge gebildet wird. Dagegen kommt es auch nicht zur Destruction des Bindegewebes, und das ist wichtig für die derbe Consistenz der papulösen Efflorescenzen. Dass bei der Bildung der Papel Plasmazellen massenhaft betheiligt seien, hatte schon Unna [39]) mitgetheilt. Er hatte aber auch die bei und nach der Abheilung in der Haut auftretende Pigmentirung mit ihnen in Verbindung gebracht.

Während in den ersten Tagen nach Beginn der Quecksilberbehandlung an den Plasmazellen nur sehr geringfügige Verunstaltungen sich fänden, sollte später ein Theil derselben langsam stückweise zugrunde gehen. Dabei verschwände die Körnung, die chromophile Substanz aus den Zellen, wodurch in denselben helle Vacuolen entstünden. Diese ursprünglich intracelluläre chromophile Substanz bliebe aber erhalten und nähme zwischen den Zellen Platz mit Erhaltung der charakteristischen Farbreaction; diese zwischen den Zellen gelagerten Körner und die degenerirten, zerbröckelnden Plasmazellen selbst wären es, welche den Pigmentfleck nach der Abheilung der Papel bildeten. Unna ist es jedoch, abweichend von der allgemeinen Annahme, nicht gelungen, in den abheilenden Papeln eine Pigmentneubildung zu finden, eher das Gegentheil. Früher glaubte er, dass die zerfallenen Stücke der „Plasmazellen" das Pigment bildeten, dieselben seien aber bei ungefärbten Präparaten nicht zu sehen, ebensowenig bei einfacher Kernfärbung; demnach schliesst er: „Die Idee, dass eine abheilende Papel normaler Weise Pigment hinterlässt, welches nicht schon vor derselben vorhanden war, muss aufgegeben werden." Natürlich sei die Hyperämie der unter dem „Plasmom" befindlichen Blutgefässe auch von Belang. Je mehr sie schwinde, mache auch die „Kupfer- oder Schinkenfarbe" einem mehr bräunlichen, schliesslich grauen oder graubraunen Farbenton Platz, wie er dem Rückstand eines blutleeren Zell-Plasmoms entspreche. Meine Nachuntersuchungen machte auch ich so, dass ich von demselben Individuum zuerst ganz recente Papeln, dann nach einer längeren Hg.-Cur, (in einem Falle nach 22 Sublimatinjectionen à 0·01 täglich, beim anderen nach 6 Injectionen von Thymol- Hg. à 0·1 alle 5 Tage, also ungefähr nach 3 und 4 Wochen) die abheilenden Papelreste untersuchte.

Das Resultat war folgendes: Bei dem ersten Fall waren die „Plasmazellen" 3 Wochen nach dem Anfang der Behandlung noch in ziemlich grosser, wie es schien, unverminderter Anzahl vorhanden; ein Theil zeigte gewisse Degenerationserscheinungen, indem sie schwächer gefärbt waren und das Protoplasma ein noch unregelmässigeres, zerfetzteres Aussehen bot, als man es bei diesen Zellen zu sehen gewohnt ist. Es bot

aber weder die Form eine besondere Veränderung dar, noch habe ich an irgend einer Stelle zwischen den Zellen jene blaugefärbten Zerbröckelungen gesehen, die Unna als ein ganz wesentliches Moment bei der Abheilung beschreibt. Und was die zweite Behauptung Unna's anbelangt, so kann ich auf's Bestimmteste behaupten, dass während in den recenten Papeln — ausser dem normalen Hautpigment in den Pallisaden-Zellen der Malpighi'schen Schicht — im Infiltrate selbst zwischen den „Plasmazellen" absolut kein Pigment vorhanden war, hier entsprechend der Papel sowohl das normale Pigment in den Retezellen — und zwar auch etwas seitwärts — vermehrt war, als auch — und das ist das Wichtigste — im Corium entsprechend dem Infiltrate zahlreiche Pigmentkörner zu sehen waren. Dass dieselben mit den von Unna beschriebenen Abbröckelungen keinesfalls identisch, sondern wahre Pigmentkörner sind, erhellt auf das Bestimmteste daraus, dass sie bei ungefärbten, wie auch mit Carmin gefärbten Präparaten ebenso ihre braune Farbe zeigten, als bei Methylenblaufärbung.

Diese Pigmentkörner liegen theils — meistens haufenweise — zwischen den Infiltrationszellen, theils aber direct intracellulär. Auch diese pigmenthaltigen Zellen sind, wie ich glaube, zum Theil wirkliche „Plasmazellen".

Beim 2ten Papelrest ergaben sich dieselben Resultate, nur war hier oberhalb der Papel im Epithel die Pigmentvermehrung weniger ausgeprägt; in der Cutis dagegen war dasselbe Bild zu finden. Hier gab es verhältnissmässig noch mehr wohlerhaltene „Plasmazellen."

*Zwischen den vorliegenden Untersuchungsresultaten* ***Marschalkó's*** *und denen* ***Unna's****, wie er sie auch in seinem Buche (pag. 540 und folgende) zum Ausdruck gebracht hat, liegt eine, wie es scheint, unüberbrückbare Kluft, die auch durch zufällige Differenzen des jeweilig vorliegenden Untersuchungs-Materials kaum zu erklären ist.*

*Ich nehme an, dass auch* ***Unna*** *nur die Pigmentirung im Auge hat, die nach vollkommener Abheilung der papulösen Efflorescenzen zurückbleibt, denn dass das „Plasmom" selbst*

*eine Verfärbung bedingt, so lange es besteht, war jedem selbstverständlich, auch vor den Abhandlungen über die Glasdruckmethode.*

*Wie steht es aber mit dem* ***Oberhautpigment?*** *Und gibt es eine* ***Pigmentneubildung in der Cutis?***

***Unna*** *gibt an: „Mir ist es zweifellos, dass der entzündliche Process zur Vernichtung des normalen Hautpigments führt und dass die abheilende Papel, so paradox es auch klingen mag, im Allgemeinen pigmentärmer ist als die normale Haut.“ (Pag. 542.) Dabei wird die Cutis und Epidermis zusammengeworfen, während jeder Theil für sich betrachtet werden muss.*

*Was das* ***Oberhautpigment*** *betrifft, so glaube ich, dass es sehr oft gänzlich vorübergehend schwindet, wobei dann die als „Leukoderma“ beschriebene Erscheinung auftritt, eine Affection, die ich auch trotz G.* ***Lewin****'s Widerspruch für eine typische, nur Syphilis zukommende Pigmentanomalie halte. Nun ist freilich das Leukoderma für* ***Unna*** *nicht eine Leukopathie, sondern ein „Neurosyphilid“, sogar ein „pigmentirtes Neurosyphilid“, womit er ganz neue Formen von syphilitischen Dermatosen construirt hat. Jedenfalls aber kann beim Leukoderma die Cutis Pigment enthalten, nach* ***Riehl's*** *Untersuchungen sogar sehr reichlich.*

*Auf die Leukoderm-Frage will ich hier nicht eingehen.*

*Ueber diese Dinge scheint mir eine Verständigung zur Zeit ganz unmöglich, aber* ***ich*** *warte getrost auf das Urtheil der Fachgenossen, wer betreffs des Leukoderma und seiner Beurtheilung sich in einem „Grundirrthum“ befindet. (Vergl. pag. 137.)*

*Wenn also das Oberhautpigment nach unseren klinischen und anatomischen Erfahrungen nach Abheilung der Papel fehlen oder normal oder vermehrt sein kann so kann dasjenige der Cutis wohl auch einmal vermindert sein oder fehlen. Es ist auch wohl anzunehmen, dass Plasmomreste zu der Dunkelfärbung des Papelrestes beitragen können.* ***Aber es ist nach den Untersuchungen Marschalkó's und Anderer zweifellos, dass die Cutis in dem papulösen Infiltrat selbst und nach seiner Rückbildung Pigment, und zwar typisches Cutispigment oft sehr reichlich enthält,*** *das in ungefärbten oder mit Carmin gefärbten Schnitten als solches mit Leichtigkeit nachgewiesen werden kann, Pigment, das sich in nichts von dem nach anderen entzündlichen Hautkrankheiten*

*zurückbleibenden Pigment unterscheidet und dessen Bedeutung als Reste von Plasmazellen durch nichts erwiesen ist.*

*Im Uebrigen ersuche ich jeden, den letzten Absatz von p. 544 in* **Unna's** *Buch zu lesen; so viel Zeilen, so viel Hypothesen, Vermuthungen, Schlussfolgerungen. A. Neisser.*

Bei Primäraffecten, von denen ich nur nicht exulcerirte, möglichst frische Exemplare untersucht habe, findet sich neben einer sehr reichlichen, das ganze Gewebe durchsetzenden Masse wunderschön ausgebildeter Plasmazellen eine auffallende Vergrösserung der spindelförmigen Bindegewebszellen, die wirklich zu ganz enormen Gebilden anschwellen. Auf diese Zellen hat Prof. Neisser schon in seiner 1882 erschienenen Abhandlung [48]) hingewiesen, in ihnen sogar eine Erklärung für die specifische Härte der Initialsclerose sehen wollen. Diese Zellen setzen sich auch weit über die Grenze des durch Palpation nachweisbaren und makroskopisch sichtbaren Knotens ins „gesunde" Gewebe hinein fort — wie man sich bei entsprechenden Excisions-Versuchen überzeugen kann — woraus Prof. Neisser die nicht so seltenen localen Recidive von Indurationen, die sog. Reindurationen nach ungenügenden Excisionen erklärt.

Mitosen konnte ich in den meisten Fällen nur in ganz spärlicher Menge, in einem zur Zell-Infiltration so merkwürdigen Contrast finden, dass ich weder an eine besonders starke Betheiligung der Bindegewebs-Zellen am zelligen Geschwulstbau der Sclerose, noch an eine Herkunft der „Plasmazellen" von diesen fixen Zellen glauben kann. Wie sollte sich auch eine solche Masse eher hypertrophischer Zellen erhalten, wenn Zellen derselben Art in ihrer unmittelbaren Nachbarschaft sich so vermehren und verändern?

Mir scheint die syphilitische Initialsclerose das beste Beispiel für die oben angedeutete Auffassung der infectiösen Granulationsgeschwülste als Misch-Producte der Bindegewebszellen wie Lymphocyten resp. der Abkömmlinge und Modificationen derselben. Keine Zellenart für sich kann — wenigstens im klinischen Sinne — diese Neubildungen bilden, der specifische Charakter freilich rührt stets von den

an den Bindegewebszellen sich abspielenden pathologischen Vorgängen her.

*Was die Schilderung der thatsächlichen Verhältnisse der in den Initialsclerosen sich vorfindenden Zellen betrifft, so kann ich* ***Unna's*** *auf pag. 525 gegebenen Beschreibung der Plasmazellen wie der hypertropischen Bindegewebszellen vollkommen zustimmen. Meine frühere über diese letzteren gegebene Notiz ist ihm augenscheinlich entgangen. Dieselbe lautet (Ziemssen's Handbuch XVI, I. pag. 684):*

*Ausser den Wanderzellen existirt beim syphilitischen Primärgeschwür aber noch ein* ***hyper****plastischer Process der* ***fixen Bindegewebszellen.*** *In der Masse der Granulationsgeschwulst sind sie nicht zu erkennen; dagegen sind sie in dem Gewebe* ***unter*** *der Induration ungemein reichlich, so dass ich sogar in diesem Bindegewebe bisweilen* ***nur*** *solche grosse, dickbäuchige, granulirte, grosskernige, verhältnissmässig kurze Zellelemente finden konnte, sonst überhaupt gar keine spindelförmigen Elemente, höchstens noch Wanderzellen mit ihren kleinen, körnigen, stark tingiblen Kernen. Aus dieser Thatsache aber folgt, dass es sich bei diesen Zellen nicht um eingewanderte und fortentwickelte Elemente handelt. Wäre dies der Fall, dann müssten die gewöhnlichen schmalen Spindelzellen des Bindegewebes neben den grossen Zellen und den lymphoiden Rundzellen sich finden.*

***Diese hyperplastischen Zellen halte ich nun als für den harten Schanker durchaus specifisch;*** *ich habe dieselben nicht ein einziges Mal in meinen sehr zahlreichen Untersuchungen vermisst (besonders sind sie in Bismarckbraunfärbungen gut sichtbar, während sie sich in stark sauren Dahlialösungen nicht färben, d. h. keine Mastzellen sind).*

*Nicht folgen kann ich ihm aber, wie schon oft angedeutet in seiner* ***Deutung*** *der Plasmazellen.* ***„Der Mangel an Mitosen*** *(!) in dieser ungeheueren Menge (!) acut aufgetretener (!) Plasmazellen scheint darauf hinzudeuten, dass sie sich vielleicht nur amitotisch theilen, wofür auch manche Bilder von halbsegmen-, tirten Kernen derselben sprechen.“ — **Unna** fand übrigens auch an den grossen Bindegewebszellen „im Gegensatz zu den Plasmazellen häufiger Mitosen“.*

*Ferner citire ich im Hinblick auf die im Texte gegebene Auffassung der Granulationsgeschwülste als Misch-Gebilde von Bindegewebszellen- und Lymphocyten-Abkömmlingen, dass auch hier, wenigstens theilweise, eine Uebereinstimmung zwischen* **Unna** *und uns besteht. Er schreibt: „Es ist eben eine allen Syphiliden mehr oder minder zukommende Eigenthümlichkeit, dass die Ausbildung des Plasmoms bei ihnen die gleichzeitige des Fibroms nicht hindert. Allerdings zeigt nur die Initialsclerose beide Neubildungen in innigster Durchdringung.“ „Fraglich kann nur sein, ob ausser dem collagenen Gewebe noch das zellige Gewebe bei der specifischen Derbheit der Syphilide betheiligt sei.“*

*Hierzu möchte ich bemerken, 1. dass die „innige Durchdringung“ der beiden Zellarten, der Bindegewebszellen und der „Plasmazellen“ bei den syphilitischen Neubildungen, spec. bei der Initialsclerose in der That meist viel ausgebildeter ist, als bei andern Granulationsgeschwülsten dass sie aber doch nicht als gesetzmässig anzusehen ist. Auch in Sclerosen finden sich Plasmazellen-Heerde einerseits, Bindegewebszellenmassen andererseits in isolirten compakten abgeschlossenen Haufen, die an die Ineinander-Lagerung der miliaren Tuberkelheerde (Lupusknötchen) und des „Plasmoms“ erinnern.*

*2. Dass zur specifischen Derbheit der Syphilide als* **zelliges** *Gewebe nur die Masse der Bindegewebszellen (vielleicht besonders die hypertrophischen Elemente) beitragen, nicht aber die Plasmazellen. Mächtigere „Plasmome“ als beim Lupus kann man kaum finden, und doch ist das Lupusgewebe morsch, weich, eindrückbar, wie keine andere Zell-Ansammlung.*

**A. Neisser.**

## 2. Rotz.

Es wurden Haut und hauptsächlich Milz von mit Rotzculturen geimpften Meerschweinchen untersucht. Diese Untersuchung ergab folgende Resultate: Sowohl in der Milz, wie in der Haut fallen zahlreiche „Knoten“ mit schwacher Vergrösserung auf. Bei genauerer Prüfung erkennt man die mittlere Partie dieser Knoten zusammengesetzt theils aus zelligem Detritus, theils aus mehr oder weniger erhaltenen polynucleären Leukocyten, zwischen welchen sich zahlreiche Rotzbacillen be-

finden. Auch gegen die Peripherie zu sind die polynucleären Leukocyten noch ganz gut erhalten, und auch hier findet man zahlreiche Bacillen. Diese ganze mittlere Partie ist bei dieser Methylenblaufärbung etwas blass gefärbt. Dann kommt jedoch eine intensiv gefärbte Zone, welche aus einem von den polynucleären Leukocyten ziemlich scharf getrennten, dichten zelligen Infiltrat besteht, das in concentrischen Zügen gelagerte, stärker gefärbte, runde, mononucleäre Zellen enthält. Diese Zone besteht, wie besonders an den Milzpräparaten sofort ersichtlich ist, in ihrem grössten Theil aus gut entwickelten charakteristischen Plasmazellen mit geringer Beimischung von Lymphocyten.

### 3. Lepra.

Aus der reichhaltigen Sammlung des Herrn Prof. Neisser stand mir Lepramaterial zur Verfügung.

Da es darauf ankam, nicht nur die Plasmazellen, sondern auch ihr Verhalten zu den Leprabacillen festzustellen, wurden die — übrigens schon einige Jahre in Alkohol aufbewahrten — Schnitte theils mit Borax-Methylenblau, theils zuerst mit Carbolfuchsin und dann mit Methylenblau gefärbt.

Die Verhältnisse sind ziemlich analog mit dem, was bei der Beschreibung der syphilitischen Papeln erwähnt wurde. Ein grosser Theil der „Rundzellen-Infiltration" besteht ausser Lymphocyten aus Plasmazellen, und zwar enthalten die oberflächlichen Schichten des Infiltrates mehr Lymphocyten, als „Plasmazellen", während in den tiefer unten gelegenen Schichten die „Plasmazellen" prävaliren. Natürlich fehlten kleinere quantitative Unterschiede bei verschiedenen Hautknoten nicht. Im Ganzen habe ich den Eindruck gehabt, als wenn in den Lepraknoten im Verhältniss zu den syphilitischen Papeln im Allgemeinen viel weniger „Plasmazellen" vorhanden wären. Ob das daran liegt, dass ich nur weniger auffinden konnte, weil ich kein frisches Material zur Verfügung hatte — die „Plasmazellen" können, wie ich oben des Näheren ausführte, die Färbbarkeit ihres Protoplasmas unter Umständen einbüssen — oder ob wirklich bei der Lepra die Lymphocyten eine geringere Rolle spielen, habe ich nicht weiter

geprüft, da L. Philippson[47]) in einer vortrefflichen Arbeit diese Frage, wie ich glaube, ein für alle Mal entschieden hat.

L. Philippson hat durch die Untersuchung der ersten Entwicklungstadien tuberöser Lepra-Neoplasmen den Nachweis geführt, dass die fixen Bindegewebszellen und deren Tochterzellen die Neubildung aufbauen, dass sie es sind, in denen die Bacillen sich finden — es scheint also trotz Unna's immer wiederholter Opposition doch Leprazellen zu geben — und in denen die specifisch-lepröse, mit Vacuolenbildung einhergehende Degeneration sich abspielt. Weisse Blutkörperchen dagegen treten im histologischen Bilde auffallend wenig hervor, und ein sicheres Vorkommen von Bacillen in denselben kann nicht constatirt werden.

Meine an älteren Lepromen gemachten Beobachtungen harmoniren vollkommen mit diesen Angaben. Auch ich habe weder in Lymphocyten noch in Plasmazellen (bei entsprechenden Doppelfärbungen) jemals Bacillen finden können, was mir als ein neues Argument für meine Auffassung, dass die „Plasmazellen" Abkömmlinge der Lymphocyten sind, erscheint.

*Auf **Unna's** in seinem Buche pag. 603 u. ff. gegebene Darstellung der Leprom-Structur einzugehen, ist unmöglich und — zwecklos. Da **Unna** nach wie vor darauf beharrt, dass das, was **alle** Andern, auch sein Schüler **L. Philippson**, für Leprazellen erklären, bacillenhaltige Schleimklumpen seien, die nur zwischen und neben den Zellen gelagert seien, so ist eine Verständigung nicht möglich. Es ist ja schon sehr anerkennenswerth, dass **Unna** von „Bacillen" spricht.*

*Aber auch betreffs der Betheiligung der Plasmazellen finden sich merkwürdige Angaben.*

*Erst heisst es, dass „nur ganz wenige protoplasmareiche Zellen existiren". Trotzdem ist — an einer späteren Stelle — hier wie bei allen Granulomen die hypertrophische Plasmazelle die Grundlage der Neubildung. Freilich sind die hier von **Unna** als Plasmazellen hingestellten Zellen sehr wenig typisch; sie weisen einen sehr geringen Protoplasmasaum auf, später verschwindet auch dieser, und zugleich hellt sich der Kern auf,*

*oft unter bedeutender Vergrösserung desselben u. s. w. Ja, es taucht plötzlich eine* ***„achromatische“*** *Substanz auf, die im Stadium der Plasmazellen gegenüber der chromatischen gering, in vielen Fällen offenbar zunimmt, wie denn überhaupt sehr selten* ***so grosse nackte Bindegewebskerne*** *gefunden werden, wie in den Lepromen.*

*Und diese so beschriebenen Zellen sollen durch das Stadium der „Plasmazellen“ — wobei ich natürlich die ursprünglich als solche beschriebene Art meine — hindurch gegangen sein? Kann man* ***typische*** *grosse Bindegewebszellen besser beschreiben, als* ***Unna*** *es hier gethan hat?*

*Ich muss übrigens darauf hinweisen, dass in der Arbeit* ***L. Philippson***'*s, die* ***1893*** *erschien, von den seit* ***1891*** *publicirten „Plasmazellen“ mit keinem Worte die Rede ist. Und doch wird man bei diesem Autor keine subjective Voreingenommenheit gegen* ***Unna***'*sche Lehren voraussetzen dürfen!*

*Einen kleinen Irrthum in der Geschichte der Leprabacillen muss ich noch berichtigen. In der Literatur-Uebersicht (pag. 616 oben) muss es* ***nicht*** *heissen;*

***Neisser*** *1880,*
***Hansen*** *1879,*

***sondern:*** ***Neisser 1879*** *(Bresl. ärztl. Zeitschrift Nr. 21, 22).*
***Hansen 1880*** *(Virch. Arch. Band 79, pag. 31).*

*Denn, so sehr ich stets* ***Hansen's*** *ausgezeichnete Verdienste um die Lepraforschung und die Thatsache, dass er 1855 zum ersten Male auf die Existenz stäbchenförmiger Gebilde hingewiesen hat, betont habe, so ist es doch nicht weniger eine von Vielen übersehene Thatsache,* ***dass ich 1879 die Bacillen in Haut, Hoden, Drüsen, Nerven, Leber, Milz, ihre genaue Lagerung im Gewebe beschrieben und als Erster sicher bewiesen habe.*** *Ja, ich glaube fast behaupten zu können, dass im grossen ganzen* ***auch heute*** *noch nicht viel mehr von diesen Dingen bekannt ist, als ich damals in jener kleinen Abhandlung beschrieben habe.* ***A. Neisser.***

### 4. Lupus.

Hier setzen Lymphocyten und „Plasmazellen“ fast ausschliesslich das gesammte entzündliche Infiltrat zusammen,

welches die eigentlich tuberculöse, aus epitheloiden und Riesenzellen bestehende Neubildung umschliesst.

Schon Baumgarten[40]) wie Kostenitsch und Wolkow[41]) hatten diese Infiltrationszellen als mononucleäre Leukocyten, Borrel[20]) theils als grosse mononucleäre Leukocyten, theils (hauptsächlich) als Lymphocyten beschrieben.

Ich glaube auch constatirt zu haben, dass nach Tuberculininjection in auf der Höhe der Reaction ausgeschnittenen Lupusknötchen die Zahl der Plasmazellen entsprechend der Zunahme an Leukocyten — und daher auch an Lymphocyten — wesentlich grösser war, als vor der Reaction.

Dass wir jeden directen Zusammenhang zwischen „Plasmazellen“ und den specifischen Tuberkelelementen leugnen, haben wir bereits bei der Besprechung der Epitheliodzellen besprochen.

Dass wir demgemäss die entzündlichen „Plasmazellen“-Haufen, die oft als isolirte Herdchen theils in der näheren oder weiteren Nachbarschaft von noch bestehendem Lupus, theils als Reste in fibrösen oder mehr lockeren Narbensträngen nach Lupusabheilung sich finden, als „primäre Tuberkel“ nicht anerkennen, ist selbstverständlich. Unna meint zwar „die einzig richtige Erklärung dessen, was Koch unter „Lupusgewebe“ verstanden wissen wollte,“ gegeben zu haben. Ich glaube dagegen schwerlich, dass Koch je diese Verwechslung von specifisch-tuberculöser Neubildung und secundärem entzündlichen Infiltrat begangen hat. — Auch Neisser hat in seinem Leipziger Tuberculin-Vortrage bereits darauf hingewiesen, wie nur der Theil des „Lupusfibroms“ auf Tuberculin örtlich reagirt, der miliare Tuberkel-sive Lupusknötchen enthält, nicht aber die „Plasmazellenhaufen“, die überall zerstreut liegen. Und Tuberkelbacillen hat in diesen Heerden noch Niemand nachgewiesen.

### 5. Rhinosclerom.

Ich habe 2 Fälle von Rhinosclerom untersucht, von denen ein Stück der Sammlung des Herrn Prof. Neisser entstammte, eines einer auf der Klinik befindlichen Frau soeben exstirpirt

worden war. Das Resultat der mikroskopischen Untersuchung ist folgendes:

Die entzündliche Infiltration besteht fast ausschliesslich aus „Plasmazellen“ und aus den Mutterzellen derselben, aus Lymphocyten. Bei guter Methylenblaufärbung kann man sie mit absoluter Sicherheit als solche erkennen; auch jene grossen, runden, aufgeblähten Rhinosclerom-Zellen, halte ich für nichts Anderes, als gut entwickelte — man könnte sagen, hypertrophische — „Plasmazellen“ mit sehr oft 2, auch 3 Kernen.

Die Kapselbacillen liegen, wavon ich mich an doppelt gefärbten Präparaten überzeugt habe, in spärlichen, aber grossen Haufen in den tieferen Schichten des Infiltrates ziemlich unvermittelt von „Plasmazellen“ und Lymphocyten umgeben. Ausserdem sieht man überall runde oder ovale, scharf begrenzte, dunkel braun-schwarz gefärbte, stark lichtbrechende Kugeln, wahrscheinlich „Russel'sche Körperchen“. — Polynucleäre Leukocyten sind kaum vorhanden.

Ueber Actinomycosis kann ich nicht viel mehr berichten, als dass auch hier das den eigentlichen Krankheitsherd umgebende entzündliche Infiltrat wesentlich aus Lymphocyten und Plasmazellen besteht.

Leider sind die Resultate dieser die Granulationsgeschwülste betreffenden Untersuchungen sehr wenig befriedigend, was ich selbst mir am wenigsten verhehle.

Am meisten befremden die verschiedenen Befunde bei den verschiedenen Affectionen. Bei der Tuberculose sehen wir die eigentliche Neubildung — den Miliartuberkel — als ein Product der fixen Gewebszellen, während die Lymphocyten und Plasmazellen nur das umgebende — für das klinische Bild freilich schon durch ihre Massenhaftigkeit an Bedeutung nicht nachstehende — Infiltrat darstellen. Ist ja auch dieses Infiltrat derjenige Theil, der bei Tuberculin-Injectionen durch die locale Reaction mehr oder weniger beseitigt wird, während der eigentliche Tuberkel mehr oder weniger sichtbar erhalten bleibt.

Ebenso scheint bei der Lepra die Hauptmasse der leprösen Neubildung von den fixen Gewebszellen (mit Einlage-

rung der Bacillen in dieselben) auszugehen, während die Lymphocyten und Plasmazellen nur als „Infiltrat“ die Leprazellen umgeben.

Bei der Syphilis ist aber, speciell an der Initialsclerose eine derartige Trennung oder ein besonderes Hervortreten einer der beiden Zellkategorien nicht festzustellen gewesen; beide Zellarten liegen durcheinander; ich zweifle sogar, ob eine besonders starke Vermehrung der Bindegewebszellen stattfindet, eher möchte ich an eine Hyperplasie der vorhandenen Elemente denken, die am stärksten an den Primäraffecten, am geringsten bei den Gummaten zu Tage tritt. Denn bei den Papeln, tuberösen Syphiliden und Gummata sind es sicher vorwiegend „Krümelzellen“ welche die Infiltrate zusammensetzen.

Unna nimmt auch in der Beurtheilung dieser ganzen Frage einen principiell differenten Standpunkt ein, der besonders deutlich bei seiner Besprechung der „syphilitischenPlasmome“ zum Vorschein kommt. Er spricht von der „specifischen Plasmazelle des papulösen Syphilids“ und vindicirt ihr besondere Eigenschaften: „Ungemeine Dauerhaftigkeit, Langlebigkeit, die Fähigkeit, sich unbestimmte Zeit so zu erhalten, dass ihre Persistenz sich einfach durch das Aufflackern schon schwindender secundärer Syphilide und die Erscheinung tertiärer Syphilide in späterer Zeit an derselben Stelle erkläre.“

An diesen Deductionen ist nur richtig die grosse Dauerhaftigkeit und Langlebigkeit der „Plasmazellen“; aber diese Eigenschaft hat nicht allein die specifische Syphilis-Plasmazelle, sondern alle Plasmazellen überhaupt, die sich beim Lupus, in den pararurethralen Infiltraten u. s. w. u. s. w. ebenso lange erhalten, wie bei der Lues.

Dass bei der Lues sich unter Umständen zellige Herde — dass es Plasmazellen sind, ist nur eine Vermuthung — jahrelang erhalten, und dass an derselben Stelle, wo primäre und secundäre Processe sich abgespielt haben, später tertiäre sich entwickeln, ist zweifellos. Falsch aber ist es, dieses Aufflackern auf die Zellen, seien sie Plasmazellen oder nicht, zu beziehen. Eine Zellvermehrung ohne neue Ursache ist doch undenkbar und so wird zweifellos die Hypothese, dass zurückgebliebene, mit etwaigen Zellenresten persistirende Virus-

Keime den Ausgangspunkt für die tertiären Recidive an solchen Prädispositionsstellen abgeben, viel mehr Berechtigung haben. Neisser wie Lang haben diese Anschauung schon wiederholt Neumann gegenüber, dessen Standpunkt Unna in dieser Frage acceptirt hat — zuletzt auf dem II. internationalen dermatologischen Congresse (pag. 106 u. ff.) — zum Ausdruck gebracht. Zellreste wie Recidive sind also coordinirte Folgen derselben Ursache, nicht letztere subordinirt den ersteren.

Und worin besteht die „Specificität" der Plasmazellen bei der Syphilis oder bei der Tuberculose oder sonst wo? Bisher hat weder Unna selbst von solchen Differenzen etwas beschrieben, noch habe ich selbst etwas gesehen, was mich in meiner Ueberzeugung, dass alle sogenannten „Plasmazellen" überall identische Gebilde seien, identisch nach Herkunft, Form und Structur, Entwicklungs- und Lebensfähigkeit, pathologischer Bedeutung, schwankend gemacht hätte.

Es gibt ebensowenig eine specifische Entzündung als solche, wie specifische „Lymphocyten" oder specifische „Plasmazellen". Specifisch ist (beispielsweise) die „Leprazelle", nicht aber die Plasmazelle in leprösen Gebilden.

## Mycosis fungoides.

Etwas ausführlichere Untersuchungen habe ich den Neubildungen der Mycosis fungoides gewidmet. Bekanntlich besteht über die Natur und Pathogenese dieser Krankheit ein grosser Dissens unter den Autoren; „infectiöse entzündliche Granulationsgeschwulst", „Lymphadenie", „Sarcom" oder wenigstens „Sarcomartiger Tumor" — das sind die drei Auffassungen, von denen jede einzelne nach mancher Richtung berechtigt erscheint, ohne doch bisher ganz erwiesen zu sein.

Meine mit Berücksichtigung der „Krümelzellen" angestellten Beobachtungen haben, wie ich glaube, die Frage etwas gefördert durch erneute Feststellung der Herkunft der eigentlichen Mycosiszellen aus den fixen Bindegewebszellen.

Ich untersuchte im Ganzen fünf Fälle von Mycosis fungoides. Die mikroskopischen Befunde sind folgende:

Erster Fall. Patient Paul (siehe Ledermann, Arch. für Derm. und Syph. 1889, pag. 683). Junges, frisches, flach-kantiges Infiltrat, bisher ohne jede Behandlung. Kolossal vergrösserte Retezapfen, und eine dichte zellige Infiltration des Coriums, welche weniger in den oberen Schichten, mehr in den tieferen Schichten um die kolossal erweiterten Gefässe herum eingelagert ist.

Dieses Infiltrat besteht aber aus ziemlich polymorphen Elementen; die Hauptmasse desselben bilden eigenthümliche, mit grossen runden oder ovalen Kernen versehene Zellen, die mit den Zellen der Rundzellensarcome die grösste Aehnlichkeit haben. Der Kern ist chromatinreich und besitzt ein oder mehrere Kernkörperchen. Zwischen diesen Zellen sieht man in den oberen Schichten — wenn auch nur in sehr geringer Anzahl — „Plasmazellen", deren Protoplasma grösstentheils die schon öfters erwähnte Degeneration d. h. schwache Färbung zeigt, so dass man sie mehr durch die charakteristische Gestalt der Kernstructur und durch den — bei den meisten noch vorhandenen — hellen Hof erkennen kann. In den tieferen Schichten werden dieselben immer seltener; endlich verschwinden sie, und dann prädominiren wieder die erst beschriebenen runden Zellen. In diesen Schichten sieht man eine ganz auffallend grosse Menge von Mitosen, in jedem Gesichtsfeld manchmal 5—6; hie und da auch eine Mastzelle.

Diese zellige Infiltration erstreckt sich auch auf das Unterhautzellgewebe.

Da nach Unna[28]) die Zellen der Mycosis fungoides „Plasmazellen" oder deren Abkömmlinge sind, so prüfte ich mit besonderer Sorgfalt, ob die erwähnten grossen runden Zellen, die mir von vornherein keine Aehnlichkeit mit den Plasmazellen zu haben schienen, doch nicht zu den „Plasmazellen" in irgend einer Beziehung stünden, resp. ob man Uebergänge finden könne; ich muss aber sagen, dass mir dies nirgends geglückt ist, speciell ist die Kernstructur bei diesen runden Zellen ganz anders, als bei den „Plasmazellen", deren Kerne, wie ich schon öfters betont habe, eine ganz cha-

rakteristische Chromatinvertheilung besitzen. Zwischen diesen grossen Zellen — die hier in der Grösse keine auffallenden Differenzen aufweisen — sieht man überall blassgefärbte spindelförmige Zellen.

Erst weiter seitwärts, also nicht mehr der eigentlichen Geschwulst entsprechend, findet man um die Gefässe herum überall eine Zellinfiltration von Lymphocyten und „Plasmazellen“, die meistens noch ganz gut gefärbt sind.

Der zweite Fall (Patientin Harder, gleichfalls von Ledermann im Archiv für Dermatologie 1889 mitgetheilt, hufeisenförmiger nässender Tumor) zeigt ungefähr dasselbe Bild, nur ist hier die Polymorphie der einzelnen, die Geschwulst aufbauenden Zellelemente noch auffallender.

Die noch mächtigere Infiltration erstreckt sich als eine dichte Zellmasse bis in die tieferen Schichten des Unterhautzellgewebes; hier prävaliren die früher erwähnten grossen Zellen, die aber noch polymorpher, bald rund, bald mehr oval, bald polygonal sind.

Nicht minder wechselnd ist die Grösse. Der Kern enthält 1—2 Kernkörperchen, ausserdem öfter noch dunkel gefärbte Körner, von denen nicht sicher zu entscheiden ist, ob sie Kernkörperchen oder nur grobe Chromatinklumpen sind; das Protoplasma ist entweder gar nicht oder nur sehr schwach angedeutet zu sehen. Zwischen diesen Zellen kommen aber auch andere grössere und kleinere Zellen der verschiedensten Gestalt vor, mit kleinen runden, dunkelgefärbten Kernen, während das Protoplasma gar nicht sichtbar ist, Zellen die ganz an Lymphocyten erinnern, nur dass ihre gar so sehr wechselnde Grösse auffällig ist. — Dazwischen viel Mitosen und in kolossaler Menge Mastzellen. Die hochgradige Epithelwucherung ist auch in diesem Falle vorhanden. Bemerkenswerth ist aber, dass ich in diesem Falle überhaupt keine Plasmazellen fand, nicht einmal — obzwar ich mir grosse Mühe gab — Uebergänge zu „Plasmazellen“ oder solche, die man als in Degeneration begriffene hätte deuten können.

Der dritte Fall (typische Mycosis fungoides, starb nach nur wenige Tage betragendem Aufenthalt in der königl. derm.

Klinik) ist vielleicht der interessanteste. Das Gros des Infiltrates wird auch hier von den beschriebenen polymorphen Zellen gebildet, zwischen denen zahlreiche blassgefärbte Bindegewebszellen und grössere runde, mit grossen bläschenförmigen Kernen versehene — epithelioiden Zellen ähnliche — Zellen zu sehen sind. In diesem Falle aber findet man besonders in den oberen Schichten des Coriums, zwischen die beschriebenen Zellen eingesprengt, überall sehr zahlreiche „Plasmazellen", zum kleineren Theil noch ganz wohlerhalten, meist aber die schon beschriebenen Degenerationserscheinungen (das Protoplasma färbt sich ganz schwach) aufweisend. Auch in den tieferen Schichten, wo beim Fall I. keine „Plasmazellen" vorhanden waren, existiren sie noch überall in ziemlich grosser Anzahl. Uebergänge aber von den „Plasmazellen" zu den Mycosiszellen habe ich nicht entdecken können. Die Differenz der Kernstructur ist so auffallend, dass sogar bei den „Plasmazellen", deren Protoplasma fast gar nicht oder nur mehr sehr schwach gefärbt war, die Diagnose nicht schwer war.

Im Uebrigen auch hier kolossale Menge von Mitosen, viel Mastzellen und Epithelwucherung.

Während die drei erwähnten Fälle im Wesentlichen, was das mikroskopische Bild anlangt, miteinander übereinstimmen, weichen die folgenden zwei Fälle davon einigermassen ab.

Beim vierten Fall (Frau Pacha) besteht das Infiltrat mehr aus spindelförmigen Zellen; im Uebrigen aber dieselbe Polymorphie der Zellen: zwischen den Spindelzellen in der eigentlichen Tumormasse ganz unregelmässig zerstreut kleinere dunkelgefärbte runde Zellen, die ganz Leukocyten ähnlich sind.

Auffallend ist hier die kleine Anzahl der Mitosen im Gegensatz zu den drei ersten Fällen. „Plasmazellen" findet man nur in den tieferen Schichten um die Gefässe und Knäueldrüsen herum in der aus Lymphocyten bestehenden Infiltration in vereinzelten Exemplaren. In den oberen Schichten des Infiltrates viele dunkel gefärbte kleine Körner, die theils

erhaltene oder zerfallene polynucleäre Leukocytenkerne, theils wirklicher Zell- und Kern-Detritus sind.[1])

Dabei Blut- und Lymphgefässe stark erweitert. Ferner mächtige Epithelwucherungen. Ich muss nun bemerken, dass in diesem Falle die Diagnose: Mycosis fungoides nicht über alle Zweifel erhoben war. Zum Mindesten war es ein atypischer Fall, den Prof. Neisser auf dem IV. Congress der Deutsch-Dermatolog. Gesellschaft (siehe Bericht p. 571 ff.) vorgestellt und besprochen hat.

Merkwürdigerweise bietet aber dasselbe Bild ein ganz typischer Fall von Mycosis (Frau Lustig, beobachtet auf der königl. Dermatolog. Klinik). Auch hier prävaliren ganz wesentlich die Spindelzellen.

Wenn ich alle diese Befunde bei Mycosis fungoides zusammenfasse, so sehen wir als gemeinsames Charakteristicum bei den 5 Fällen die Polymorphie der den Tumor selbst aufbauenden Zellen (sowie dass zur hochgradigen zelligen Infiltration der Cutis und des Unterhautzellgewebes auch eine starke Wucherung des Epithels sich hinzugesellt) und zwar von Zellen, die nach keiner Richtung den Plasmazellen entsprechen und auch nicht genetisch mit den Plasmazellen in Beziehung zu bringen sind.

Ich befinde mich hier in strictem Gegensatz zu Unna, der die Mycosiszellen trotz ihrer (auch von ihm betonten) Polymorphie von den „Plasmazellen“ ableitet und demzufolge, da die letzteren die „Mutterzellen“ der infectiösen Granulome bilden, die Mycosis auch diesen anreiht. Auch ich hätte — falls ich nur den einen Fall von Mycosis (Nr. 3) untersucht hätte, wo die „Plasmazellen“ in grosser Menge vorhanden waren, mich vielleicht zu dieser Annahme verleiten lassen, so aber bin ich genöthigt, die Ansicht mit allem Nachdruck zu betonen, dass die Leukocyten und speciell die „Plasmazellen“ bei der Mycosis nur eine nebensächliche Rolle neben der eigentlichen Tumormasse spielen. In 4 Fällen fehlten die „Plasmazellen“ entweder ganz, oder kamen

[1]) Herr College Halle, Assistent an der Breslauer Dermatolog. Klinik wird die klinisch wie histologisch sehr interessanten Neubildungen dieses Falles demnächst ausführlich beschreiben.

nur in sehr geringer Menge, und nicht im eigentlichen Tumor vor. Nebenbei zeigten sie überall, selbst beim Fall 3, Degenerationserscheinungen.

Ich komme demgemäss zu dem Schluss, dass die Mycosis fungoides ein Bindegewebszellentumor ist, wofür auch die grosse Zahl der Mitosen spricht.

Unna kommt zu demselben Schluss, aber aus den gerade entgegengesetzten Gründen. Unna hält die Mycosiszellen für Abkömmlinge der fixen Gewebszellen, weil sie Abkömmlinge der Plasmazellen seien. Ich dagegen erkläre sie für Bindegewebsabkömmlinge, weil jeglicher Zusammenhang mit Plasmazellen, deren Lymphocytennatur ich nachgewiesen zu haben glaube, fehlt.

Dann aber würde ich die Mycosis fungoides lieber den sarcomatösen oder, der Kaposi-Spiegler'schen Nomenclatur folgend, sarcoiden[51]) Neubildungen anreihen, wodurch aber, wie Prof. Neisser sicherlich mit Recht betont, die Möglichkeit eines infectiösen Charakters dieser Tumoren-Gruppe noch nicht eo ipso wegfällt.

Es ergibt sich dann aber die Nothwendigkeit, die Gruppe all dieser als „sarcomatös" bezeichneten, aus den Bindegewebszellen hervorgehenden Tumoren, soweit ihr klinisch-maligner Verlauf sie von den Fibromen, Naevis etc. trennt, einer sorgsamen Revision zu unterwerfen; denn es ist sicherlich falsch — falls wir den alten sicheren Begriff des typischen „Sarcoms" festhalten wollen — alle diese Tumoren als „Sarkome" zu bezeichnen. Ich verweise auch hier auf Professor Neisser's oben citirte Mittheilung über den Fall Pacha.

Ich neige mich hier im grossen Ganzen dem principiellen Standpunkt zu, den Paltauf[44]) in seinem Vortrage „Ueber lymphatische Neubildungen der Haut" betreffs der Mycosis fungoides angenommen hatte. Er schliesst: „Dass sowohl die histologische Structur als die Genese des bei der Mycosis fungoides auftretenden Geschwulstgewebes nicht den Eigenschaften einer Granulationsgeschwulst entspricht."

Andrerseits hält P. es aus mehrfachen Gründen für unstatthaft, die Mycosisknoten, obgleich er die Genese ihres Gewebes aus Bindegewebe, die Abstammung der Geschwulstzellen

von Bindegewebszellen für festgestellt hält, den Sarcomen zuzurechnen, weil sie nicht echte Geschwülste seien.

Dagegen unterscheiden wir uns in unserer Auffassung, indem Paltauf stricte die infectiöse Natur leugnet, weil sie keine entzündlichen Granulationsgechwülste seien, während ich an dieser Möglichkeit auch bei ihrer „sarcomatösen" Natur festhalten möchte.

L. Philippson's[45]) Standpunkt stimmt mit Paltauf's und dem meinigen insofern überein, als er die Mycosis-Zellen als Abkömmlinge der Bindegewebszellen betrachtet. Gerade desshalb aber will er die Mycosis zu den Granulationsgeschwülsten, „welche von den Bindegewebszellen und nicht von den Leukocyten abzuleiten sind" zählen.

Wir unsererseits halten die Rolle, welche die Leukocyten resp. die kleinen einkernigen Lymphocyten neben und mit den fixen Bindegewebszellen beim Aufbau der entzündlichen Granulationsgeschwülste spielen, für so wichtig und bedeutungsvoll, dass wir schon aus diesem Grunde für eine Trennung der Mycosis von der Syphilis, Lepra, Tuberculose etc. eintreten möchten. Bei letzteren, den Granulationsgeschwülsten, besteht der Tumor stets aus einem mehr oder weniger dichtem Gemenge von Bindegewebszellen-Masse und von „Plasmom"; fehlt Letzteres, z. B. bei einem durch Tuberculin beeinflussten Lupus, so fehlt eben ein wesentlicher Theil des zum klinischen Bilde gehörigen Gesammtbildes. Bei der Mycosis dagegen können zwar Plasmazellen reichlich vorhanden sein, aber sie können auch fehlen, ohne dass das klinische Aussehen einer Mycosis sich irgendwie ändert, und ohne dass der typische Charakter dieser Geschwulstform irgendwie geändert wird.

Schliesslich wird man zugeben müssen, dass das klinische Verhalten sowohl der einzelnen Neoplasmen wie der Krankheit als Ganzes betrachtet, bei der Mycosis fungoides ein gänzlich anderes ist, als bei den als wirkliche chronische Infectionskrankheiten festgestellten Krankheitsformen.

*Ich will den Ausführungen des Hrn. Coll. v.* ***Marschalkó****, die, meinen früheren Anschauungen über die Mycosis fungoides*

*widersprechend, diese Krankheitsform den „sarcomatösen" Tumoren anreihen, nur weniges hinzufügen, soweit* **Unna**'s *Bemerkungen (sein Buch pag. 509) über die Bedeutung der Plasmazellen dazu Veranlassung geben.*

*Auch* **Unna** *betont, dass es „die (Bindegewebs-)Spindelzellen bei ihrer Anschwellung nur ausnahmsweise zu der leicht erkennbaren, typischen Form der Plasmazellen bringen, und zwar nur im ersten Anfang. Dieser für die Granulome der Syphilis, Tuberculose, Lepra u. s. w. so charakteristische Bestandtheil kommt bei der Mycosis fungoides nirgends recht zur Ausbildung, und hierin liegt das hauptsächlichste Criterium dieser Dermatose jenen echten Granulomen gegenüber".*

*Daneben aber beschreibt er auch „wenige echte Plasmazellen".*

*Ferner: „Die Häufigkeit der Mitose in dieser Geschwulst steht auch in lebhaftem Contraste zu der relativen Seltenheit der Mitosen in den zellenreichsten echten Plasmomen."*

*Was aber zieht* **Unna** *aus diesen Befunden für Schlüsse?*

*Nicht etwa, dass bei der Mycosis eine ganz andere Geschwulstart, als bei den echten Granulomen vorliege (wo massenhaft typische Plasmazellen und wenig Mitosen vorkommen), sondern dass eine eigenartige Degeneration an der mangelnden Ausbildung echter Plasmazellen schuld sei.*

*Um zu* **beweisen,** *dass die eigenartigen Mycosiszellen doch Plasmazellen seien, wird die* **Hypothese** *einer eigenartigen Degeneration zu Hilfe geholt!*

*Auf die „Auswaschung und Abbröckelung des Zellprotoplasmas", welche die „besondere Hinfälligkeit" der Mycosistumoren erklären soll, will ich hier nicht näher eingehen. Mir lag nur daran, die Art der Beweisführung, dass auch bei der Mycosis die Plasmazellen am Aufbau betheiligt seien, zu beleuchten!* **A. Neisser.**

Es war selbstverständlich, dass ich bei der Schwierigkeit, welche die Classificirung der Mycosis fung. bot, typische echte Sarcome und das Verhalten der „Plasmazellen" bei diesen Neubildungen zum Vergleich heranzog; umsomehr, als Unna[28]) behauptet hatte, die Zellen des Rundzellensarcoms seien nichts Anderes, als „atrophische Plasmazellen" und die

Plasmazellen ein regelmässiges Vorstadium der Sarcomzellen. Diese Vorstellung widersprach strikte der meinigen, da wir ebenso von der Bindegewebszellennatur der Sarcomzellen, wie von der Lymphocyten-Natur der Plasmazellen überzeugt waren.

Ich habe 16 typische Sarcome untersucht, die theils der Sammlung des Herrn Prof. Neisser entstammen, theils durch die Güte des Herrn Geheimrath Mikulicz aus der chirurgischen Klinik mir zugekommen sind.

Das Resumé dieser Untersuchungen ist ganz kurz das Folgende:

Wenn Unna sagt, dass bei den spindelzelligen Sarcomen im eigentlichen Sarcomgewebe keine „Plasmazellen" zu finden sind — dieselben kommen bei denselben nur spärlich und nur in der Umgebung der um die die Geschwulst durchziehenden Gefässe vor — so kann ich das auch meinerseits bestätigen. Wenn ich „Plasmazellen" in der Geschwulst selbst sah, lagen sie ausnahmslos um die Gefässe herum in Begleitung von Leukocyten, hauptsächlich Lymphocyten, und in einer diesem „kleinzelligen" Infiltrat vollkommen entsprechenden Menge. Wo die kleinzellige Infiltration fehlte, fanden sich auch keine „Plasmazellen".

Sehr deutlich konnte ich namentlich bei einem typischen Spindelzellensarcom der Schulterhaut, welches von der Cutis und dem Unterhautzellgewebe ausging, feststellen, dass der eigentliche Tumor überhaupt keine „Plasmazellen" enthielt, während in den an die Geschwulst angrenzenden oberen Theilen der Cutis eine starke „Rundzelleninfiltration" war, welche ausser Lymphocyten sehr viel „Plasmazellen" enthielt.

Ich muss betonen, dass sowohl hier, wie auch in solchen Präparaten, in denen das Stroma des Sarkomgewebes selbst „Plasmazellen" führte, dieselben ganz unvermittelt ohne jeglichen Uebergang zu den Geschwulststellen ins Sarcomgewebe eingebettet waren; haarscharf hoben sich die dunkelblau gefärbten Stränge der Lymphocyten und „Plasmazellen" von den blassblau gefärbten Spindelzellen ab.

Ganz und gar nicht kann ich Unna's Meinung bezüglich der Rundzellensarcome zustimmen.

Ich habe eine ganze Anzahl solcher Tumoren untersucht, aber ich habe trotz des besten Willens keinen Zusammenhang der Tumorzellen zu den „Plasmazellen“ entdecken können.

Die Zellen der kleinen Rundzellensarkome — diese kommen hier hauptsächlich in Betracht — haben auf den ersten Blick allerdings eine gewisse Aehnlichkeit — nicht mit den „Plasmazellen“, sondern mit den kleinen mononucleären Leukocyten, den Lymphocyten, die nach meiner Auffassung die Mutterzellen jener sind; sie sind aber viel weniger gefärbt, haben keine so charakteristische Kernfigur, wie die Lymphocyten und enthalten gewöhnlich 2—3 Kernkörperchen; das Protoplasma dieser Zellen sieht man gar nicht, es enthält nicht die Lücke (mit der dadurch bedingten excentrischen Verschiebung des Kerns), ausserdem ist die Grösse auch eine wenigstens bis zu einer gewissen Grenze wechselnde, so dass für mich bei Berücksichtigung aller Momente eine Verwechslung mit Lymphocyten ausgeschlossen ist. Damit fällt aber auch das einzige Bindeglied zwischen „Sarkom“-zelle und Plasmazelle.

Auch in Unna's eigenen Worten kann ich keinen Anhalt für seine Behauptung: „Bei den rundzelligen Sarkomen bilden die Plasmazellen ein regelmässiges Vorstadium der Sarkomzellen“ finden. Einmal hat Unna sicherlich in fibröse Stränge eingeschlossene „Plasmazellen“ — wie schon früher bei seinem ihm allein bekannten „Lupusfibrom“ mit lupösen Herden — hier mit Sarkomzellen verwechselt und fälschlich identificirt. Andererseits vermisse ich jegliche Andeutung, dass Unna Uebergangsformen der beiden Zellkategorien in einander gesehen. — Und wie denkt sich Unna noch einen Zusammenhang zwischen den Spindelzell- und den Rundzell-Sarkomen, wenn bei den ersteren die Geschwulst mit den Plasmazellen nichts zu thun hat, bei den anderen die Geschwulst aus Plasmazellen, wenn auch in modificirter Form bestehen soll?

Den besten Beweis dafür, dass Sarkomwucherung und „Plasmom“, wie Unna's Bezeichnung lautet, keine näheren genetischen Beziehungen haben, sondern dass auch bei diesen Tumoren — wie bei allen in's Gewebe eindringenden Neubildungen — die Lymphocyten-Ansammlung nur die Bedeutung

eines demarkirenden Grenzwalls hat, finde ich in der reichlichen Anwesenheit von Plasmazellen bei den Naevi. Mochten sie an der Peripherie des Zellenfibroms oder in Strängen und Herden in den bindegewebigen Septis zwischen der Naevus-Masse liegen, stets war der Gegensatz der Naevus-Zellen und der „Plasmazellen", besonders bei Methylenblaufärbung, so markant, dass kein Vorurtheilsloser an eine Verknüpfung oder Verschmelzung beider Zellarten denken würde. Die Form der Naevuszellen, ob rund oder spindelig, war dabei absolut gleichgiltig, ganz ebenso wie ich es für die (malignen, den benignen Naevuszellfibromen entsprechenden) Sarkome annehme. Jadassohn hatte Gelegenheit, ausser gewöhnlichen Naevis einen sich zum Theil in ein Sarkom umwandelnden Naevus zu untersuchen. „Das scharf abgesetzte sarkomatöse Gewebe mit seinen charakteristischen grossen Zellen war ganz frei von Zellen mit Methylenblaufärbung, während in dem Naevus (d. h. also in den gefässhaltigen bindegewebigen Septis) Häufchen solcher vorhanden waren."

*Die von* **Unna** *in seinem Buche über die Beziehungen der Sarkomzellen zu den Plasmazellen niedergelegten Anschauungen weichen von den oben im Text besprochenen nicht ab.*

*Während er im fertigen Spindelzellensarkom Plasmazellen nirgends auffand, sind an der Grenzzone zwischen die rundlichen Zellen unregelmässig und meist vereinzelt eingesprengte Plasmazellen vorhanden. Leider geht aber aus* **Unna**'*s Beschreibung nicht klar hervor, ob er die Vergrösserung des Tumors sich durch Umwandlung dieser von ihm als Plasmazellen beschriebenen Elemente denkt, oder ob die Spindelzellen sich, wenn ich so sagen darf, aus sich selbst heraus vermehren.*

*Mit dem, was hier von* **Unna** *als Plasmazellen beschrieben wird, haben unsere als Plasmazellen sive Krümelzellen bezeichneten Zellen — die übrigens den von* **Unna** *in seiner ersten Arbeit ins Auge gefassten Zellelementen entsprechen — wie es scheint, wenig zu thun.* **Unna** *identificirt eben* **alle** *protoplasmareicheren, daher mit Methylenblau sich intensiver färbenden Zellen im Bindegewebe als „Plasmazellen" und erklärt die Ab-*

*weichungen von den bei „typischen Zellen" vorhandenen Färbungsverhältnissen als Degenerationsformen.*

*So entsteht natürlich leicht und bequem ein grosses System. Schade nur, dass sein Fundament in der Luft schwebt!*

*Noch viel crasser tritt diese Art der Argumentation bei der Umwandlung der Plasmazellen in die Zellen des Rundzellensarkoms zu Tage. Es wird einfach behauptet: hier ertheilt die Plasmazelle als regelmässiges Vorstadium der ganzen Neubildung ihre Zellenform. — Und doch hört die Aehnlichkeit der an Initialsclerosen erinnernden Plasmazellen-Anhäufung an der Peripherie* ***an der Grenze der eigentlichen Geschwulst sofort auf (!),*** *da hier die zelligen Stränge* ***plötzlich (!)*** *zu grossen, das fibrilläre Bindegewebe weit auseinander treibenden Herden anschwellen, und* ***weil zu gleicher Zeit der Charakter der Zellen sich ändert (!); aus wenig charakteristischen Plasmazellen (!) werden die sogenannten Rundzellen des Sarkoms*** *(pag. 770).*

*Und weiter:* ***„Bei guter Protoplasmafärbung sieht man sofort, worin die Sarkomzellen sich von den Plasmazellen und den kleinen Geschwulstzellen der infectiösen Granulome unterscheiden."***

*Merkwürdigerweise beschreibt hier nun* ***Unna*** *alle Uebergänge zwischen den protoplasma**arm**en Sarkomzellen und den protoplasma**reich**en Plasmazellen, während wenige Zeilen vorher die Umänderung als* ***plötzlich*** *bezeichnet war.*

*Dass die* ***Kerne*** *total different sind, wird nicht weiter von* ***Unna*** *beachtet.* ***A. Neisser.***

Noch viel klarer wird der Gegensatz zwischen „Tumor" und umgebender Infiltration, mag sie aus Leukocyten irgend welcher Art oder aus Plasmazellen bestehen, bei denjenigen Neubildungen, deren Zellen von vornherein in keinerlei genetischer Beziehung weder zu Leukocyten noch zu Bindegewebs Elementen, stehen: bei den

## Carcinomen.

Ich habe ca. 50 Carcinome theils selbst untersucht, theils nach den von Herrn Prof. Neisser mir zur Verfügung ge-

stellten Präparaten geprüft. Bei allen findet man bald mehr bald weniger entwickelte Plasmazellenhaufen theils als Wall um die Epithelwucherung herum (entsprechend der zuerst von Jadassohn gegebenen Schilderung), theils als Stränge in den Bindegewebszügen zwischen vordringenden Epithelzapfen — denn die entzündliche Infiltration besteht ganz und gar aus Lymphocyten, Uebergangsformen zu „Plasmazellen", und Plasmazellen selbst — während die epithelialen Nester selbst vollkommen frei sind.

Hier bin ich in der Lage, Unna's Ausführungen vollkommen beizustimmen, sowohl was seine Funde wie seine Deutung anlangt.

Einmal weist Unna mit Recht darauf hin, dass die von Heidemann als Schlummerzellen im Grawitz'schen Sinne beschriebene kleinzellige Infiltration bei Carcinom (wesentlich) Plasmazellen seien.

Ferner aber stimme ich Unna bei, wenn er die Jadassohn'sche Deutung, welche die Plasmazellenzone mit einem Wall, der sich dem wuchernden Carcinom entgegenstellt, verglich, acceptirt; allerdings unterlässt es Unna, dieser vor seiner Publication gemachten Aeusserung Erwähnung zu thun.

Hätte nur Unna diese von ihm für's Carcinom angenommene Anschauung auch auf die Deutung des „Plasmoms" bei den Sarkomen übertragen! Ich muss auf der Thatsache bestehen, dass das Sarkomgewebe ebenso scharf und unvermittelt und zusammenhangslos dem Plasmazellen-Infiltrat gegenübersteht, wie das Carcinom-Neoplasma; übrigens ganz ebenso, wie das „Plasmom" in seinen perivasculären Herden sich abhebt von dem von Infiltration absolut freien Bindegewebe.

Im Anschluss erwähne ich, dass in 5 Fällen von „Pagets disease" — ihre Identificirung mit flachem Hautcarcinom scheint mir vor der Hand noch unerwiesen — Plasmazellen in mässiger Menge, selten zu zusammenhängenden Schichten vereinigt, vorhanden waren.

## Ulcus molle.

Hier kann ich mich sehr kurz fassen. Es gibt in der That kaum ein Object, wo man die „Plasmazellen" so massen-

haft sehen könnte, als beim Ulcus molle im Granulationsstadium, und wo die Uebergänge von den einfachen Lymphocyten bis zu den ganz grossen, mit 2—3 Kernen versehenen hypertrophischen „Plasmazellen“ in jeder Stufe so deutlich zu studiren sind, wie eben hier.

In diesem Stadium des Ulcus molle, wo die mehrkernigen Leukocyten keine Rolle mehr spielen, und man zwischen den einkernigen Infiltrationszellen nur ganz spärlich einige Leukocyten mit fragmentirten Kernen findet, besteht das mächtige Infiltrat fast ausschliesslich aus „Plasmazellen“ und Lymphocyten. Nicht so bei ganz frischen Geschwüren, wie sie Jadassohn untersucht hat, der demgemäss zu ganz anderen Resultaten gelangen musste. Auch ich habe in Inoculationsgeschwüren vom 2—3ten Tag gefunden, dass das Infiltrat im grössten Theil besonders in den oberen Schichten aus polynucleären Leukocyten bestand, zwischen die zahlreiche Kettenbacillen eingelagert waren; Lymphocyten sind nur in der Tiefe gegen das gesunde Gewebe hin in grösserer Menge zu sehen; „Plasmazellen“ waren aber in diesen acuten Stadien kaum vorhanden.

*Unna beschreibt bereits im ersten Stadium des Ulcus molle (pag. 436) „in der Umgebung des kleinen subepidermoidalen Abscesses eine breite Schale von plasmomatösem Gewebe, ein breiter Knoten, welcher fast nur aus schönen grossen Plasmazellen und eingelagerten vergrösserten Spindelzellen besteht“.*

*Dieser Irrthum Unna's beruht darauf, dass er meint, die ersten Stadien des weichen Geschwürs lassen sich am besten an den stark gerötheten Flecken studiren, welche in der Umgebung eines älteren Geschwürs das Entstehen neuer Ulcera ankündigen. Bei diesen Processen weiss man aber nie, wie weit durch subcutane Verbreitung des Virus und des Krankheitsprocesses sich frische Erscheinungen mit älteren Stadien des ursprünglichen Ulcus vermischen. Jedenfalls sind die frischen Inoculationsulcera, die Coll. von Marschalkó untersucht hat, sicherere Objecte für die Untersuchung erster Stadien.* **A. Neisser.**

Die Auswanderung der Lymphocyten beginnt eben erst später, nachdem die für die Emigration der polynucleären Leu-

kocyten massgebenden chemotactischen Einflüsse im Schwinden sind — vielleicht sogar durch die polynucleären Wanderzellen zum Schwinden gebracht worden sind. — Jedenfalls erscheinen Lymphocyten und Plasmazellen auch hier wieder gleichsam wie ein Schutzwall, der das necrotisirte Gewebe abschliesst vom gesunden, sich zur Reparation anschickenden Gewebe. Auch die Plasmazellen-Infiltration schwindet mit der Zunahme der von den Bindegewebszellen ausgehenden Gewebsneubildung, die mit der heilenden Narbe endet.

Unna dagegen erklärt das Ulcus molle „für den schönsten Typus eines Granuloms, das unter dem Einfluss des specifischen Virus nur langsam nekrotisire". Er hält also die Plasmazellen-Ansammlung für etwas zum Wesen des Krankheitsprocesses direct hinzugehöriges, während wir sie als eine secundäre Erscheinung, schon als den ersten Schritt der Heilung betrachten.

Wie wenig das Ulcus molle-Gift als solches ätiologisch betheiligt ist, geht am besten daraus hervor, dass bei Favus, bei Kerion Celsi, besonders aber bei gonorrhoischen Processen das „Plasmom" zu noch viel schöneren „Granulomen" anwächst (z. B. bei paraurethralen, gonorrhoisch-inficirten Gängen). Ich bin sicher überzeugt, dass die mächtigen Knoten, die nach Argentum-Stift-Aetzungen an weichen Schankern sich entwickeln, also gerade nach Zerstörung des Ulcus molle-Virus, ebensolche „Granulome" sind.

Unna selbst will ja aber „die Idee, dass sich die Plasmazellen an das Dasein besonderer Infectionen knüpfen", nicht vertheidigen. Dann darf man aber, meine ich, auch nicht mehr von einer specifischen Bedeutung dieser Zellen sprechen. Sie sind eben eine bei unzähligen Fällen auftretende Reactionserscheinung des sich wehrenden Gewebes, mag die Art der Schädigung sein, welche sie wolle! Es darf also nicht heissen: Das Ulcus molle ist ein „Plasmom", „Granulom", sondern: das bei, nach, mit dem Ulcus molle auftretende „Plasmom".

Wie wenig Plasmazellen und Bindegewebsregeneration mit einander zu thun haben, geht aus Jadassohn's[50]) Untersuchungen über die Vorgänge bei den gonorrhoischen Bindegewebsentzündungen hervor.

Bei den reinen Epithel-Infectionen besteht zwar eine sehr reichliche Bindegewebs-Infiltration. Aber sie hat nicht den Charakter einer Eiterung, sondern den einer „chronisch-entzündlichen" Rundzellen-Ansammlung mit massenhaft Plasmazellen und auffallend wenig Mitosen im Bindegewebe.

Wandern dagegen die Gonococcen in's Bindegewebe, da gibt es eine reichliche eitrige Infiltration, in der Peripherie auch „Plasmazellen"-Herde, sehr reichlich Mitosen der fixen Zellen. Aber nur bei diesen Processen finden wir Schrumpfung des Gewebes mit Stricturenbildung u. s. w., bei der reinen Epithelinfection ist trotz der kolossalen „Plasmome" die restitutio ad integrum die Regel; es fehlen eben die der Destruction folgenden und ohne vorhergehende Destruction sich gar nicht einstellenden Bindegewebswucherungen.

Die Plasmazellen aber sind bei beiden Gonococcen-Infectionen, den rein epithelialen wie den bindegewebigen, nur ein vorübergehendes Product von secundärer Bedeutung, bei der Gonorrhoe ebenso, wie beim Ulcus molle. —

Weiter habe ich, dem Zwange äusserer Verhältnisse folgend, meine Untersuchungen nicht ausdehnen können, so sehr ich auch selbst — vielleicht sogar mehr, als andere — mir all der Lücken, welche auszufüllen sind, bewusst bin.

Fasse ich im grossen ganzen meine Befunde zusammen, so bin ich, was die „Plasmazellen" anlangt, zu Resultaten gekommen, die in allen wesentlichen Punkten den Anschauungen, welche Unna über diese Zellen kundgegeben hat, widersprechen. Wir müssen die Bezeichnung „Plasmazellen" verwerfen und haben versucht, eine bessere in dem Namen „Krümelzellen" zu finden. Die von Unna in den Vordergrund geschobene tinctorielle Methode zum Zwecke der Diagnose haben wir durch Verwerthung morphologischer Eigenschaften ersetzen müssen.

Schliesslich haben wir für den von Unna aufgestellten Zusammenhang dieser Zellkategorie mit den fixen Bindegewebszellen keinen Beweis finden können, wir glauben im Gegentheil genügend Gründe beigebracht zu haben,

welche die Entwicklung der „Krümel-“ oder „Plasmazellen“ aus den Lymphocyten erweisen.

Trotzdem möchte ich es als ein Verdienst Unna's hervorheben — mag er in der Deutung dieser Zellen auch noch so fehlgegriffen haben — das Augenmerk und das Interesse auf diese eine Zellenart, welche sich im entzündlichen Infiltrat vorfindet, gerichtet und zu erneutem Studium angeregt zu haben.

Gekannt waren diese Zellen natürlich längst. Jeder hat sie gesehen, namentlich wer das Methylenblau so reichlich zu tinctoriellen Zwecken in der Histologie angewandt hat, wie es z. B. auf der Breslauer dermatologischen Klinik der Fall war.

Prof. Neisser hat zwar auch stets geglaubt, dass es sich bei diesen Gebilden um in einer gewissen Fortentwicklung begriffene Leukocyten, und zwar mononucleäre, handeln müsse, aber eine sorgfältige Untersuchung ist doch erst durch die so merkwürdig klingenden, wegen ihrer Einfachheit fast verblüffenden Behauptungen Unna's angeregt worden.

Ein weiterer Fortschritt, den ich besonders mir zu Nutze gemacht habe, war die Sonderung der mononucleären Leukocyten in die grossen (mononucleären) und kleinen (mononucleären) Leukocyten s. Lymphocyten, eine Trennung, die bei der Untersuchung histologischer Präparate selbst in den Arbeiten, die nach Ehrlich's Blutarbeiten erschienen sind, vielfach vernachlässigt wurde.

Dass unsere „Krümel- s. Plasmazellen“ vielfach für mononucleäre Leukocyten — wie sie es auch in der That sind — gehalten wurden, muss ich daraus folgern, dass mehrere Autoren die zelligen Elemente an denjenigen Stellen, wo nach unserer jetzigen Kenntniss „Plasmazellen“ in sehr grosser Anzahl vorkommen, als „mononucleäre Leukocyten“ beschreiben, so z. B. Baumgarten und Kostenitsch und Walkow[40]) [40]) bei der Tuberculose; Borrel, der bereits einen schärferen Unterschied zwischen grossen mononucleären Leukocyten und Lymphocyten macht, beschreibt sogar die Infiltratzellen beim Tuberkel, die wir als „Plasmazellen“ bezeichneten, als hauptsächlich zu den Lymphocyten gehörig.

Auch Engmann,[42]) der bei Unna gearbeitet, gibt in einer Besprechung der (aus Ziegler's Laboratorium erschienenen) Arbeit von Coën[43]) an, dass er die von Coën als mononucleäre Leukocyten gedeuteten Zellen für Plasmazellen halte. Auf die dabei wieder zu Tage tretende Differenz, dass Coën diese Zellen für Bindegewebszellen erklärt (weil sie „Plasmazellen" seien), will ich nicht wieder eingehen. [1])

Was die mit Zuhilfenahme der „Krümel- oder Plasmazellen"-Untersuchung erzielten Resultate anlangt, so glaube ich doch erwiesen zu haben, dass die zelligen Elemente, die das entzündliche Granulationsgewebe ausmachen, und die man bisher schlechtweg „Rundzellen" nannte, in ihrem weitaus grössten Theile aus Lymphocyten und deren Abkömmlingen bestehen.

Die Frage: Kommt den Leukocyten wirklich die Fähigkeit zu, sich zu Bindegewebszellen umzugestalten und ein bleibendes Gewebe zu liefern? kann ich weder positiv noch negativ beantworten, da ich einen Beweis dafür nicht beibringen kann.

Mir scheint die Rolle, welche unsere Lymphocyten im Gewebe bei pathologischen Processen spielen, trotz der an ihnen zu Tage tretenden Tendenz, höhere Entwicklungsformen anzunehmen, doch nur eine provisorische zu sein.

---

[1]) Coën hatte behauptet, dass ausser den Endothelzellen und fixen Gewebszellen auch die mononucleären Leukocyten sich beim Aufbau des neuen Gewebes betheiligen, und zu Bindegewebszellen umgestalten können. Engmann meint, dass diese Zellen, die Coën als mononucleäre Leukocyten beschreibt, nichts anderes als Unna's „Plasmazellen", also natürlich Bindegewebszellen sind, „nachdem sie bei Methylenblaufärbung ein grauviolettes Protoplasma von ‚spongoidem' Habitus besitzen, während die Leukocyten nach derselben Färbung fast farbloses, blassblau gefärbtes Protoplasma besitzen, ohne spongoiden Habitus". Es ist dabei interessant, zu sehen dass Engmann (d. h. Unna) in dieser Arbeit schon nur von einem „spongoidem Habitus" und nicht mehr von einer „Körnung" des Protoplasmas der Plasmazellen spricht. Was die Form anbelangt, die selbst nach Engmann eine gefährliche Aehnlichkeit mit Leukocyten aufweist, so beruft er sich auf die mündliche Mittheilung von Unna, dass die Bindegewebszellen „bei der Aufnahme vielen körnigen Protoplasmas" (also bei der Bildung der „Plasmazellen") eine runde Form annehmen.

Aber ihre Aufgabe ist — teleologisch betrachtet — sicherlich nicht unwichtig. Mit grosser Stabilität ausgestattet, sehen wir sie bei Schädigungen des Bindegewebes wie des Epithels gleichviel ob diese infectiöser oder mehr mechanischer Natur sind, gleichsam einen Schutzwall formiren, der weiterer Verbreitung des Krankheitsprocesses ins gesunde Gewebe hinein sicherlich hinderlich ist.

Und nun erübrigt es mir noch, eine angenehme Pflicht zu erfüllen, indem ich meinem verehrten Lehrer und gewesenen Chef Herrn Prof. Neisser für das mir bekundete Wohlwollen, für Rath und That, mit welchen er mir während der so mühsamen und schweren Untersuchungen stets zur Seite stand, meinen wärmsten tiefgefühltesten Dank auch an dieser Stelle ausspreche.

Auch Herrn Dr. J. Jadassohn, jetzt Primärarzt der Dermatolog. Abtheilung des Allerheiligen-Hospitals zu Breslau, der diese meine Arbeit sowohl früher, als er noch Assistent an der dermatolog. Klinik war, wie später mit lebhaftem Interesse und werthvollen Rathschlägen verfolgte, zolle ich meinen besten Dank.

## Litteratur.

1. Ziegler. Refer. am X. internat. med. Congress zu Berlin. 1890. — Ueber die Ursachen der pathologischen Gewebsneubildungen. Festschrift für R. Virchow. II. p. 22. 1891. — Experimentelle Untersuchungen über die Herkunft der Tuberkel-Elemente. Würzburg 1875. — Untersuchungen über pathologische Bindegewebs- und Gefässneubildung. Würzburg 1876.

2. Arnold. Archiv für mikroskop. Anatomie. Bd. 30. 1887.

3. Ziegler. Betheiligung d. Leukocyten an der Gewebsneubildung. Verhandl. d. X. intern. med. Congr. Berlin 1890. Bd. II. 3. Abth. p. 4.

4. Marchand. Untersuchungen über die Einheilung von Fremdkörpern. Ziegler's Beiträge. Bd. IV. 1888 und Betheiligung der Leukocyten an der Gewebsneubildung. Verhandl. des X. intern. med. Congr. 1890.

5. Reinke. Experimentelle Untersuchungen über die Proliferation und Weiterentwicklung der Leukocyten. Ziegler's Beiträge. Bd. V. 1889.

6. Eberth. Kern- und Zelltheilung während der Entzündung und Regeneration. Festschr. für Virchow. Internat. Beiträge 1892. Bd. II. p. 75. (Siehe daselbst die zahlreichen Literatur-Angaben.)

7. Bardenheuer. Ueber die histolog. Vorgänge bei der durch Terpentin hervorgerufenen Entzündung im Unterhautzellgewebe. Ziegler's Beiträge. Bd. X. 1891.

8. Baumgarten. Ueber die Herkunft der in den Entzündungsherden auftretenden lymphkörperchenartigen Elemente, Centralbl. f. allg. Pathol. etc. 1891.

9. Weigert. Artikel: Entzündung. Realencyklopädie. II. Aufl.

10. Ziegler. l. c. 3 p. 5.

11. Nikiforoff. Untersuchungen über den Bau und die Entwicklungsgeschichte des Granulationsgewebes. Ziegler's Beiträge. Bd. VIII. 1890 p. 421.

12. Ibidem p. 415.

13. Ribbert. Ueber die Betheiligung der Leukocyten an der Neubildung von Bindegewebe. Centralbl. f. allg. Pathologie etc. 1891.

14. Flemming. Ueber Theilung u. Kernformen bei Leukocyten etc. Archiv für mikrosk. Anat. Bd. 32. 1888. Bd. 37. 1891. — Arnold. Ibid. Bd. 30. 1887. — Waldeyer. Ibid. Bd. 32. 1888.

15. Arnold. Altes und Neues über Wanderzellen, insbesondere deren Herkunft und Umwandlung. Virchow's Archiv. 132. 1893 p. 503.

16. Metschnikoff. Beiträge zur vergleich. Pathologie der Entzündung. Festschr. f. Virchow. 1891. Bd. II. und Pathologie comparée de l'inflammation. Paris. Masson. 1892.

17. l. c. in Virchow's Festschr. p. 15.

18. Ranvier. Transformation des cellules lymphatiques. Acad. des Sciences. Séance du 6 avril 1891. — De l'endothélium du péritoine etc. Ibid. Séance du 20 avril 1891. — De l'origine des cellules du pus et du rôle de ces eléments dans les tissus enflammés. Ibid. — Les clasmatocytes, les cellules fixes du tissu conj. et les glob. du pus. Ibid. Séance du 13 février 1890. Ref. in La semaine médicale. 1891 p. 140, 178, 190 und ibidem 1893 Nr. 7.

19. A. D. Pawlowsky. Sur l'histoire du développement et du mode de propagation de la tuberculose des articulations. Annales de l'institut Pasteur. 6. 1892 p. 116.

20. A. Borrel. Tuberculose pulmonaire expérimentale (du laboratoire de M. Metschnikoff). Annal. de l'institut Pasteur. 7. 1893. H. 8.

21. Grawitz. Berl. klin. Wochenschr. Nr. 6. 1892. Virchow's Archiv Bd. 116, 118. 1889.

22. Weigert. Deutsche medic. Wochenschr. Nr. 29, 30, 31. 1892.

23. Unna. Ueber Plasmazellen, insbesondere bei Lupus. Monatsh. f. prakt. Dermatol. Bd. XII. Nr. 7. 1891. p. 296.

24. Van der Speck und Unna. Zur Kenntniss der Waldeyer'schen Plasmazellen und Ehrlich'schen Mastzellen. Monatsh. für prakt. Dermatol. Bd. XIII. p. 364. 1891.

25. Jadassohn. Demonstration von Unna's Plasmazellen etc. Verhandl. der Deutschen Dermat. Gesellschaft. II. Congress. 1891.

26. Unna. Die Färbung der Mikroorganismen im Horngewebe. Monatschr. für prakt. Dermat. Bd. XIII p. 225.

27. Berliner klin. Wochenschr. Nr. 49. 1892 p. 1240.

28. Unna. Ueber die Bedeutung der Plasmazellen für die Genese der Geschwülste der Haut, der Granulome und anderer Hautkrankheiten. Berl. klin. Wochenschr. 1892. Nr. 49 p. 1242.

29. Ibidem. p. 1244.

30. Berliner klin. Wochenschr. 1893. Nr. 9. p. 222.

31. Ibidem.

32. S. die früher erwähnte Polemik. Berl. klin. Wochenschr. 1893. Nr. 9 p. 222, 223 und Nr. 27 p. 111.

33. Monatsh. f. prakt. Derm. Bd. XII. Nr. 7. 1891 p. 303.

34. Verhandl. der Deutschen Dermat. Ges. II. Congr. Leipzig 1891.

35. Berl. klin. Wochenschr. 1892. Nr. 49 p. 1241.

36. Deutsche med. Wochenschr. Nr. 31. 1892 p. 713.

37. Ehrlich sammelte seine diesbezüglichen Arbeiten in dem Werke: Farbanalytische Untersuchungen. Berlin. Hirschwald'sche Buchh.

38. Metschnikoff. L'inflammation. Paris. 1892. p. 131—136.

39. Unna. Ueber den Einfluss des Quecksilbers auf das papulöse Syphilid. Berl. klin. Wochenschr. 1892. Nr. 25.

40. Baumgarten. Ueber Tuberkel und Tuberculose. Zeitschr. f. klin. Medic. XI. 1885.

41. Kostenitsch et Wolkow. Recherches sur le développement du tubercule éxpérimental. Archives de Medicine expérimentale etc. I. S. Tome IV. 1892.

42. Engman. Ein Beitrag zur Histologie der Joddermatitis. Monatshefte f. prakt. Dermat. XVII. 1893. Nr. 8.

43. Coën. Ueber patholog.-anatom. Verhänderungen der Haut nach der Einwirkung von Jodtinctur. Ziegler's Beitr. z. pathol. Anat. II. 1886.

44. Paltauf. Ueber lymphatische Neubildungen der Haut. II. Internat. Dermatol. Congr. Wien 1892. Bericht pag. 114.

45. L. Philippson. 1. Annal. de Dermatol. et Syph. 1892. III. num. supplém. Mai. 2. Zwei Fälle von Mycosis fungoides. Berlin. klin. Wochenschr. 1892. 39. pag. 975.

46. Heidemann. Ueber Entstehung und Bedeutung der kleinzelligen Infiltration bei Carcinomen. Virchow's Archiv. Band 129. p. 77.

47. L. Philippson. Die Histologie der acut entstehenden hyperämischen (erythematösen) Flecke der Lepra tuberosa. Virch. Arch. Band 132. pag. 229.

48. A. Neisser. Die chronischen Infectionskrankheiten. Ziemssen's Handbuch. Band XIV. 1. Hälfte.

49. A. Neisser, E. Lang. Discuss. zu J. Neumann's Vortrag: Ueber die Spätformen der Syphilis. II. Internat. dermatol. Congr. Wien 1892. pag. 105 und 108.

50. Jadassohn. Zur pathologischen Anatomie des gonorrhoischen Processes. IV. Congr. der Deutsch. Dermatolog. Gesellsch. Wien 1894. pag. 125 u. ff.

51. E. Spiegler. Ueber die sogenannte Sarcomatosis cutis. Archiv für Derm. XXVII p. 163. Kaposi. Pathologie und Therapie der Hautkrankheiten. 4. Aufl. p. 867.

## Erklärung der Abbildungen auf Tafel I.

Fig. 1. Lymphocyten und Uebergangsformen zu „Plasmazellen". Die einzelnen Zellen sind nach den Präparaten, die die Granulationen vom 1. Hund enthalten, gezeichnet. Leitz hom. Imm. $^1/_{12}$ Oc. 3. (Die Abbildung ist vergrössert.)

*a*) Lymphocyten, die schwächer gefärbt sind und deren Protoplasma man nicht sieht. *b*) Lymphocyten, die stärker gefärbt sind, bei zweien deutlicher Protoplasmasaum, den Kern excentrisch umgebend. *c*) Dieselben Zellen mit grösserem deutlich gefärbtem Protoplasma und dem hellen Hof im Zellleibe (junge „Plasmazellen"). *d*) Entwickelte Plasmazellen.

Fig. 2. Milz. Kaninchen. 24 Stunden nach einer Injection von 0·25 Gramm Tuberkulin. Querschnitt eines Blutgefässes mit ganz charakteristischen „Plasmazellen". Leitz hom. Immers. $^1/_{12}$ Oc. 4 vergrössert dargestellt.

*Fig. 2.*

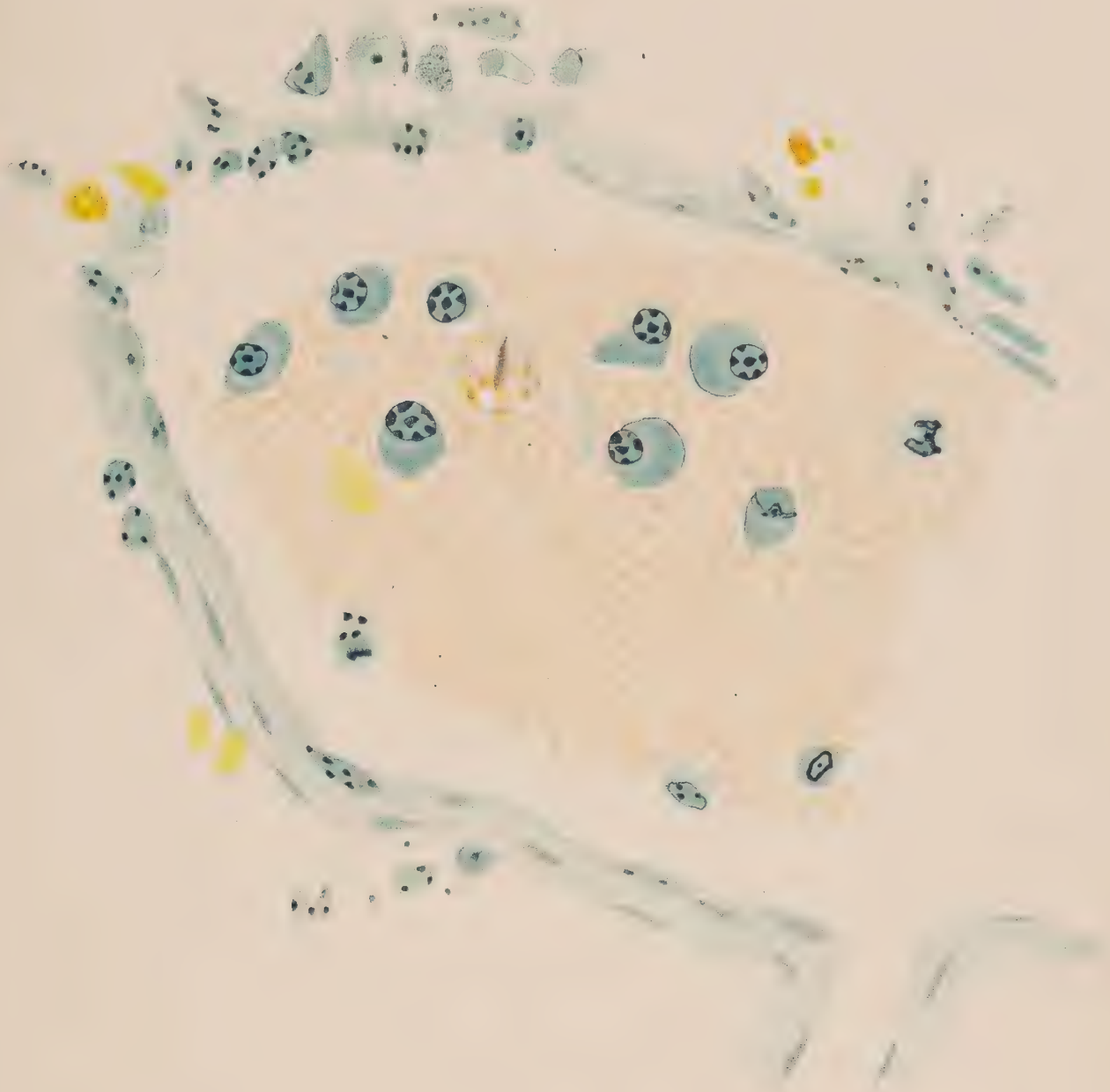

*Fig. 1.*

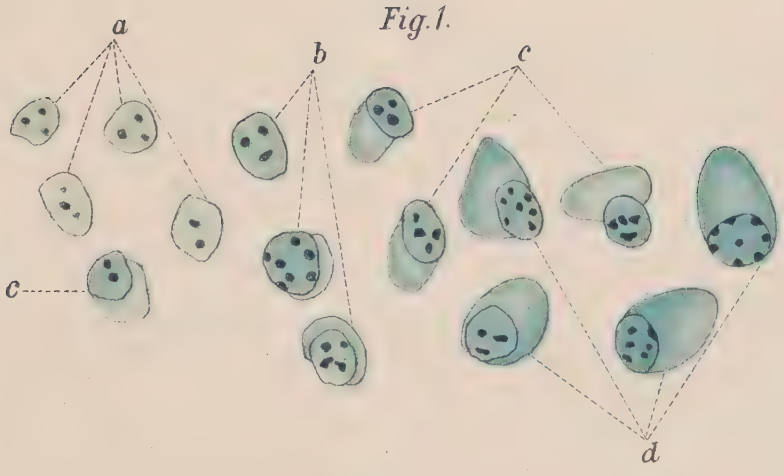




K.u.k. Hoflith. A. Haase Prag.

# Bericht über die Leistungen

auf dem

## Gebiete der Dermatologie und Syphilis.

# Verhandlungen der Berliner dermatologischen Vereinigung.

Sitzung vom 6. November 1894.

Vorsitzender: Lassar. Schriftführer: Saalfeld.

Rosenberg stellt einen Fall von Herpes pharyngis vor, der sich auf die rechte Seite der hinteren Pharynxwand, die rechte ary-epiglottische und die pharyngo-epiglottische Falte ausdehnt. Der Pat. ist ein 31jähriger Tischler, der mehrfache unbekannte Mundaffectionen gehabt hat. Vor vier Tagen erkrankte er unter leichten Fiebererscheinungen und Schmerzen auf der rechten Seite des Halses. Als R. den Patienten gestern zum ersten Male untersuchte, bestanden an den eben erwähnten Stellen mehrfache kreisrunde, linsengrosse, scharfrandige, mit leicht gelblichem Belag versehene Ulcerationen. Die Bläschen waren nicht mehr zu sehen, wie es an diesen Stellen grösstentheils der Fall ist.

Fischel stellt unter der Diagnose Herpes pharyngis ein junges Mädchen vor, das vor 1½ Monaten an acuter Laryngitis mit vollständiger Aphonie erkrankte und nach längerer Dauer geheilt wurde. Kurze Zeit nachher klagte sie über heftiges Brennen und Schluckbeschwerden auf der linken Seite des Pharynx, und zwar zeigten die Tonsillen, die ary-epiglottischen und die pharyngo-epiglottischen Falten sowie die Uvula kleine Bläschen mit grau-weissem Inhalt. Dieselben waren ohne Fieber aufgetreten, bis nach etwa 8—10 Tagen plötzlich der ganze Pharynx, ebenso wie die Tonsillen und der weiche Gaumen ergriffen wurden. Jetzt sah man keine Bläschen, sondern unregelmässig gestaltete Plaques, die den Eindruck machten, als ob sich eine secundäre Affection auf Grund des Epithelverlustes entwickelt habe. Sowohl von laryngologischer als bakteriologischer Seite konnte der Fall nicht aufgeklärt werden. An Aphthen konnte man nicht denken, weil weder Schwellung, noch Röthung, noch ein rother Saum sichtbar war. Die Patientin ist hochgradig hysterisch, und so handelt es sich vielleicht um eine Affection auf neurotischer Grundlage.

Treitel hat, als er den Fall sah, keine Bläschen mehr beobachtet, sondern nur unregelmässige Auflagerungen, die theils oval, theils rund

waren und sich leicht wegwischen liessen, ohne dass ein Epithelverlust zurückblieb. Bei der bakteriologischen Untersuchung wurde von Kappel der Diplococcus pneumoniae gefunden. Beim Versuch, die Massen in die Wangenschleimhaut zu überimpfen, zeigte sich zwar eine leichte Färbung des Epithels, aber keine Plaques, die den ursprünglichen ähnlich waren. Eine bestimmte Diagnose kann T. auch nicht stellen.

G. Lewin hat mehrfach Fälle von Herpes pharyngis gesehen. Der vorgestellte Fall, sowie ein anderer, den er selbst beobachtet hat, beweisen, dass beim Herpes, den man als eine Form des Zoster ansieht, nicht ein, sondern mehrere Nerven befallen werden. Bärensprung hat bekanntlich nachgewiesen, dass beim Zoster das Ganglion intervertebrale afficirt ist; es hat sich aber gezeigt, dass auch bei Gehirn- und Rückenmarkskrankheiten häufig ein Herpes auftritt und dass ferner eine peripherische Erkrankung der Nerven eine Perineuritis hervorrufen kann. Bedenkt man schliesslich, dass der Herpes auch nach Kohlenoxydgasvergiftung, und nach Arsenik vorkömmt, so zeigt sich die Theorie Bärensprung's nicht haltbar, sondern man muss vielmehr annehmen, dass es sich um eine Affection des vasomotorischen Centrums handelt. L. kennt eine Dame, die jedesmal nach einem Schreck an einer ganz bestimmten Stelle des Körpers einen Herpes bekömmt, so dass man also viel eher an eine Erkrankung des Blutes als des Ganglion intervertebrale denken muss.

Rosenthal will nur wenige Worte zu dem von ihm im Juli d. J. gehaltenen Vortrag über Oesypus hinzufügen. Unter anderen Einwürfen, die R. sofort widerlegen konnte, war auch der enthalten, dass, wenn das Oesypus lange steht, dasselbe von Bakterien wimmelt. R. hat in Folge dessen mit dem in der Gesellschaft gezeigten Oesypus und Salben eine Reihe von bakteriologischen Untersuchungen angestellt. Die Salben standen während dieser ganzen Zeit auf seinem Arbeitstisch dicht am Fenster und waren so Luft, Sonne und hoher Temperatur ausgesetzt. Während dieser vier Monate sind nun 8 derartige Untersuchungen angestellt worden, u. zw. stets im Vergleich zum Lanolin und Vaselin. Das Resultat war, dass sich grösstentheils auf dem Oesypus keine Colonien oder höchstens 1—2 entwickelt haben, während auf dem Lanolin mindestens ebensoviel aufgegangen waren. Mithin ist auch dieser Einwand nicht berechtigt.

Casper sucht die Differenz der Anschauungen dadurch zu erklären, dass er behauptet, dass Oesypus kein feststehendes Präparat sei. Er hat mit Lanolin und Cholestearin gearbeitet, und auf diesen Präparaten haben sich thatsächlich viele Bakterien angesammelt. Die Verschiedenheit der Producte erklärt also die Differenz der Resultate.

Ledermann demonstrirt eine Patientin, welche seit ungefähr 14 Tagen eine circumscripte Gangrän des einen Vorderarms zeigt, ohne dass sich eine locale oder allgemeine Ursache finden lässt. Dieselbe gibt an, vor 14 Tagen mit Soda gewaschen zu haben. Kurz darauf habe sich diese Stelle gebildet und später weiter ausgebreitet. Diabetes liegt nicht vor, auch ist die Kranke scheinbar frei von Hysterie.

Rosenthal erwähnt, dass Hebra eine derartige circumscripte Gangrän stets auf eine locale Einwirkung zurückführte, und zwar bei Wäscherinen auf die Anwendung von Lauge beim Waschen. R. hat einen derartigen Fall gesehen und glaubt an die gleiche Aetiologie auch bei der vorgestellten Kranken.

Saalfeld führt zur Unterstützung der Aussage des Herrn Rosenthal an, dass ähnliche Affectionen entstehen, wenn man irrthümlicherweise zu therapeutischen Zwecken statt einer 3% Kalilauge eine stärkere Lösung nimmt.

Meissner: Ueber Cysthygroma verrucosum.

Die Lymphangiome gehören zu den seltenen Affectionen. Schmidt hat im J. 1890 in Langenbeck's Archiv die bisherige Literatur zusammengestellt. Drei ätiologische Momente spielen bei der Entstehung dieser Geschwülste eine Rolle: 1. Die Stauung, bei welchen ein rein mechanisches Princip einwirkt. 2. Die Vermehrung des Bindegewebes in der Umgebung der Lymphgefässe, welche durch narbige Schrumpfung die Lumina derselben erweitert. 3. Eine angeborene Resistenzverminderung der Lymphgefässe, welche bei sonst normalem Druck eine Erweiterung herbeiführt. Es ist mitunter schwer, den histologischen Zusammenhang dieser Lymphgeschwülste mit den Lymphbahnen nachzuweisen, obgleich man annehmen muss, dass, da die Tumoren immer Lymphe enthalten, eine solche Verbindung vorhanden sein muss. Die Lymphangiome treten entweder in Form von Strängen und Vorwölbungen oder in Form von Tumoren auf, welche eine beträchtliche Grösse erreichen können, oder es können sich auch multiple Geschwülste in Form vielfacher kleiner Bläschen zeigen. Bei der histologischen Untersuchung findet man präformirte Räume, die mit Endothel ausgekleidet sind und deren Wandungen starke Proliferation des Gewebes zeigen, sei es in Gestalt von neuem Bindegewebe, oder in Form von Papillenwucherungen, je nachdem sich diese Geschwülste im subcutanen Gewebe oder im Papillarkörper entwickeln. Diese kleinen Gebilde sind besonders geneigt, ihren Zusammenhang mit dem Lymphsystem aufzugeben und werden dann als Cysthygroma verrucosum bezeichnet.

M. demonstrirt eine Patientin von 24 Jahren, die sonst kräftig ist und aus gesunder Familie stammt. Als sie ½ Jahr alt war, bemerkte die Mutter in der rechten Achselhöhle einen taubeneigrossen Tumor, welcher mit Umschlägen behandelt wurde und in Folge dessen aufging. Nach kurzer Zeit zeigte sich in der Umgebung desselben eine grosse Zahl von Bläschen, die seitdem constant geblieben sind. Dieselben sind prominent und zeigen an einzelnen Stellen warzenartige Verdickungen. Ein Theil derselben wurde exstirpirt; man sieht an den Präparaten deutlich die mit Epithel ausgekleideten präformirten Lymphräume und in den Hohlräumen Balken und Züge von neugebildetem Bindegewebe. Sodann ist in diesem Falle eine ausgesprochene Verruca-Bildung neben dem Vorhandensein dieser Lymphräume besonders bemerkenswerth. Der Inhalt der Bläschen gerann bei freiem Stehen und zeigte eine grosse Menge von Lymphkör-

perchen. Es gelang in diesem Falle nicht, wie bei gewöhnlichen Lymphräumen, den Inhalt der Bläschen zurückzudrücken, ein Beweis, dass keine offenen Verbindungen vorhanden sind. Aetiologisch möchte M. den Fall als eine angeborene Resistenzverminderung der Lymphgefässe in der rechten Achselgegend auffassen, da sich in der Umgegend auffallend viel erweiterte Hautvenen finden. Es würde also die Widerstandsverminderung auch zur Dilatation der Venen geführt haben. Sonstige Stauungserscheinungen sind nicht vorhanden, Varicen fehlen, Herz und Nieren sind normal.

Lewin hat vor mehreren Jahren in der Charité einen Fall beobachtet, der einen Mann in den fünfziger Jahren betraf, welcher zahlreiche Accuminaten von Handflächengrösse in der Inguinalgegend darbot. L. versuchte einen Theil davon zu exstirpiren. Die Folge war eine unstillbare Lymphorroe. Auch hier waren starke papilläre Wucherungen vorhanden; der Ausgang war letal, da die Lymphorroe nicht zu stillen war. Die histologische Untersuchung ergab das Bild, das Billroth bereits beschrieben hatte.

Joseph macht darauf aufmerksam, dass ein Analogon der Varicenbildung sich auch bei dem Angiokeratom zeigt. Hier entsteht in den mit Blut überfüllten präformirten Räumen die Verruca-Bildung.

Lassar erwähnt, dass dasselbe Bild, welches in dem vorgestellten Fall durch eine angeborene Anomalie entstanden ist, auch durch artificielle Umstände bewirkt werden kann. So hatte er Gelegenheit, einen Hauptmann zu beobachten, bei dem in Folge von beiderseitiger Exstirpation der Inguinaldrüsen eine derartige Lymphstauung eingetreten war. Die Lymphwege wurden in dem betr. Fall durch Paquelin und Galvanokauter verödet, und es blieb ein ziemlich normales Aussehen zurück. Auch bei der vorgestellten Pat. dürfte sich ein ähnliches Resultat erreichen lassen.

Meissner fügt noch hinzu, dass nach der Exstirpation der kleinen Tumoren eine Lymphorroe nicht eingetreten ist.

Lewin stellt einen 21jährigen Mann vor, welcher i. J. 1889 einen Schanker hatte und sich im Mai 1894 einen Tripper und eine Hodenentzündung zuzog. Sechs Wochen vor der Aufnahme, welche Ende September erfolgte, zeigte sich ein specifischer Hautausschlag. Der Pat. zeigt nicht nur eine Atrophie der Drüsen der Zungenwurzel und einen Gummiknoten auf der rechten Seite der Zunge, sondern auch einen Gummiknoten im Hoden, welcher an einer eigenthümlichen Stelle seinen Sitz hat. Derselbe befindet sich an dem fälschlicherweise als Morgagni'sche Cyste bezeichneten Theil des Hodens, welcher zwischen dem Kopfe des Nebenhodens und dem Hoden selbst gelegen ist. In der That ist derselbe aber ein Ueberrest des Müller'schen Fadens, welcher sich beim Weibe später zur Tube umbildet. Der Tumor ist von Nussgrösse und als absolut freier Körper zu fühlen. Eine vollständige Heilung ist trotz Sublimat und Injection von unlöslichen Salzen bisher nicht erzielt worden. Jetzt lässt L. den Patienten Zittmann gebrauchen sowie locale, warme Umschläge auflegen, die mitunter eine Involution begünstigen. Von einer intravenösen Cur hat L. Abstand genommen, da er dieselbe für zu gefährlich hält.

Joseph: Ueber das Gallanol.

In der Behandlung der Psoriasis hat bisher das Chrysarobin die erste Stelle eingenommen. Es besteht aber der Wunsch, ein Mittel zu besitzen, welches die bekannten unangenehmen Eigenschaften des Chrysarobins vermeidet ohne dass deshalb die Wirkung beeinträchtigt wird. Cazeneuve und Rollet haben vor 1½ Jahren ihre Versuche mit dem Gallanol veröffentlicht. Sie hatten unter den der Chrysophan- und der Pyrogallussäure in chemischer Constitution nahe stehenden Mitteln nach einer Substanz gefahndet, welche weder toxisch noch irritirend wirkt, aber aseptische und reducirende Eigenschaften besitzt. Das Anilid der Gallussäure schien ein solcher Körper zu sein. Dasselbe ist in der Industrie unter dem Namen des Gallol bekannt, während es in gereinigtem Zustande als Gallanol bezeichnet wird. Es bildet farblose Krystalle, ist von leicht bitterem Geschmack, löst sich in heissem Wasser, Aether und Alkohol, ist aber unlöslich in Benzin und Chloroform. Spätere Versuche wurden von Gonon, Nicolas und Bayet angestellt. Alle diese Autoren waren mit den Resultaten zufrieden. Seit September 1893 hat Joseph das Präparat ebenfalls angewendet. Dasselbe ist bei der Behandlung der Psoriasis nicht im Stande, das Chrysarobin zu ersetzen, auch kann es nicht mit der Pyrogallussäure in Concurrenz treten. Nichtsdestoweniger hat es unbestreitbare Vorzüge bei milden Formen der Psoriasis, wo es nicht darauf ankommt, ein schnelles Resultat zu erzielen. Haut, Haare und Wäsche werden absolut nicht verunreinigt. J. hat es in Form einer 10% Traumaticinlösung und für den behaarten Kopf und das Gesicht in Form einer 10% Salbe angewendet. Eine Entzündung ist niemals eingetreten. In Folge dessen eignet es sich für die Behandlung der zuletzt genannten Localisationen sowie für milde Formen der Psoriasis, besonders bei Frauen und Kindern und überhaupt für alle Fälle, bei denen es nicht darauf ankommt, ein schnelles Resultat zu erzielen. Natürlich muss eine sorgfältige Ablösung der Schuppen vorher erfolgen. Weniger erfolgreich waren die Versuche beim Ekzem, bei dem J. das Gallanol als Puder in den verschiedensten Concentrationen verwendete. Schliesslich versuchte J. noch das Gallanol in Form einer 10% Traumaticinlösung beim Herpes tonsurans und dem Ekzema marginatum. Das Resultat ist ein ähnliches, wie bei der Psoriasis; auch hier kann es sich, was Schnelligkeit anbetrifft, mit dem Chrysarobin nicht messen. Immerhin dürfte es als eine Bereicherung des Arzneischatzes angesehen werden.

Lassar hat das Mittel ebenfalls an einer Anzahl Patienten versucht, aber nicht die Geduld gehabt, es bis zur vollen Wirkung zu gebrauchen. Ihm schien damals dieselbe von untergeordneter Art zu sein. L. fragt den Vortragenden, ob es möglich ist, einen Fall wirklich absolut durch das Gallanol zu heilen und in welchem Verhältniss es zu der Pyrogallussäure und dem Chrysarobin steht.

Joseph erwidert, dass das Gallanol ungefähr eine gleiche Wirkung wie die weisse Präcipitalsalbe hervorruft, indem Chrysarobin und Pyrogallussäure einen Vorzug verdienen. J. hat gefunden, dass, wenn

die Patienten einmal mit dem Mittel geheilt waren, sie keine neuen Eruptionen bekamen.

Fischel: Ueber ein neues Theerpräparat. Der Liquor anthracis. (S. Originalarbeiten.)

Saalfeld bemerkt, dass der jetzt gebräuchliche Liquor carbonis detergens ebenfalls aus einem Theil Steinkohlentheer und sowie aus 8 Theilen Tct. Giladii besteht.

Joseph fügt hinzu, dass das Mittel sich beim Ekzema tylosiforme und bei der Tylositas ausserordentlich bewährt hat, nur muss man in der ersten Zeit, wenn man das Mittel versucht, sehr vorsichtig sein, da leicht eine Dermatitis entsteht.

Lassar fragt, ob es möglich ist, das Mittel als einfaches Recept zu verschreiben und ob man etwas Genaueres über die Zusammensetzung erfahren könne, um es von einem Geheimmittel zu unterscheiden.

Fischel erwidert, dass es schwer ist, das Mittel als einfaches Medicament zu verschreiben, weil seine technische Herstellung und Zusammensetzung sehr schwierig ist, und es leicht unerwünschte, chemische Verbindungen eingeht. Saalfeld gegenüber bemerkt er, dass der Liquor anthracis detergens amerikanischer Herkunft unbekannt ist, während das deutsche gleichnamige Präparat die von Saalfeld angegebene Zusammensetzung hat.

Ledermann hat den Liquor anthr. comp. angewendet und bei demselben eine gleiche Wirkung gesehen wie bei der Naphthol- oder Resorcin-Schälpaste, Dermatitis mit Desquamation. Beim Ekzem hat er Reizung beobachtet. Vor einigen Tagen hat Leistikow ebenfalls die Anwendung des Steinkohlentheers empfohlen, aber hinzugefügt, dass man das Präparat nicht über zu grosse Stellen anwenden darf, da es dann Theer-Urin hervorruft.

Blaschko führt an, dass schon Hebra versucht hat, in seiner Tct. Rusci den Theer in spirituöser Lösung zu geben. In dieser Form reizt derselbe weniger, als das Oleum Rusci. Hebra's Tinctura Rusci besteht aus einer Lösung von ol. rusci in Spiritus und Aether unter Zusatz einiger Tropfen ätherischen Oels. Im Laufe der letzten Jahre sind mehrfache Versuche gemacht worden, den Steinkohlentheer in ähnlicher Weise zu verwenden; es sind darüber verschiedentliche Angaben gemacht worden, jedenfalls ist aber eine spirituös ätherische Lösung an und für sich ziemlich rationell. B. weist noch auf ein Präparat hin, welches die Eigenschaften des Theers besitzt, ohne die Unannehmlichkeiten des zu starken Färbens zu besitzen, das Ol. Rusci aether. Dasselbe reize allerdings ziemlich stark und darf deshalb nur in geringer Menge als Zusatz zu Zink- und Salicylpaste verordnet werden.

Rosenthal wünscht zu erfahren, ob der Vortragende die Patienten mit Pityriasis versicolor nach längerer Zeit wiedergesehen hat, da es bekannt ist, dass eine ganze Menge von Mitteln eine angebliche Heilung dieser Affection bewirken, ohne aber ein Recidiv zu verhindern. In Folge dessen hat R. in letzter Zeit auch stets alle Patienten, die er an Pityriasis

versicolor behandelt hat, einer länger anhaltenden Nachbehandlung unterworfen, u. zw. lässt er eine Zeit lang z. B. Seifen- oder Schwefelbäder nehmen oder Salben anwenden, welche eine oberflächliche Abstossung der Epidermis hervorrufen.

Fischel hat, so weit er die Patienten wiedergesehen hat, Recidive der Pityriasis versicolor nicht beobachtet. Das Mittel ist eine spirituöse Lösung mit Zusatz von Benzol, enthält 10% Steinkohlentheer, 5% Schwefel, 5% Resorcin und 2% Salicylsäure. Die Zusammensetzung beruht auf rein chemischen Kunstgriffen.

Joseph glaubt, dass der Liquor anthracis als Geheimmittel nicht aufgefasst werden darf, da seine Zusammensetzung ziemlich bekannt ist.

O. Rosenthal.

---

# Verhandlungen der Wiener dermatologischen Gesellschaft.

Sitzung vom 17. November 1894.

Vorsitzender: Lang. Schriftführer: Nobl.

Neumann stellt vor

1. einen 63jährigen Mann mit ulcerirten Gummen am Scrotum, serpiginös angeordnet; die Geschwüre an der Peripherie durch Narben begrenzt, eine Narbe links mit dem vergrösserten und verdickten Nebenhoden zusammenhängend. Auch am rechten Oberschenkel serpiginöse Hautgummen. Ueber den Zeitpunkt der Infection weiss der Kranke nichts anzugeben;

2. den bereits neulich demonstrirten Kranken mit tuberculösem Geschwür an der Glans, das sich im Anschluss an ein Ulcus molle serpiginosum entwickelt hatte;

3. eine 53jährige Kranke mit tertiärer Syphilis. Am rechten oberen Augenlide ein haselnussgrosser, fluctuirender, gummöser Knoten, ein zweiter rechts oberhalb des Scheitelbeines, derselbe bereits durchbrochen. An der Stirne ein guldenstückgrosses kraterförmig vertieftes Geschwür mit unterminirtem Rand, der Knochen blossliegend, rauh und uneben. Es besteht ferner hochgradige Aphonie und Heiserkeit und ergibt die laryngoskopische Untersuchung im Kehlkopfe links einen halbkugeligen Tumor, welcher die Gegend des Taschen- und Stimmbandes und den subchordalen Raum einnimmt. Ueber Erkrankung an Syphilis in früheren Jahren ist nichts bekannt, vor 15 Jahren Abortus im 7. Monat.

Ehrmann stellt eine Patientin mit aus frischen hypertrophischen Granulationen hervorgegangenem Narbenkeloid an der Hand und am Oberarm nach Verbrennung vor. Dasselbe ist gegenwärtig schmerzhaft, möglicherweise wegen der bestehenden Schwangerschaft. Mikroskopisch findet sich in solchen Fällen nicht gewöhnliches Narbengewebe, sondern Rundzellen-Granulationen. Ehrmann beabsichtigt, diesen Fall elektrolytisch zu behandeln, wozu er sich seiner eigenthümlichen scharfen Begrenzungen und des mässig röthlichen Aussehens wegen besonders eignet.

Kaposi hat derartige Narbenbildungen stets als hypertrophische Narben betrachtet, die sich vom eigentlichen Narbengewebe bloss in Bezug auf die Jugend des Gewebes (Gefässreichthum und Rundzellen-Infiltration) unterscheiden. Solche hypertrophische Narben sind, wenn auch erst nach langer Zeit, der spontanen vollständigen Involution fähig, wozu man allerdings durch ein therapeutisches Vorgehen (Druckverband)

das Seinige beitragen kann. Die elektrolytische Behandlung stellt sich Kaposi als wirksam nur durch ihren kaustischen Effect vor.

Ehrmann bemerkt, dass er bei der vorgestellten Patientin bereits einen Druckverband angelegt habe, der aber nicht vertragen wurde, wogegen er sich von der elektrolytischen Behandlung ein rascheres und definitives Schwinden der Narben erhofft. Bezüglich der Wirkung der Elektrolyse sei es wohl richtig, dass ein geringer Theil derselben auf kaustische Alkali-Wirkung zurückzuführen sei; es kommen aber hiebei noch wichtigere Factoren in Betracht, wie das Durchsetztsein der Gewebe mit Wasserstoffgas und der Umstand, dass der elektrische Strom die lebensfähigen Zellen in ihrer Vitalität zu Grunde gehen lässt.

Lang räth, nur einen Theil der Narbe der Elektrolyse zu unterwerfen und den anderen Theil zur Controle unbehandelt zu lassen. Was die Wirkung der Elektrolyse betrifft, möchte auch er dieselbe nicht als eine rein caustische auffassen; es komme vielmehr der moleculare Zerfall und die dadurch bedingte Decomposition des Gewebes und Verödung an den Stellen, wo die Elektrode zur Wirkung gelangte, zur Geltung. Ob der Zerfall des Gewebes in einer grösseren oder kleineren Ausdehnung stattfindet, das hängt lediglich davon ab, ob man einen schwachen Strom kurze Zeit oder einen starken Strom längere Zeit anwendet.

Ehrmann gedenkt die eine Narbe elektrolytisch, die andere gar nicht zu behandeln und zwar deshalb, weil man auch bei Druckverband sieht, dass ein Theil der Narbe schwindet, der andere nicht.

Spiegler stellt vor:

1. Eine 45jährige Frau mit beträchtlicher Elephantiasis arabum der ganzen linken unteren Extremität. Die Krankheit entwickelte sich bis zur derzeitigen beträchtlichen Höhe im Laufe von 14 Jahren und ist zurückzuführen auf Lymphstauung, bedingt durch einen derben Tumor im kleinen Becken, der auch auf die linksseitigen Inguinaldrüsen übergegriffen hat. Die rechte Extremität ist normal.

2. Eine 32jährige Frau mit Sklerose an der portio.

3. Im Anschluss an einen schon früher demonstrirten Fall von multiplen Tumoren am Kopfe, die sich klinisch als Fibroma molluscum darboten, histologisch jedoch sich als Endotheliome manifestirten, eine Frau mit ähnlichen Tumoren am Kopfe von Kirschkern- bis Wallnussgrösse, ausserdem am Stamme zahlreiche hirsekorn- bis erbsengrosse, die seit einem Jahre bestehen sollen. Auch dieser Fall erwies sich histologisch als Endotheliom. Es wird hierüber in diesem Archive noch ausführlicher berichtet werden.

Kaposi stellt ein achtjähriges Mädchen mit seit zwei Jahren bestehender Psoriasis vulg. vor und betont das seltene Vorkommen dieser Affection bei jugendlichen Individuen. Das jüngste Individuum, bei welchem Kaposi Psoriasis gesehen, war ein achtmonatliches Kind. Dasselbe war aber das Kind eines Psoriatikers. Bei dieser Gelegenheit erwähnt Kaposi jenes früher einmal vorgestellten Falles von Psoriasis univ., welcher in gebessertem Zustande die Klinik verlassen hatte und

gegenwärtig in einem desolaten Zustand wieder aufgenommen wurde. Daran schliesst Kaposi die Bemerkung, dass die Fälle von Psoriasis univ. denn doch nicht gar so selten sind, wie man gewöhnlich annimmt. Manche von ihnen lassen sich in kurzer Zeit auf einen erträglichen Status zurückführen, manche trotzen jeglicher Behandlung.

v. Hebra bemerkt bezüglich des Vorkommens von Psoriasis bei jugendlichen Individuen, dass er im Verlauf der letzten Jahre zwei Kinder unter einem Jahre mit sehr beträchtlicher Psoriasis gesehen habe. Das eine Kind, das eines Collegen, wies in der Ascendenz absolut keine Psoriasis auf. Das Kind wurde damals mit sehr schwachen Dosen von Solutio Fowleri behandelt und ist gegenwärtig nach ca. 5 Jahren vollkommen gesund. Bei einem zweiten Kinde, ebenfalls unter einem halben Jahre, welches eine sehr ausgedehnte Psoriasis aufwies, liess sich gleichfalls hereditär nichts nachweisen. Auch dieses wurde geheilt und zeigt seit einem Jahre kein Recidiv.

Neumann bezeichnet die Fälle von frühzeitigem Auftreten von Psoriasis gleichfalls als grosse Seltenheiten. Bei Kindern, welche an Ekzemen, z. B. der Ohrmuschel leiden, komme es gelegentlich zu Schuppenbildungen am Rande, von wo aus sich dann Psoriasis entwickelt.

Kaposi demonstrirt ferner einen 78jährigen Mann mit Lupus der Nase, der natürlich alle Behandlungsmethoden durchgemacht hat. Gegenwärtig ist von einem Lupus eigentlich nichts mehr zu sehen. Am Rande des restirenden Nasenflügels befindet sich eine $1^1/_2$ Mm. breite, flache Exulceration, deren Basis gelblich roth und deren Ränder etwas zackig sind. Es lässt sich nicht bestimmt sagen, ob es sich hier neuerdings um Lupus oder um ein kleines Epithelial-Carcinom handelt.

Nobl zeigt aus der Abtheilung Prof. Lang:

1. Eine 40jähr. Zimmermannsgattin, welche über der linken Schulter und dem Ellbogengelenke derselben Seite gummöse Infiltrate aufweist. Die Kranke ist bereits im Jahre 1892 mit Plaques im Bereiche der Mundhöhle und schuppenden Infiltraten am Stamme und den Unterschenkeln an der Abtheilung in Behandlung gestanden. Seither hatten sich 2 Mal Recidiven, einmal im März 1893 in Form von gummösen Infiltraten an der Kopfhaut und zuletzt zu Beginn dieses Jahres als flache gummöse Wucherungen an den Ohrmuscheln und knotigen Infiltraten am äusseren Genitale ausgebildet. Seit mehreren Monaten empfindet die Kranke Schmerzen in ihrer linken Schulter, durch welche sie in der Gebrauchsfähigkeit des Armes sehr gehindert ist. Da sich ähnliche Beschwerden seit einigen Wochen auch im gleichseitigen Ellbogengelenke einstellten, sucht die Kranke die Anstalt auf. An der hinteren Fläche der linken Schulter sieht man unterhalb des Processus acromialis eine derb elastische, hühnereigrosse, allmälig gegen die Umgebung hin sich verlierende Geschwulst. Die Vorwölbung ist von normaler Haut überdeckt und gleich dem aufgetriebenen Acromialfortsatz sehr druckempfindlich. Die Bewegungen im Schultergelenke selbst sind ziemlich frei ausführbar, nur kann die Kranke den Arm über die Horizontale hinaus nicht eleviren. Der

Vorderarm ist stumpfwinkelig gegen den Oberarm abgebeugt und lässt sich in der Umgebung des Ulceranon und Condylus internus eine Pseudofluctuation bietende Schwellung nachweisen. Die extreme Streckung des Vorderarmes ist wegen der damit einhergehenden Schmerzen nicht ausführbar. Sonst sind am Stamme nur noch die charakteristischen narbigen Residuen der früheren gummösen Eruptionen wahrzunehmen.

Lang bemerkt hiezu, dass bei Lues der Gelenke gewöhnlich eine Schwellung in toto auftrete, doch beobachte man auch, dass Theile des Gelenkes gummös infiltrirt werden können und dies gibt dann ganz eigenartige Bilder. Dementsprechend ist auch die Functionsstörung variabel.

Finger ist der Ansicht, dass die partielle Erkrankung des Gelenkes daher rühre, dass in solchen Fällen das Gelenk in der Regel nicht erkrankt ist, sondern dass es sich um periarticuläre Infiltrate handle. Ein eigentlicher Erguss ins Gelenk dürfte in dem vorgestellten Falle kaum vorhanden sein.

2. Eine 24jähr. Handarbeiterin, bei welcher vor anderthalb Jahren wegen eines tiefgreifenden gummösen Geschwüres von Lang die Transplantation nach Thiersch ausgeführt wurde. Die Kranke acquirirte im Jahre 1890 ihre Syphilis und zeigte schon wenige Monate nach einem papulösen Exanthem eine Recidive in Form multipel aufgetretener Gummata cutanea. Seither recidivirten die gummösen Eruptionen trotz Behandlung in fast ununterbrochenen Nachschüben, so dass die Kranke mit nur kurzen Pausen bis in das Jahr 1893 in Spitalsbehandlung stand. Als die Kranke April 1893 auf der Abtheilung zur Aufnahme gelangte, zeigte sie einen über mannsfaustgrossen, vielfach zerfallenen, gummösen Herd an der Innenfläche der linken Wade, der mehr als die Hälfte derselben substituirte. Das von callösen derben Rändern umgrenzte, tief in die Musculatur vordringende gummöse Geschwür hatte damals schon seit Monaten bestanden und konnte durch keinen der vielfach herangezogenen Heilversuche zur Uebernarbung gebracht werden. Die Deckung des nach der Excochleation und Umschneidung der schwieligen Ränder 12 Cm. langen, 8,5 Cm. breiten und 3 Cm. tiefen Substanzverlustes wurde anfangs Juni mit Oberhautlamellen besorgt, die der Aussenfläche des r. Unterschenkels entnommen waren. Die solide Anheilung der Lappen war nach vierzehn Tagen erfolgt.

Obwohl sich nun seither anderweitige Recidiven des gummösen Processes entwickelt haben, so sind in der consolidirten festen Ueberkleidung des faustgrossen Defectes keinerlei Veränderungen zu verzeichnen gewesen.

Ein ostaler Process der Nasenbeine nöthigte die Kranke neuerdings die Anstalt aufzusuchen. Im Bereiche des heute 11 Cm. langen und 10 Cm. breiten und bis aufs Muskellager vertieften transplantirten Areals sieht man die Haut weder der Farbe noch der Consistenz nach von jener der Umgebung differiren. Die Grenzen der einzelnen Hautstreifen sind spurlos ineinander verflossen und kann das Integument in freien Falten von der Unterlage abgehoben werden.

Lang hat die Erfahrung gemacht, dass, wenn man ähnliche Operationen bei Lupösen ausführt, an der Grenze des Operationsgebietes keloidartige Verdickungen zu beobachten sind, während in diesem Falle das Ganze aussieht, wie organisch hineingewachsen. Daran ist vielleicht der Lupus selbst schuld. Lang erwähnt eines speciellen Falles von Lupus der Wange, welcher exstirpirt, und bei welchem die Wundränder vereinigt wurden. Am Kieferwinkel wurde ein Entspannungsschnitt angelegt. Die Stelle, an der der Lupus sass, ist in der That p. p. i. geheilt, während die Wundfläche am Kieferwinkel p. gran. ausheilte. Drei Viertel Jahre später stellte sich dort, wo der Lupus exstirpirt worden und wo früher eine lineare Narbe war, eine keloidartige Veränderung ein, während die post gran. geheilte Stelle eine sehr schöne glatte Narbe aufwies.

Rille hat die Erfahrung gemacht, dass Kinder, welche an florider Lungentuberculose leiden oder sonst schwer scrophulös afficirt sind und geimpft werden, bisweilen an der Impfnarbe keloidartige Bildungen aufweisen.

v. Hebra weiss aus Erfahrung, dass an gewissen Stellen der Haut sich eher und lieber Keloide bilden, als an anderen, und ausserdem, dass es gewisse Phasen im Menschenleben geben müsse, wo die Menschen mehr zu Keloidentwicklung neigen, als in anderen. So sei die Hand und das Gesicht relativ selten der Sitz von keloiden Narben. Bei einem 20jährigen Manne entwickelten sich viele Hunderte von Keloiden infolge von Acne-Efflorescenzen, während zu gewissen Zeiten auch grosse Abscesse keine Keloidbildung nach sich zogen. Vielleicht habe die Pubertätszeit einen gewissen Einfluss auf die Entwicklung von Keloiden.

Neumann hat gleichfalls die Entwicklung von Keloiden nach Blattern und Acne-Efflorescenzen oft beobachtet; ferner erwähnt er eines Falles von Mastitis, in deren Gefolge es zu ausgebreitetem Keloid kam, ferner einen Fall von Mastdarmfistel, welcher operirt wurde und wo es an der Incisionsstelle zu Keloid kam.

Hock hat bei einem 3½jähr. Kinde einen Lupus ad nates exstirpirt. Die anfänglich sehr schöne Narbe wurde erst viel später keloidisch

Lang hat gleichfalls am Anfang stets schöne Narben gesehen, welche erst später keloidisch entarteten.

v. Hebra. Was das Vorkommen von keloiden Narben nach Blattern betrifft, so ist dasselbe doch sehr selten, besonders im Gesichte. Nachträglich erwähnt v. H. noch eines Falles, bei welchem es sich um eine Frau handelte, welche trotz Abrathens sich eine keloide Narbe auf der Schulter excidiren liess; selbstverständlich bekam sie wieder ein Keloid. Diese Frau hat einige Jahre später eine ziemlich starke Verletzung an einem ihrer Arme erlitten, die vollkommen schön verheilt ist, ohne dass an dieser Stelle sich ein Keloid entwickelt hätte. Auch dieser Fall spricht dafür, dass nicht bloss die Körperstelle, sondern auch gewisse Zeiten im Menschenleben für die Keloidbildung besonders günstig sind.

# Hautkrankheiten.

(Redigirt von Prof. **Kaposi** in Wien.)

---

## Erythematöse, ekzematöse, squamöse Entzündungsprocesse.


1. **Peter**, W. Erythema striatum. Dermatol. Zeitschr. Bd. I.
2. **Williams**, Campbell and **Crocker**, Radcliffe. Erythema elevatum diutinum. The Brit. Journ. of Derm. 1894. Jan. und Febr.
3. **Smith**, Raucray. On a definite form of skin disease allied to erythema and urticaria. Edinburgh medical journal. Mursh 1894.
4. **Jamieson**, Allan. Lupus erythematosus. Edinburgh medical journal. March 1894.
5. **Abraham**. Observations of some cases of diseases of the skin trea ted with thyroid gland. The provincial medical journal. March 1, 1894.
6. **Gaucher**. Du lupus érythémateux. La Sem. méd. 1893. Nr. 57 p. 449.
7. **Czempin**, A. Ueber Pruritus vulvae. Dermatol. Zeitschr. Bd. I.
8. **Burchardt**. Ueber das Ekzem der Bindehaut und Hornhaut des Auges. Vortrag, gehalten in der Berliner ophthalmol. Gesellschaft am 15. März 1894. Dermatolog. Zeitschr. Bd. I.
9. **Lassar**, O. Das Ekzem der Chirurgen. Vortrag, gehalten auf dem Chirurgen-Congress in Berlin. Dermatolog. Zeitschrift. Bd. I.
10. **Unna**. Das soborrhoische Ekzem. Samml. Volkmann'scher Vorträge. 79. 1893.
11. **Philippson**, L. Eczema seborrhoicum. Annales de Dermatol. et de Syphil. 1893. Nr. 6 p. 686.
12. **Breier**, J. Ueber Impetigo herpetiformis. Dermatol. Zeitschr. Bd. I.
13. **Pollitzer**. The miliaria group. The New-York medical journal. 6. Januar 1894.
14. **Granier**. Un cas d'hydroa bulleux vacciniforme. Nouveau Montpellier médical. 28. April 1894.
15. **Lebreton**, M. Un cas de purpura infectieux. Le mercredi médical. 31. Januar 1894. Nr. 5.
16. **Grüning**, R. Morbus maculosus (Purpura simplex) als Infectionskrankheit. Aus der Dorpater Poliklinik des Prof. K. Dehio. St. Petersb. medic. Wochenschr. 1893. Nr. 12 p. 105.

17. **Jamiesson**, Allan. Acne. The Brit. Journal of Dermatol. Jan. 1894.
18. **Hodara**, Menahem. Ueber die bakteriologische Diagnose der Acne Monatsh. f. prakt. Dermatol. Nr. 12. Bd. XVIII. 1894.
19. **Neuberger**, J. Zur Therapie der Furunculose. Derm. Zeitschr. Bd. I.
20. **Barendt**, Frank H. Psoriasis. The Provinc. Medic. Journal. 1. Mai 1894.
21. **Bramwell**, Byrom. A clinical lecture on a case of Psoriasis treated by thyroid extract. The Brit. Med. Journ. 24. März 1894.
22. **Bramwell**. Exhibition of patienst. Medico-Chirurgical Society of Edinburgh. Edinburgh medical journal. Febr. 1894.
23. **Sympson**. Note on the treatment of warts by the internal administration of arsenic. The therapeutic gazette. 15. Febr. 1894.
24. **Peter**, W. Ueber Pityriasis rubra und die Beziehungen zwischen Hautkrankheiten und Pseudoleukämie. Dermatolog. Zeitschr. Bd. I.
25. **Cheinisse**. Un cas de pityriasis rubra. Nouveau Montpellier médical. 3. Febr. 1894.
26. **Morris**, Malcolm. The present position of the lichen question. The British Journ. of Derm. April 1894.
27. **Tommasoli**, O. L. Ein Fall von Lichen simplex acutus (Vidal, Prurigo temporaire autotoxique, Tommasoli). Journal des mal. cut. et syph. Juni 1893.
28. **Leloir**, H. Ueber eitrige Hautentzündungen (pyodermites). Journal des mal. cut. et syph. 1893. Nr. 7.
29. **Corlett**, William Thomas. Pemphigus: its Clinical Varieties and Treatment. The American Journal of Medical Sciences. April 1894.
30. **Nikolsky**, P. W. Ein Fall von Pemphigus foliaceus Casenave. Vortrag, gehalten am V. Pingow'schen Congresse. Medizinskoje Obosrenie. 1894. Bd. 41. Heft 2 p. 126—130. Russisch.
31. **Patézon**. Cutite exfoliatrice. La méd. moderne. 1894. 20. Jan. Nr. 6.
32. **Feibes**, E. Casuistische Mittheilungen. Dermat. Zeitschr. Bd. I.
33. **Handford**, Henry. Dermatitis exfoliativa pigmentosa. The Brit. Journ. of derm. Februar 1894.
34. **Fowler**, Ryerson. Two cases of rapidly progressive gangrene in which pure cultures of the bacillus pyocyaneus were found. The New-York medical journal. 10. Febr. 1894.
35. **Wanghop**. Sartured Solution of Potassium Permanganate in the treatment of chronic ulcer. The Boston Medical and Surgical Journ. 10. Mai 1894. Nr. 19.
36. **Borschtschew**, P. D. Zur Behandlung der Unterschenkelgeschwüre. Wratsch 1894. Nr. 3 p. 71—73. Russisch.
37. **Broes van Dort**, J. Ein Fall von Baelz'scher Krankheit. Dermatol. Zeitschr. Bd. I.
38. **Broes van Dort**, T. Zur Casuistik der Joddermatosen. Dermatolog. Zeitschr. Bd. I.
39. **Gebert**, E. Ueber Lichen ruber verrucosus. Dermat. Zeitschr. Bd. I.

(1) In kurzer Aufeinanderfolge kamen dem Verf. mehrere Fälle zur Beobachtung, die ein scharf umschriebenes Krankheitsbild darstellen.

Es handelte sich um jugendliche, meist weibliche, in der Entwicklung zurückgebliebene Individuen, bei denen es unter mehr weniger schweren Störungen des Allgemeinbefindens zum Auftreten von strichförmiger Röthung an den Streckseiten der Hände und Füsse, den Armen, dem Gesichte kam, die bald nässten und sich mit Krusten bedeckten. Die Affection heilte nach wenigen Tagen ohne Narbenbildung mit vorübergehender Pigmentirung der Haut, manchmal kam es zu Nachschüben.

Verf. will nicht ein neues Krankheitsbild aufgestellt haben, sondern es als eine wohlcharakterisirte Erscheinungsform des Erythema exsudat. multiforme angesehen wissen, von dem es sich aber durch das Nässen und die Krustenbildung unterscheidet. Er schlägt für dasselbe den Namen „Erythema striatum" vor. Der Verlauf der Erkrankung entspricht der Richtung der grösseren Lymphwege. Von ihr zu unterscheiden sind die manchmal ähnlichen Lymphangoitichen, von denen Verf. einen entsprechenden Fall beschreibt. Ludw. Waelsch.

(2) Williams und Crocker berichten über ein Kind mit einer eigenartigen Dermatose. In der Anamnese von Seiten der Mutter spielen Gicht und Rheumatismus eine grosse Rolle. Die Affection begann bei der sechsjährigen Patientin gleichzeitig an beiden Knien, verbreitete sich dann an den Nates, Ellenbogen und befiel schliesslich auch die Hände. Sie besteht in der Bildung kleiner, scharf geschnittener, convexer, blass röthlicher Efflorescenzen mit wenig dilatirten Blutgefässen, die auf Druck etwas abblassen und ein wenig kleiner werden. Bei Berührung sind sie ein wenig empfindlich, jedoch nur auf Druck schmerzhaft. Jucken oder Brennen fehlt. An einzelnen Stellen macht sich Involution bemerkbar. An den Handtellern sind die Efflorescenzen weniger knotig. Durch Confluenz mehrerer Knoten mehr diffus, fühlen sich bei Berührung heiss an, schuppen hier und da und sind reicher als am Dorsum. Eine theilweise Heilung trat möglicherweise unter dem Gebrauch von Arsen und Liquor carbonis detergens ein. Vier analoge von Hutchinson beobachtete Fälle werden vom Verf. zum Vergleich herangezogen. Es handelte sich um Männer über 50 Jahre, welche alle gichtisch veranlagt waren. Alle hatten ein oder mehrere purpurrothe oder pflaumenfarbene Plaques, von denen viele auf venöser Congestion beruhten, die Hutchinson auf gichtische Diathese zurückführt. Diese Plaques trotzten jeglicher Behandlung und verbreiteten sich langsam über den Körper. In zwei Fällen wurde Druck als ätiologisches Moment beschuldigt, in einem Fall entstanden die Plaques unterhalb einer Incisionwuunde. Aehnliche von Burg beobachtete Fällen sämmtlich Weiber, stellen Verf. den Fällen Hutchinson's tabellarisch gegenüber; sie halten dieselben für verschiedene Typen der gleichen Affection. Die mikroskopische Untersuchung ergab im wesentlichen das Bestehen eines chronisch entzündlichen Processes mit vorwiegender Neigung zur Bindegewebsbildung, konnte jedoch auch keine Klarheit über das Wesen des Processes verschaffen. Der Name ist nach den klinischen Merkmalen gewählt worden. Ledermann.

(3) Smith berichtet über eine Urticariaform, bei der es auf nervöser Grundlage, besonders nach physischen Erregungen, innerhalb weniger Stunden zur Ausbildung weisslicher, juckender Efflorescenzen kommt, die grosse Aehnlichkeit mit Insectenstichen haben. Sie werden bald roth und diffus erythematös, zum Theil derb infiltrirt, während sich auf andern Blasen abheben. Bevorzugt sind oberer Theil des Abdomens und Extremitäten. Die Affection besteht 4—5 Tage lang und kehrt häufig in Schüben wieder. In der Regel werden Prodromalsymptome, bestehend in localer Hitze- und Juckempfindung, sowie in allgemeinem Krankheitsgefühl, beobachtet.

Koch.

(4) Jamieson stellt eine 20jährige Kranke vor, deren Gesicht in symmetrischer Weise von 2 Formen von Lup. eryth. befallen ist. Man sieht erstens einzelne, lineare, dunkle leicht schuppende Bänder von serpiginösem Charakter über Kinn und Oberlippe ziehen, die hinter sich weissliches, glattes Narbengewebe zurücklassen. In diesem liegen zweitens einzelne rothe Knoten zerstreut, die erhaben und häufig mit Schuppen bedeckt sind, erweiterte Arterien enthalten und sich derb anfühlen. Auf der Kopfhaut einzelne zum Theil mit Krusten bedeckte, kahle, geröthete Höfe. Subjectiv besteht gelegentliches leichtes Jucken. Koch.

(5) Abraham hat eine Reihe von Hauterkrankungen, darunter 65 Fälle von Psoriasis, mit Thyroidea behandelt. Er kommt zu dem Schluss, dass ein constanter Erfolg sich bei keiner Hautkrankheit feststellen lässt, dass bei vielen keine Veränderungen, bei einzelnen Verschlechterungen, bei einer kleinen Anzahl Besserungen eintraten. Ziemlich häufig hat er unangenehme Nebenerscheinungen beobachtet.

Koch.

(6) Gaucher stellt sich in einer klinischen Studie über den Lupus erythematodes ganz auf den Standpunkt Besnier's; er beschreibt die localisirte Form mit ihren 3 Varietäten (type vasculaire, lupus pernio und forme squameuse pityriasiforme ou psoriasiforme) und der noch besonders rubricirten Abart: L. acnéique ou crétacé und die generalisirte Form und behauptet von beiden die tuberculöse Natur — den Mangel tuberculöser Structur, die Frfolglosigkeit der Thierexperimente versucht er durch die Annahme zu erklären, dass nicht die Bacillen selbst, sondern ihre Toxine die Erkrankung hervorrufen und stützt diese Hypothese besonders durch die Aehnlichkeit der generalisirten Formen mit toxischen Exanthemen. Neue Gesichtspunkte werden nicht vorgebracht. Jadassohn.

(7) Der Pruritus vulvae scheint Czempin keine einheitliche Erkrankung zu sein. Er kann sich local ganz umschrieben an der Clitoris, den Nymphen oder dem Introitus vaginae entwickeln in Folge fortschreitender Fibrosis der Nervenendigungen in diesen Schleimhautpartien. Hier dürften sich operative Massnahmen empfehlen. Eine andere Ursache können Pilzwucherungen am äusseren Genitale, besonders bei diabetischen Frauen sein; aber auch ohne Pilzentwicklung kann sich bei Diabetes, analog dem Pruritus cutaneus bei Nephrilis und Icterus, in Folge des Kreisens gewisser Stoffe im Blute, Pruritus vulvae entwickeln; ferner wird er

während der Schwangerschaft, auch ohne Varicenbildung, beobachtet. In allen diesen Fällen empfiehlt sich Beschränkung stickstoffhältiger Kost. Endlich kann der Pruritus Ausdruck einer echten Neurose sein. Hier empfiehlt Verfasser Diät mit Entziehung des Alkohols und Coffeins, Sedativa, als letztes, aber immer wirksames Mittel, Arsen. Auch locale Mittel z. B. der constante Strom bewähren sich. Die gynäkologische Behandlung ist nicht immer empfehlenswerth. Ludw. Waelsch.

(8) Burchardt schildert die klinischen Symptome der Conjunctivis und Keratitis ekzematosa, aus deren Efflorescenzen ihm schon früher gelungen war, Staphylococcen zu züchten, welche, auf die Binde- oder Hornhaut von Versuchs-Thieren überimpft, ebenfalls phlyctaenuläre Processe an den Augen entstehen liessen. Er ist gegen den von vielen Autoren angenommenen Zusammenhang zwischen Conjunctivitis ekzem. und Scrophulose. Ausser der beschriebenen Form gibt es noch eine flächenhafte, ekzematöse Entzündung der Bindehaut bei ausgedehntem Ekzem des Gesichtes, der Lider und Lidränder. Auch hier liessen sich Eitercoccen als wahrscheinliche Ursache der Erkrankung nachweisen. Es gibt aber auch ekzematöse Augenerkrankungen ohne gleichzeitige Hauterkrankung, welche Verfasser zurückführt auf die sehr häufige Ansiedelung von Eitercoccen in und zwischen den Mündungen der Wimperhaarbälge; auch bei scheinbar gesunden Wimpern entwickelten sich nach Einlagen in Nährböden Staphylococcencolonie.

Therapeutisch empfiehlt Autor vor allem energische Behandlung des begleitenden Gesichtsekzems, zur Behandlung der Augenaffection reichliche Spülungen des Bindehautsackes mit antiseptischen Lösungen, hierauf 2—3mal täglich Calomelinspersionen in geringer Menge. Gelbe Quecksilberoxydsalbe verwirft er als stark reizend. Liegen die Eitercoccen geschützt im Hornhautgewebe, so wirkt das aus dem Calomel sich entwickelnde Quecksilberalbuminat auf dieselben nicht ein; hier muss dann der Herd galvanokaustisch angegangen werden. Gleichzeitig empfiehlt sich tägliche Sterilisirung der Lidränder durch Einreiben weisser Präcipitatsalbe. Ludw. Waelsch.

(9) Lassar empfiehlt zur Verhütung des Ekzems, das sich bei Chirurgen in Folge der mechanischen, thermischen und chemischen Reizung der Haut bei Reinigung der Hände häufig entwickelt, Einfetten der nassen Hände vor dem Abtrocknen mit 2% Resorcinsalbe. Ist aber das Ekzem schon einmal entstanden, so fordert es vollständige Heilung, da sonst stärkere Recidive zu gewärtigen sind. Besonders bewährt hat sich Verf. Eintheeren der erkrankten Hautpartien, Abwaschen nach ½ Stunde, darauf Auftragen einer 2% Salicylpasta oder Zinkölpasta; darüber kommt ein nächtlicher Schutzverband. Vor der Theerung kann die Haut noch mit einer Naphthol-Schwefelsalbe bestrichen werden, und diese nach 10—15' durch eine 25% Chrysarobin-Lanolinsalbe ersetzt werden, auf die nach gleichem Zeitraum die Theerung folgt. Dr. Ludw. Waelsch.

(10) Unna gibt eine zusammenfassende Darstellung des von ihm statuirten Krankheitsbildes des seborrhoischen Ekzems. Er betont, dass

sämmtliche Seborrhoen — mit Ausnahme des Hyperhidrosis oleosa — entzündliche Catarrhe, entzündliche Parakeratosen der Haut sind. Das seborrhoische Ekzem wird durch die allem Ekzem zukommenden Charakteristika gekennzeichnet: 1. Parakeratose der Oberhaut; 2. Epithelwucherung; 3. Entzündung der cutis. Als 4. besonderer Umstand kommt eine Vermehrung des Hautfettes und Anzeichen vermehrter Thätigkeit der Knäueldrüsen hinzu; der starke Fettgehalt entstammt, wie Verfasser hervorhebt, den Knäueldrüsen.

Aetiologisch kommen lediglich Hautparasiten in Frage. Unna ist geneigt, den von ihm gefundenen Monococcus als den Erreger des seborrhoischen Ekzems anzusehen. Neben diesen kommen vielleicht den Flaschenbacillen Malassez's hier noch eine Bedeutung zu. — Jedenfalls seien die klinischen Erscheinungen mit Hilfe des Monococcus völlig zu erklären. Er erweicht die Hornschicht, seine Toxine dringen in die Stachelschicht und unterhalten die Parakeratosis. Durch die Exudation wird eine Uebereruährung der Epithelien und Cutiszellen unterhalten. Analog zur Serotaxis und Fibrinotaxis hervorgerufen durch Ansiedlung von Organismen auf dem Hautorgan, kommt Unna zur Annahme einer Sebotaxis.

Klinisch ist zu bemerken, dass der behaarte Kopf Hauptsitz und Ausgangspunkt der Krankheit ist. Von hier aus geht der Process auf das Gesicht und den Stamm über. Fast die Hälfte aller Ekzeme sind soborrhoischer Natur.

Charakteristisch für das seb. Ekzem ist, dass die Bläschen desselben stets klein mehr mikroskopisch sichtbar sind, ferner die Neigung zu serpiginöser Ausbreitung und centraler Abheilung, dann eine specifische Verfärbung der Haut in's gelbliche. Die subjectiven Empfindungen sind gering.

Verfasser unterscheidet I. einfache, II. zusammengesetzte Elementarformen; den ersteren subsummirt er 1. Gelbfärbung der Haut, 2. den hyperämischen Fleck, 3. den schuppigen Fleck (Pilyriasis), zu II. gehören: 1. Typus circumcisus der umschnittene Fleck; 2. Typus petaloidis blumenblattähnliche Macula und Papel; 3. Typ. nummularis münzenförmige Papel; 4. Typus annularis ringförmige Papel; 5. Typus concretus auf entzündlicher Basis.

Therapeutisch empfiehlt Unna für den Kopf Schwefelpräparate, für das Gesicht ein pasta zinci sulfurata, bei stärkerer Epithelwucherung Chrysarobin 5% in Verbindung mit Salicyl 2% und Ichthyol 5% für die seborrhoische Rosacea 40% Resarcinpasten. Stein.

(11) Diese kritische Studie bezieht sich zumeist auf die Publicationen Unna's über das Ekzema seborrhoicum. Philippson führt an, dass sich die Ansprüche Unna's hierüber nicht ganz vereinbaren lassen. Der Begriff des E.s., der von seinem Autor zuerst vom histolog. Gesichtspunkte gefasst, als eine entzündliche Hauterkrankung mit gesteigerter Fettsecretion der Schweissdrüsen definirt worden ist, wurde allmälig von ihm immer mehr ausgedehnt, so dass der grössere Theil dessen, was Ekzem im Sinne Hebra's bedeutet, wegen der Complication mit seborrhoischen

Affectionen, aber auch noch vieles andere von Unna unter diesem Krankheitsnamen zusammengefasst wurde. Die ursprüngliche histologische Charakterisirung ist später fallen gelassen und dafür eine ätiologische, nämlich die Entstehung des E.s. durch den sogen. Monococcus in den Vordergrund gestellt worden. Auch therapeutisch habe insoferne eine Verschiebung stattgefunden, als entsprechend der Erweiterung des Krankheitsbegriffes neben die anfänglich als specifisch für das E.s. gehaltenen Heilmittel auch jene des Ekzems überhaupt gestellt wurden.

Philippson findet nicht, dass Unna die hypothetischen Angaben Meissner's über die Fettproduction der Schweissdrüsen durch neue Thatsachen so gestützt hat, um sie für seine Lehre benützen zu können.

Philippson bespricht ferner die Auffassung Brooke's über den Gegenstand; dieselbe unterscheide sich wesentlich durch die Abgrenzung, die Brooker der Seborrhoe der verschiedenen Körperregionen gegenüber dem Ekzem gibt, das die Seborrhoe compliciren kann.

Winternitz.

(12) Seit der Publication Hebra's über eine neue Erkrankung, die er als Impetigo herpetiformis bezeichnete, war in Folge der verschiedenen Namen, welche für diese und ähnliche Erkrankungen verwendet wurden, grosse Verwirrung eingetreten. Erst durch die charakteristischen Symptome dieser Krankheit zusammenfassende Arbeit Kaposi's wurde hierin Klarheit geschaffen; er bezeichnete als Charakteristika miliare, primär als solche auftretende, oberflächliche Pustelchen, die in der gleichen Form sich fortwährend neu bilden, in Gruppen beisammen stehen, und in Nachschüben am Rande eines älteren Herdes auf entzündeter Basis aufschiessen, während es im Centrum zum Nässen, Borkenbildung und endlicher Ueberhäutung ohne Ulceration oder Narbenbildung kommt. Ausser Kaposi war es auch Brocq, der diese Erkrankung als Krankheit sui generis angesehen wissen wollte, und die Unrichtigkeit der Ansicht Duhring's bewies, dass sie eine pustulöse Variante der Dermatitis herpetiformis des letzteren sei. Auch die später von Dubreuilh veröffentlichten Fälle liessen die charakteristischen Symptome erkennen, und handelte es sich auch bei diesen, mit Ausnahme eines einzigen, der wie bei Kaposi, in mare beobachtet wurde, um Frauen, welche während oder nach einer Schwangerschaft von der, immer letal endenden, Erkrankung befallen wurden. Eine Ausnahme machte der Fall von du Mesnil und Marx, wo die Erkrankung bei einer nicht Schwangeren auftrat, bei den folgenden Graviditäten recidivirte, und auch das letztemal nicht letal endete. Im Gegensatz zu Kaposi waren hier grössere als miliare Pusteln aufgetreten, ein Umstand, der deswegen von Wichtigkeit erscheint, weil Duhring nach der classischen Schilderung Kaposi's die Impetigo herpetiformis zwar als besondere Krankheit anerkannte, jedoch die Vermuthung aussprach, dass, wenn Kaposi's Definition nicht gar so eng gehalten wäre, sich doch ein Zusammenhang zwischen Impetigo herpetif. und Dermatitis herpetif. würde erkennen lassen.

In dem am Schlusse der Arbeit vom Verf. publicirten Falle handelte es sich auch um eine Schwangere, bei der es, nachdem der eigentlichen Erkrankung entweder zufällig oder als Vorstadium ein rasch heilendes Ekzem vorausgegangen war, unter starken Schüttelfrösten und hohem Fieber zur Entwicklung eines die Symptome der Impetigo herpef. zeigenden Exanthems kam. Auch hier waren die Pusteln grösser als bei Kaposi's Fällen. Der Process breitete sich unter hohem Fieber immer weiter aus und kam es in Folge des letzteren auch zu Frühgeburt eines Kindes, das nach 2 Tagen an Atrophie starb. Die Mutter folgte ihm kurze Zeit darauf unter schweren Collapserscheinungen. Die Section ergab, abgesehen von den Hautveränderungen, parenchymatöse Degeneration der Leber und Nieren, Milztumor, Symptome, welche im Zusammenhalt mit dem klinischen Bilde den Gedanken nahe legen, dass es sich hier um eine acute Infectionskrankheit handle, für welche die Gravidität eine besondere Disposition biete. Da durch die spontane vorzeitige Beendigung der Schwangerschaft in du Mesnil's Falle ein Verschwinden der Erkrankung bewirkt wurde, wirft Verf. die Frage auf, ob nicht auch sonst die künstliche Unterbrechung der Schwangerschaft, hier indicirt erscheinen könnte. Ludw. Waelsch.

(13) Pollitzer hat die Miliariaformen anatomisch untersucht und drei Gruppen aufgestellt, die alle die gleiche Entstehungsursache haben, nämlich die Verstopfung der Schweissdrüsenausführungsgänge bei gesteigerter Schweissabsonderung. Bei der Miliaria crystallina, die hauptsächlich bei fieberhaften Erkrankungen beobachtet wird, sind die obersten Schichten der Epidermis in feinen wasserhellen Bläschen abgehoben. Bei der zweiten Form, der Miliaria rubra, spielt sich der Process in den tieferen Epidermisschichten, nahe am Stratum granulosum, ab; die Entzündungserscheinungen treten mehr in den Vordergrund, die entstandenen kleinen Cysten füllen sich bald mit weissen Blutkörperchen und Epitheldetritus; über den Cysten imponirt die verdickte, gequellte Epidermis als juckendes Knötchen oder Papel. Der Wiener Schule, die diese Affection dem Ekzem zurechnet, kann sich P. nicht anschliessen. Nach ihm wird die Epithelquellung und die sich hieran anschliessende Verstopfung des Ausführungsganges durch die reichliche Durchtränkung der Epithelien mit Schweiss verursacht. Individuelle und Racenverschiedenheiten spielen hierbei eine grosse Rolle; so sind bekanntlich Europäer in heissen Klimaten besonders disponirt, während die Eingeborenen frei bleiben. Bei den letzteren ist die Haut besser mit Hauttalg eingefettet, der die Wasserdurchtränkung der Epithelien verhindert. Daher therapeutisch Einfettungen und Einpuderungen. Die dritte Gruppe endlich bezeichnet Pollitzer als Miliaria profunda. Es handelt sich hierbei um sagokornähnliche, stricknadelkopf- bis erbsengrosse Gebilde — hauptsächlich im Gesicht von Frauen mittleren Alters — die im Winter vergehen, um im Sommer wieder zu erscheinen. Hier erfolgt die Abschnürung des Ganges im Corium; es entsteht eine Cyste unterhalb des unveränderten Epithels, deren Inhalt im Winter resorbirt wird und im Sommer sich wieder ausbildet. Die Affection

ist nicht zu verwechseln mit der in ihrer Bedeutung noch strittigen Dysidrosis (Tilbury Fox und Hutchinson). — Die verschiedenen Miliariaformen gehören somit ätiologisch zusammen; die klinischen Verschiedenheiten finden ihre befriedigende Erklärung in dem verschiedenen, bald oberflächlichen, bald tieferen Sitz der Affection. Koch.

(14) Granier beschreibt unter dem Namen „Hydroa bulleux vacciniforme" eine Erkrankung eines bislang gesunden jungen Mannes, welche mit der Bildung von Blasen auf zuerst gerötheter Umgebung plötzlich begann; die Blasen waren zum Theil gedellt, trockneten zu gelben Borken ein und hinterliessen eine bläuliche Einziehung. Die Krankheit verlief andauernd ohne Fieber — 2 Jahre lang in Schüben — sie ist nach Granier vom Pemphigus abzugrenzen (?). Jadassohn.

(15) Lebreton bringt die Krankengeschichte einer Patientin, die unter schweren Allgemeinerscheinungen an einem über den ganzen Körper verbreiteten hämorrhagischen Exanthem erkrankte, so dass Verdacht auf Variola hämorrhagica vorhanden war. Auf den Händen und Vorderarmen befanden sich confluirende schwärzliche Hämorrhagien, bis zu 50 Cm. im Durchmesser, auf Brust und Rücken spärlichere disseminirte Efflorescenzen, reichlicher an den unteren Extremitäten. Milz vergrössert, Puls klein, frequent, starke Dyspnoe. Rascher Nachlass der schweren Erscheinungen; nach 8 Tagen waren alle Symptome nahezu geschwunden. Aus dem Blut sowie Urin liessen sich Staphylococcen züchten. L. meint, dass es hier um eine Staphylococceninfection handelte, die ihren Ausdruck in einer Purpura fand. Dreysel.

(16) Es handelt sich um 3 jugendliche Individuen von 3, 4 und 16 Jahren, von denen zwei in einem Zimmer wohnten, das dritte, einer anderen Familie zugehörig, in einem anderen Zimmer lebte, welch letzteres jedoch auf denselben Flur hinausgeht und mit dem anderen Zimmer einen gemeinsamen Kochherd besitzt. Die Kinder beider Familien sind auf dem Flur, welcher als gemeinsamer Spielplatz dient, vielfach mit einander in Berührung gekommen. Nun erkrankten zunächst an einem Tage Bruder und Schwester der einen Familie und am folgenden Tage die kleine Tochter des Nachbars. — Alle drei Fälle verliefen unter hohem Fieber und unter schweren Allgemeinerscheinungen und waren von bronchitischen, gastrointestinalen Symptomen begleitet. Die Hämorrhagien der Haut traten bei allen Kranken erst zwischen dem 8. und 11. Krankheitstage auf und zwar in Schüben, die mit grosser Regelmässigkeit von Fieberexacerbationen eingeleitet wurden. — Bei zweien Pat. gesellten sich zur Bronchitis noch catarrhalische Pneumonien hinzu. — Trotz der Differenzen in ihrem Verlauf erregten alle drei Erkrankungen durchaus den Eindruck, als handle es sich um einen acuten infectiösen Process. Dieser Eindruck wurde dadurch besonders verstärkt, dass die Krankheit bei eng zusammenlebenden Personen zu gleicher Zeit ausbrach. Die Frage, ob es sich um eine gemeinsame Infectionsquelle oder um contagiöse Uebertragung von Mensch zu Mensch handelte, kann G. nicht beantworten, glaubt aber, dass die Gleichzeitigkeit der Erkrankungen in

seinen Fällen umsomehr Beachtung verdient, als bisher dieses Argument für die infectiöse Natur des fieberhaften Morbus maculosus in der Literatur so gut wie nirgend angeführt und folglich wohl auch nur selten beobachtet worden ist. A. Grünfeld.

(17) Die Anschauungen, welche Jamiesson in dieser Arbeit über das Wesen und die Behandlung der Akne ausspricht, stimmen mit den unsrigen überein und entheben uns daher eines ausführlichen Referats. Ledermann.

(18) Das Wort Acne muss, nach Hodara, für die Bezeichnung der echten Acne aufbewahrt bleiben und darf nicht auf andere folliculäre Hautleiden, noch viel weniger auf jede beliebige Pustel der Haut angewandt werden. Diese bestimmte Acne ist unter Anderem an Komedonen kenntlich, die stets eine Flora von Pilzen beherbergen; diese Flora ist fast immer die nämliche, so dass die blosse Untersuchung der Mitesser genügt, um sich über die Diagnose der Acne zu vergewissern. Diejenigen Mitesser, die man bei anderen Dermatosen trifft (Ekz. seborrh., Narben, Lichen pilaris, sonstige vereinzelte Komedonen), weisen nicht die nämlichen Pilze in den nämlichen Lagen auf, und lassen sich an diesem Merkmal leicht als Formen von Pseudoacne erkennen. Ein bestimmter Pilz fehlt in den Komedonen, der echten Acne niemals; es ist dies ein kleiner, von Unna beschriebener Bacillus, den auch Verf. — unabhängig von Unna — ermittelt hat. Unna gibt in seiner Histopathologie die histologische Beschreibung nach Schnitten durch die Acne; Verf. liefert in dieser Arbeit die mikroskopische Schilderung der Komedonen, sowie den bakteriellen Befund selbst angelegter Komedonenculturen: dieser Bacillus, auf dessen Vorhandensein die Komedonen von 20 Patienten systematisch untersucht wurden, wurde regelmässig in allen diesen Fällen und immer unter den nämlichen Bedingungen gefunden, so dass man in ihm, nach Verf., mit höchster Wahrscheinlichkeit die Ursache der Acne besitzt. Dieser Keim nimmt im Komedo immer den Grund und die centralen Hohlräume, niemals den Kopf ein und dringt nur in den sehr reifen Komedonen bis zu den äusseren Lamellen vor. Ausserdem hat Verf. in dem Komedo der echten Acne noch gefunden: *a*) grosse Bacillen (die Flaschenbacillen Unna's, die Sporen Malassez's, Flaschenkugelbacillen [Verf.]), *b*) eine Art Coccen. Beide Formen finden sich nicht ganz regelmässig, halten sich im Kopf auf und dringen bald mehr, bald weniger tief in die äusseren Lamellen ein, die Flaschen-Kugel-Bacillen tiefer, als die Coccen. Im Grunde und in den inneren Hohlräumen der Komedonen der echten Acne trifft man sie nie. Diese Keime führen nur in den Komedonen der echten Acne ein secundäres, saprophytisches Dasein. In den Komedonen von Pseudoacne fehlen die kleinen Bacillen gänzlich, während die grossen Bacillen und die Coccen häufig, aber nicht regelmässig vorkommen, auch sich durch keine regelmässige Vertheilung auszeichnen. Ledermann.

(19) Neuberger empfiehlt zur Behandlung der Furunkulose Auflegen von 10% Salicylseifenpflaster auf die erkrankten Stellen, nach vor-

heriger Betupfung der Furunkel mit 2% Carbollösung und event. Rasiren der behaarten Nachbarschaft. Beim Ausdrücken der Eiterpfröpfe sei jede Forcirung oder besondere Druckanwendung zu vermeiden, sondern das Pflaster solange weiter aufzulegen, bis genügende Erweichung der Pfropfmasse eingetreten sei. Die Pflasterapplication ist bis zur vollständigen Vernarbung und Verschwinden der begleitenden Infiltration fortzusetzen. (Diese Behandlungsmethode bietet gar nichts Neues, da sie schon vor Jahren von F. J. Pick, der die Salicylpflasterbehandlung eingeführt hat, empfohlen wurde und mit sehr günstigem Erfolge auf seiner Klinik geübt wird.) Ludwig Waelsch.

(20) Barendt bespricht die Theorie und Behandlungsweise der Psoriasis. 1. Die toxische Theorie recurrirt auf die Production von Toxinen, die bei Störungen im Stoffwechsel, namentlich bei harnsaurer Diathese, auftretend, sich auf der Haut in Form von Psoriasis äussern sollen. Der Beweis für die Richtigkeit dieser Annahme ist weder chemisch noch experimentell erbracht worden. — Die Behandlung auf Grund der Toxin-Theorie ist ausschliesslich intern. 2. Die Vererbungstheorie würde die geringen therapeutischen Erfolge jeder Art der Behandlung erklären, und ein Absehen von jedem Eingriff rechtfertigen. 3. Die parasitäre Theorie scheint nicht ganz einwandfrei, nachdem es Köbner gelungen ist, während des Eruptionsstadiums durch Anlegen eines Kratzeffectes an einer eruptionsfreien Hautstelle, trotz streng antiseptischer Nachbehandlung, auf dieser Stelle Psoriasis-Efflorescenzen zu erzielen. Auch Uebertragung auf Gesunde ist nicht sicher nachgewiesen. Trotz dieser Lücken ist doch die Therapie, die sich auf die letztere Theorie stützt, nämlich die Anwendung äusserer Mittel, die erfolgreichste. Nur wenn Störungen im Stoffwechsel wirklich klinisch nachweisbar sind, kommt die innerliche Behandlung in Frage. Günsburg.

(21) Byrom Bramwell empfiehlt nochmals die Anwendung des Schilddrüsenextractes zur Behandlung der Psoriasis. Indem er auf die früher mitgetheilten (und in diesem Archiv ebenfalls referirten) Fälle verweist und über einen neuen ausführlicher berichtet, dessen Krankengeschichte durch Abbildungen illustrirt ist, bemerkt er, dass das Thyreoideaextract nicht etwa ein Specificum gegen Psoriasis sei. Es gäbe auch Fälle, die diesem Mittel trotzten oder nur wenig davon beeinflusst würden. Trotzdem sei es eine der werthvollsten Bereicherungen der Psoriasistherapie. Der beste Weg, die Psoriasis zu heilen, ist nach Verf.: die Patienten in gleichmässiger Temperatur zu halten, ihnen eine bestimmte Diät vorzuschreiben (Milch, Fisch, weisse Fleischsorten), den Zustand der Eingeweide sorgfältig zu reguliren, local diejenigen Medicamente anzuwenden, die erfahrungsgemäss nützlich sind und innerlich das Thyreoideaextract, und zwar in Tablettenform, zu geben, da sich diese am wirksamsten erwiesen. Uebrigens hat Verf. bei seinen Versuchen keine locale Therapie angewandt, da er den reinen Einfluss des Mittels studiren wollte; die Fälle heilen aber rascher, wenn man beide Methoden combinirt. Man gibt das Mittel in möglichst hohen Dosen, die man oft

sehr lange fortsetzen muss. Jedesmal muss man herausfinden, welche Dosen individuell eben noch vertragen werden und geht bis zu dieser Grenze. Als besten Anhalt benutzt man hierbei den Puls. Steigt dieser über 100 bis 110, so ist die Grenze erreicht. Man beginnt mit kleinen Dosen und steigert, bis der Puls 100 bis 110 erreicht, dann hält man inne, weil sonst Kopfschmerzen, gastro-intestinale Catarrhe, Nausea, Erbrechen, Eiterungsprocesse der Haut etc. eintreten. Stellen sich diese ein, so muss die Dosis sogleich reducirt oder das Mittel einige Tage suspendirt werden. Reussirt man nicht bald, so muss man die Maximaldosis wenigstens ein paar Monate geben, ehe man annehmen darf, das Mittel sei in dem betreffenden Falle unwirksam. Bei einigen Fällen von Psoriasis tritt überhaupt nicht eher Besserung ein, als bis deutliche Zeichen von „Thyroidismus“ (Kopfschmerzen, Nausea, Erbrechen etc.) hervorgebracht sind, wie ja auch manche andere Medicamente erst wirken, wenn ihre physiologischen Effecte eingetreten sind. Frisch sich entwickelnde Fälle sind der Behandlung weniger zugänglich als alte, lange bestehende, bei denen der Ausschlag stationär geworden ist.

Sternthal.

(22) Bramwell stellt in der Edinburger mediko-chirurgischen Gesellschaft eine 17jährige, an Psoriasis leidende Kranke vor, die mit Schilddrüsenextract behandelt und auffällig gebessert ist. Es kommt nach ihm auf grosse Dosen und lange Zeit fortgesetzte Darreichung an. Ferner zeigt er ein 17jähriges Mädchen, deren Lupus 9 Jahre lang vergeblich behandelt ist. Aus theoretischen Gründen glaubt Bramwell, dass Schilddrüsenextract vielleicht widerstandsfähiger gegen Tuberculose macht; Myxödematiker sterben häufig an Tuberculose. Bei der Kranken ist eine auffällige Besserung nicht zu verkennen; die Gefässinjection um die Tuberkel ist erheblich vermindert, so dass die Hoffnung auf Heilung gerechtfertigt erscheint.

Koch.

(23) Sympson rühmt die Wirksamkeit der innerlichen Darreichung von Arsenik bei Warzen. Er gibt 14 Tage lang tgl. 1, 2 oder 3 „minims“ von Liqu. arsenic. oder Liqu. arsen. hydrochlor.; unangenehme Nebenwirkungen hat er nie beobachtet. Eine gleichzeitige Behandlung mit Salicylcollodium beschleunigt das Verschwinden der Warzen sehr.

Koch.

(24) Peter beobachtete einen Fall von Pityriasisrubra, bei welchem unter Temperatursteigerung anfangs ein geringer Leber- und Milztumor bestand, der sich im Verlaufe der Krankheit bedeutend vergrösserte, ebenso stellte sich eine rapide Zunahme der anfänglich nur wenig vergrösserten Lymphdrüsen ein. Da der Blutbefund normal war, wurde wegen Verdacht auf Pseudoleukämie Arsenik gereicht, worauf die Temperatur herabging und die Drüsen rasch kleiner wurden. Allmälig verschlimmerte sich der Zustand, und der Kranke starb unter Collaps.

Die Section bestätigte die Diagnose einer Pseudoleukämie; tuberculöse Veränderungen der Lymphdrüsen oder innerer Organe, welche man bei Pityriasis rubra gefunden, und in ursächlichen Zusammenhang mit

der Erkrankung gebracht hatte, liessen sich nicht nachweisen. Die Untersuchung der Haut ergab Befunde, welche mit denen früherer Untersucher im Grossen und Ganzen übereinstimmten: die Hornschicht verdickt, die Zellen im Zusammenhang gelockert, Stratum lucidum und granulosum nur an der Hand und Fusssohlenhaut vorhanden, an allen anderen Körperstellen fehlend oder angedeutet, die Stachelzellschicht verschmälert, ihre Zellkerne gebläht, die Zellen der Basalschicht auseinander gedrängt, cubisch oder flach, das strat. papillare zu wellenförmigen Linien abgeflacht, mit etwas stärkerer Infiltration um die Gefässe, Drüsen und Reste der Follikel, welch letztere geschrumpft und verkürzt, spärliche Wollhaare zeigten. Die Talgdrüsen waren beinahe vollständig zu Grunde gegangen, nur noch als Zellenhäufungen erhalten. Mastzellen liessen sich in der Cutis nicht nachweisen; die elastischen Fasern der letzteren waren scheinbar vermehrt.

Verf. erörtert weiters die Frage, ob nicht durch die Hautkrankheiten selbst ein Anstoss zur Entwicklung der Pseudoleukämie gegeben werden könnte, da durch verschiedene Beobachtungen ein Zusammenhang zwischen durch locale Reizung bewirkte. Adenitis und pseudoleukämischer Drüsenschwellung wahrscheinlich gemacht wurde.

Es kann daher auch Pseudoleukämie sich im Anschluss an indolente Drüsenschwellungen entwickeln, was man auch bei Prurigo und Lichen ruber beobachtet hat. Verf. erwähnt einen von ihm beobachteten Fall von Lues, bei dem sich ebenfalls Milztumor und Drüsenschwellungen entwickelten, die nach Arsenikgebrauch zurückgingen.

Ebenso wie sich Pseudoleukämie an chronische Hautleiden anschliesst, können sich umgekehrt auch auf der Haut im Gefolge einer Pseudoleukämie Tumoren entwickeln, welche in ihrem Bau Lymphosarcomen gleichen. Die Stellung der Lymphodermia perniciosa Kaposi's die ebenfalls mit Leukämie oder Pseudoleukämie einhergeht, ist zweifelhaft. Autor wendet sich auch gegen die Zurechnung der Mycosis fungoides zu den lymphatischen Neubildungen der Haut, da weder das klinische, noch das histologische Bild, das in einem von ihm beobachteten Falle Granulationsgeschwülste ergab, Anhaltspunkte dafür bieten.

Ludw. Waelsch.

(25) Der 44jähr. Pat. Cheinisse's ist seit 2 Jahren erkrankt; die Affection begann mit Röthung und feiner Schuppung nebst Jucken an den Genitalien und verbreitete sich über Hüften, Beine, Rumpf — zuletzt wurde die Brust befallen. Keine lamellöse Schuppung; starker Pruritus; Haut weich; kein Oedem; kein Nässen; keinerlei Effloreszenzen; keine Drüsenschwellung; Allgemeinbefinden gut; starke Empfindlichkeit gegen Kälte; Haare, Nägel normal. Unter Waschungen mit 5% Carbolsäure, Borax-, Zinksalbe, Natr. bicarbon. innerliche Diät fast vollständige Heilung (?!) in 20 Tagen. Jadassohn.

(26) Nach Morris ist Lichen keine Krankheit, sondern nur der Typus einer bestimmten Efflorescenz. Der Ausdruck sollte daher für das von Erasmus Wilson unter der Bezeichnung Lichen planus beschriebene klinische Bild reservirt werden, welches mit Hebra's Lichen ruber iden-

tisch ist. Die von Kaposi unter der Bezeichnung Lichen ruber acuminatus beschriebene Affection ist identisch mit der von Besnier-Devergie als Pityriasis r. pilaris beschriebene Krankheit. Andere Formen des Lichen, wie der Lichen obtusus, hypertrophicus, verrucosus sind nur Varianten des Lichen ruber planus Hebra-Wilson. Der Symptomencomplex, den man den Namen Lichen planus gegeben hat, ist wahrscheinlich durch verschiedene Factoren bedingt; zur Zeit sind wir jedoch über die Pathogenese der Affection noch völlig im unklaren.

Ledermann

(27) Tommasoli steht auf Seite der französischen Autoren, die mit Vidal in dem Lichen simplex eine klinische Individualität, welche von dem papulösen (lichenoiden) Ekzem zu trennen ist, anerkennen. Er beschreibt einen Fall, der ihm in das Symptomenbild des sog. Lichen s. ac. zu gehören scheint: Bei einem 27jährigen Mann entwickeln sich kurze Zeit nach Aquirirung einer Malaria unter Juckgefühl an den Glutealflächen, später an den Seiten des Stammes bis zu den Achseln, aber auch am Gürtel, den Trochantergegenden, seitlichen Nackenpartien, den Streckseiten der Arme und der unteren Extremitäten, den Hand-, Finger- und Fussrücken stecknadelkopf- bis linsengrosse, intensiv oder blassrothe Knötchen mit schwärzlicher Kruste, die an die Efflorescenzen der Prurigo Hebra erinnern. Durch Zusammenfliessen der harten, rauhen, stellenweise feucht anzufühlenden Knötchen entstehen Plaques von verschiedener Grösse und unregelmässiger Begrenzung, oberflächlich hie und da schuppend oder kleine Krusten tragend. Anfangs starke Schweisse, Kopfschmerz, moralische Depression; leichte Hypothermie während des Verlaufs. Mikroskopisch im entwickeltesten Stadium Oedem und starke Rundzelleninfiltration im Derma und in den Papillen. Colliquative Veränderungen und Rundzellen im Epithel, Hornschichte verdickt, kernhaltig.

Der Ablauf unter Chrysarobin, Resorcin und Sublimatbehandlung resp. Bädern in 2—3 Wochen.

Anschliessend wird die differentielle Diagnose gegenüber Prurigo (Typus Besnier) Lichen neurot (Typus Unna) Ekzema papul (Hebra) besprochen. Tommasoli findet, dass sein Fall mit dem von Vidal bezeichneten Lichen simpl. acut. im wesentlichen übereinstimmt. Tommasoli bespricht weiters die beiden Lichengruppen Vidals, den chronischen und den acuten und möchte den ersteren in Rücksicht auf klinische und anatomische Eigenthümlichkeiten zum Lichen ruber (Hebra, Erasmus Wilson), den acuten dagegen aus denselben Gründen an die Prurigo (Hebra, Besnier) reihen. Von letzterer ist er durch die kurze Dauer — daher Pr. temporaire — unterschieden. Winternitz.

(28) Für die durch Eitererreger erzeugten Hautentzündungen unterscheidet Leloir folgende Infectionswege:

1. Von innen aus. Der Organismus entledigt sich durch die Gefässe und Drüsen der Haut der in ihm verbreiteten Keime. Hieraus erkläre sich die Häufigkeit eiteriger Hautentzündungen während der Reconvalescenzperiode vieler Infectionskrankheiten als Variola, Typhus u. s. w. Manche

Erkrankungen, wie Diabetes, Magendilatation, Nierenerkrankungen, Arthritismus etc. modificiren die Gewebe derart, dass sie zu günstigen Nährböden für Infectionskeime werden.

2. Häufiger ist die Infection von aussen. Dieselbe erfolgt vermittels Continuitätsläsionen verschiedenster Art. Ausgangspunkte der neuen Erkrankung bilden entweder vereinzelte Herde derselben Art, die der Pat. selber oder Personen seiner Umgebung in Gestalt von Furunkeln, Impetigopusteln, eitriger Folliculitis aufweisen, oder eitrige Affectionen verschiedenster Art, welche durch Autoinoculation auf entfernte Hautgebiete oder durch Fortschreiten auf die nächste Umgebung zu herdförmigen Eiterungen führen. Natürlich können auch Eiterungen bei anderen Personen, Gegenstände, die von letzteren benutzt wurden, eitrige Hautaffectionen von Thieren häufige Infectionsquellen bilden.

Eine Reihe eiteriger Hautentzündungen (pyodermites hybrides) ist auf das secundäre Hinzutreten von Eitererregern zu schon bestehenden Krankheitsursachen zu beziehen. So gewisse mit Eiterung verbundene Ekzeme, die Eiterherde bei Scabies und Phthiriasis, die durch Eiterung veränderten cutanen Erscheinungen der Tuberculose, Syphilis und Lepra.

In therapeutischer Hinsicht weist Leloir auf die Wichtigkeit einer ausreichenden Separation der Erkrankten, der Desinfection der von ihnen benutzten Gegenstände und auf den bedeutenden Schutz, den ausgiebige Körperreinigung den Gesunden biete, hin.

Die Behandlung der Krankheitsherde hat in Sterilisirung durch antiseptische Substanzen und Anlegung von isolirenden Schlussverbänden zu geschehen.

Leloir empfiehlt mit Bor-, Salicylsäure, Dermatol u. a. versetzte Salben und Pasten; für Furunkel speciell ein Quecksilber-Carbolpflaster.

Winternitz.

(29) Corlett gibt, nach einem historischen Ueberblick über die Nomenclatur und Diagnose des Pemphigus, zwei Hauptformen als heute feststehend an: Pemphigus vulgaris und Pemphigus foliaceus. Bei Pemphigus vulgaris tritt die sehr seltene acute Form meist bei Kindern auf, und beginnt mit hohem Fieber, das nach ein paar Stunden von der Eruption der Blasen gefolgt ist, die die bekannten Veränderungen durchmachen, während neue Nachschübe folgen. Begleitsymptome sind: Prostration, Albuminurie, Delirien. Ausgang meist letal nach 8–10 Tagen. Bei der chronischen Form fehlt das Fieber und die schweren Nebenerscheinungen, die Krankheitsdauer variirt von 3 Monaten bis zu ebensoviel Jahren, überschreitet aber in der Regel nicht ein Jahr. Complicationen sind häufig an allen Arten von Schleimhäuten. In einem Falle sah Corlett ausgedehnte Gangränescenzen an Händen und Füssen und Processe an Sclera und Conjunctiva, die zur Erblindung führten. — Die selten auftretenden Fälle der zweiten Hauptgruppe, Pemphigus foliaceus, charakterisirt der Verf. in der allgemein bekannten Weise. Die Schleimhäute sind in erster Linie betheiligt, bisweilen bilden sie den Ausgangs-

punkt. Allmälig kann der ganze Körper, mit Ausnahme von Palma und Planta ergriffen werden. Das Haar wird brüchig und glanzlos, die Nägel zeigen das gleiche Verhalten, wenn sie nicht im Ganzen durch Eiterung verloren gehen. Reparation tritt nicht ein. Der Verlauf ist meist chronisch, doch beobachtete Corlett zwei Fälle von acutem Auftreten bei Kindern, die ausserdem dadurch bemerkenswerth sind, dass sich die Uebertragung durch eine Hebamme, sowie eine Infection der mütterlichen Brust durch das eine Kind nachweisen liess. Bei einer Reihe weiterer Beobachtungen von „Morbus bullosus" Neugeborener ist die Diagnose auf Pemphigus nicht zweifellos sichergestellt. In seltenen Fällen ging der Pemphigus foliaceus aus Pemphigus vulgaris hervor. Prognostisch ist die letztere Form die günstigere. Den Pemphigus vegetans betrachtet Corlett als keine besondere Krankheitsform. — Therapeutisch verwirft er das Arsen als völlig nutzlos, ohne ein besseres Mittel namhaft machen zu können. Er empfiehlt blaude Diät, Tonica, Punction und Desinfection der Blasen, permanentes Wasserbad, Salben.

Günsburg.

(30) Nikolsky constatirte bei der 44 Jahre alten Frau, die mit Pemphigus foliaceus Casenave behaftet auf der Klinik des Professor Stukowenkow zu Kiew behandelt wurde, eine Abschwächung der Verbindungskraft der Epithelschichten auf der ganzen Oberfläche der Haut und zwar sogar an solchen Stellen, wo niemals Blasen vorhanden waren. Die Abwesenheit von Exsudationsflüssigkeit, durch deren mechanische Wirkung man die Störung der Widerstandsfähigkeit der Hornhautschicht erklären konnte und schliesslich die Anamnese sprechen dafür, dass der pathologische Process den Charakter einer trophischen Störung des ganzen Epithelialüberzuges der Haut trägt.

A. Grünfeld.

(31) Patézon berichtet über einen 48 J. alten Pat., bei dem sich unter heftigen Allgemein-Erscheinungen Blasen bildeten, die mit heller, später sich trübenden Flüssigkeit gefüllt waren; diese platzten und die Epidermis löste sich in grossen Fetzen los; Nägel und Barthaare, letztere nur unvollkommen, wurden abgestossen. Die Mitbetheiligung des Darmes machte sich durch Abgang von Schleimhautfetzen im Stuhl bemerkbar.

Dreysel.

(32) I. Dermatitis papillomaformis circumscripta capillitii. Die Erkrankung stellte sich dar als scharfumschriebene, über die Hautoberfläche erhabene, dunkelrothe, zerklüftete, sehr blutreiche Excrescenzen, die ein übelriechendes, nicht eiterartiges Secret lieferten. Eiterpusteln waren nicht vorhanden. Die dazwischen liegende Haut erscheint normal, ebenso die ziemlich festsitzenden Haare. Aehnliche Veränderungen fanden sich auf der Nasenschleimhaut und an der vorderen Wand der äusseren Gehörgänge, die eine penetrant riechende Flüssigkeit absonderten.

Die Diagnose schwankte zwischen Syphilis (Pat. inficirte sich vor 1½ Jahren), Sycosis, Dermatitis papilloris capillitii, Framboesia (Yaws) einfachen Papillomen und einer bisher unbekannten Erkrankung. Verf.

hebt nun die die Unterscheidung ermöglichenden Symptome hervor, und kommt zu dem Schlusse, dass es sich um eine noch nicht beschriebene Affection handelt, für welche er den obigen Namen vorschlägt.

Unter Touchirungen mit Acid. carbol. liquefact. und mehrmaligem Auflegen von Unna'schen Zinkleim heilte die Affection. Gegen die Nasen- und Ohrerkrankung wurden Aetzungen mit concentrirter Chromsäurelösung mit gutem Erfolge angewendet.

II. Ueber eine eigenthümliche Art und Anordnung eines Jodexanthems bei einem halbseitig Gelähmten.

Bei einem syphilitisch inficirt gewesenen, halbseitig Gelähmten, der Jodkali einnahm, entwickelte sich eine Jodakne in besonders starkem Masse auf der erkrankten Körperhälfte. Bei Fortsetzung der Cur entwickelten sich mehrere tiefgreifende, schmerzhafte, röthlich gefärbte Infiltrate auf der gelähmten Seite, die sich allmälig mit Blasen bedeckten, dann vereiterten und Furunkel aus sich entstehen liessen. Bei Wiederholung der Cur mit JNa entstanden wieder zahlreiche Knötchen und Knoten. Jodoformpillen, die später gegeben wurden, wurden gut vertragen.

Ludw. Waelsch.

(30) Der 55jähr. Pat. Handford's zeichnet sich durch eine ausserordentlich dunkle Hautfarbe aus, die den Verdacht auf Addison'sche Krankheit erweckt. Jedoch fehlen sonstige Symptome derselben. Es besteht keine Pigmentirung der Schleimhäute, der Puls ist kräftig und regelmässig, der Appetit gut und der Patient hat mit Ausnahme des Hautjuckens keine Beschwerden. Bei genauerem Hinsehen erscheint die Haut am ganzen Körper indurirt, geröthet und schuppend — jedoch nirgends nässend. Die Schuppenbildung soll vor seiner Aufnahme in das Hospital sehr reichlich gewesen sein, auch sollen grössere Blasen bestanden haben, zur Zeit war nur eine kleine Blase am Ellenbogen zu sehen. Die Affection ist vor 13 Jahren entstanden, angeblich durch Kratzen des linken Beins mit dem Fingernagel, später hat sie sich von dem Bein aus allmälig über den ganzen Körper verbreitet. Die Pigmentirung begann im Mai 1893, am dunkelsten waren die Achselhöhlen und Inguinalbeugen. Pat. wurde im Hospital mit Arsen, Chinin, warmen Bädern und Unna's Zinkleim behandelt; nach Verlauf von 2 Monaten war die Haut weicher. Die desquamation hörte auf; nur die Pigmentirung wurde nicht alterirt. Nach seiner Entlassung aus dem Hospital, zeigten sich besonders bei heissem Wetter Blasen an den Glutaeen. Unter interner Behandlung mit Chinin und Antimon und äusserliche Behandlung mit Ung. Glycerini bleibt die Haut andauernd weich, das Jucken hört auf und die Pigmentation scheint nicht ganz so tief. Die Affection unterscheidet sich von Pemphigus und Hydroa bullosum durch das gelegentliche Auftreten von Blasen, von dem Ekzem durch das Fehlen des nässenden Stadiums, sowie durch die reichliche Desquamation. Am meisten ähnelt die Affection der Pityriasis rubra Devergie oder der Dermatitis exfoliativa, nur passt die ungewöhnlich starke Pigmentation nicht in das Krankheitsbild. Möglicherweise liegt eine Arsenmelanose vor, da Argyrie ausgeschlossen werden kann. Ledermann.

(34) Fowler theilt zwei Krankengeschichten mit. Im ersten Fall handelte es sich um einen Fischhändler, der sich beim Fischwaschen eine kleine Wunde am l. Mittelfinger zuzog, die, zuerst unbeachtet, sehr bald zu einer sehr schmerzhaften Anschwellung führte. Finger und die entsprechende Metakarpalgegend waren blauroth verfärbt, auf der Haut fanden sich Blasen, die mit dunklem Serum gefüllt waren. Schlechtes Allgemeinbefinden. Amputation und Entfernung des Metakarpalknochens; schnelle Heilung. Aus dem gangränösen Gewebe und den Blasen wurden Reinculturen von den B. pyocyaneus gewonnen. Der zweite Fall betraf einen Patienten, der Tags zuvor unter den sehr heftigen Erscheinungen einer Appandicitis erkrankt war. Bei der sofort vorgenommenen Laparatomie fand sich der zum grössten Theil gangränös gewordene Wurmfortsatz in Granulationen eingebettet, die ihn von der Bauchhöhle abschlossen. Die Granulationen waren, wie der Wurmfortsatz, von grünlich blauer Farbe. Nach schneller Besserung wieder Verschlimmerung, die durch eine circumscripte Gangrän der Bauchwand bedingt war; letztere ist mit Blasen bedeckt, die mit schwärzlich braunem Serum gefüllt sind. Schliessliche Heilung. Reinculturen von B. pyocyaneus aus dem gangränösen Gewebe und dem Blaseninhalt. In beiden Fällen traten also sehr schnell Gangrän und schwere Allgemeinerscheinungen auf, die aber auf zweckentsprechende Eingriffe ebenso schnell schwanden. — Nach einem zusammenfassenden Ueberblick über die Thierversuche mit dem B. pyoc. und über die spärlichen ähnlichen Beobachtungen beim Menschen kommt Fowler zu folgenden Schlüssen: 1. Die destructiven und toxischen Wirkungen, die die Gegenwart des B. pyoc. bei niedrigen Thieren charakterisiren (Kaninchen, Meerschweinchen, Hunde), wurden vor ihm beim Menschen nicht beobachtet. 2. Wo bisher der B. pyoc. gefunden wurde, war seine pathogenetische Bedeutung nicht erwiesen, da in keinem einzigen verbürgten Fall eine Reincultur aus dem lebenden Gewebe gewonnen werden konnte. Seine Anwesenheit in den Blasen (Oettinger's Fall von typhusartiger Erkrankung) beweist nicht mehr, als seine Anwesenheit in Brand blasen. 3. Das einzige, was bisher dem B. pyoc. nachgesagt wurde, war, dass er die Heilung, besonders die Entwicklung des Epithels auf Granulationen aufhalte und nur eine leichte chronische Entzündung verursache, wie man sie so häufig bei seiner Anwesenheit z. B. in Verbänden beobachten könne. — Die oben mitgetheilten Krankengeschichten erweisen dannach nach Fowler's Ansicht, dass entweder unter gewissen Umständen der B. pyoc. gesteigerte toxische Eigenschaften annimmt, oder dass ein ähnlicher, schwer zu differencirender Bacillus, vielleicht der von Ernst beschriebene Bac. pyoc. pericarditidis (Americ. Journ. of the Med. Scienses Oct. 93) als Krankheitserreger anzusprechen ist. Koch.

(35) Wanghop berichtet über äusserst günstige Heilerfolge bei einer sehr grossen Zahl von chronischen Geschwüren, besonders des Unterschenkels, mit gesättigten Lösungen von Kalium permanganicum.

Pinner.

(36) Borschtschew berichtet über eine grössere Anzahl von chronischen Fussgeschwüren und Ekzemen, welche er mit Erfolg mit dem Unna'schen Zinkleimverbande behandelt hat. A. Grünfeld.

(37) Mit dem Namen der „Baelz'schen Krankheit" bezeichnete Unna eine besonders charakterisirte Form von Ulceration der Lippenschleimdrüsen, auf welche er von Baelz in Tokio aufmerksam gemacht worden war. In dem vom Verf. publicirten Falle handelte es sich um ein seit 2 Monaten an der Schleimhaut der Unterlippe in ihrer linken Hälfte bestehendes Geschwür, das allmälig peripher und in die Tiefe fortschritt. Es zeigte ovale Form, rothe, wenig geschwollene, ziemlich scharfe, infiltrirte, an der oberen Grenze etwas unterminirte Ränder, die stellenweise mit Krusten bedeckt waren. Schmerzen und Drüsenschwellung fehlten ganz, das Allgemeinbefinden war gut. Die mikroskopische Untersuchung eines excidirten Stückchens ergab ein Netz von Bindegewebsfasern mit in weiten Maschen befindlichen Leukocyten. In der Nähe dieses Geschwüres zeigte sich eine schmale, in den unteren Partien sternförmig verästelte Narbe, die von einem ebensolchen, nach 14 Tagen geheilten Processe herrührte. Auf Grund der objectiven und subjectiven Symptome liess sich die Differentialdiagnose stellen zwischen der beschriebenen Erkrankung und Primäraffect, Spätsyphilis, Ulcus molle, Tuberculose und Carcinom.

Unter Anwendung von Tinct. jodi heilte die Affection innerhalb vier Wochen. Ludwig Waelsch.

(38) Broes van Dort beobachtete bei einem vor $^1/_2$ Jahr syphilitisch inficirten Mann ausser sicher luetischen Schleimhautaffectionen das Auftreten eines sich stetig ausdehnenden polymorphen Exanthems im Gesichte u. zw. in Form von Furunkeln oder Acne vulgaris, ferner an den Extremitäten, wo es theils ulceröse, kreisrunde, scharfrandige Formen, deren Grund von necrotischen Fetzen und Krusten bedeckt war, theils haselnussgrosse, mit blutigem Serum prall gefüllte Blasen darstellte, welch' letztere sich ausschliesslich an der r. Planta fanden. Die Geschwüre hatten sich durch eitrige Schmelzung tuberöser Infiltrate entwickelt, die bullösen Formen waren gleich als solche entstanden.

Die Diagnose war schwankend. Würde es sich um Lues gehandelt haben, so hätte dies entsprechend dem Aussehen der Eruptionen und der seit der Infection verflossenen Zeit nur eine maligne Lues sein können, was aber gemäss dem bisherigen klinischen Verlauf sich nicht annehmen liess. Die Polymorphie des Exanthems und das acute, gleichzeitige Auftreten desselben an allen Stellen sprachen gegen Acne vulg., Pemphigus und Impetigo, dagegen aber im Zusammenhalt mit dem vorausgegangenen längeren Jodgebrauch für eine Joddermatose. Es liess sich auch Jod im Harne nachweisen, und trat Heilung nach Entziehung des Jodkali auf.
Ludwig Waelsch.

(39) Gebert beschreibt nach Zusammenstellung der diesbezüglichen Literatur einen Fall von Lichen ruber verrucosus. Es handelte sich um

einen Mann, der starke Varicositäten an den unteren Extremitäten zeigte, von welchen besonders die l. mit einer grossen Zahl verschieden grosser, derber, braunröthlicher Geschwülste bedeckt war, die in ihrer Anordnung dem Verlaufe der varicösen Venen folgten. Die grösseren ähnelten stark zerklüfteten Warzen, die kleineren waren noch glatt, hatten theilweise centrale Dellen und scharf ausgeprägte Oberhautfelderung. Zwischen den Geschwülstchen fanden sich zahlreiche typische Lichenknötchen, lichenartiges Ekzem und Kratzeffecte. Die Erkrankung hatte vor ungefähr 6 Jahren im Anschluss an eine Verletzung unter sehr starkem Jucken begonnen, und war es nach dem Kratzen zur Bildung der Knötchen und Knoten gekommen. Später trat das Jucken erst nach Bildung der Knötchen auf. Die mikroskopische Untersuchung einer excidirten Geschwulst ergab an der Epidermis keine wesentlichen Veränderungen, im Rete ein stärkeres Auswachsen seiner Zapfen. Dagegen fand sich in der Cutis eine scharf abgegrenzte Wucherung, welche sich aus Spindelzellen zusammensetzte, die die Papillen von oben nach unten durchziehende Stränge bildeten; in und zwischen diesen fanden sich Rundzellenanhäufungen. Es handelte sich hier also nicht um Warzen, um eine Papillarhypertrophie, sondern um einen äusserst chronischen Lichen, wie ein zweiter, vom Verf. angeführter Fall bewies, bei welchem sich ein directer Uebergang aus den einfachen Knötchen in die hyperplastische, und aus dieser in die verrucöse Form beobachten liess. Der entzündliche Charakter der Affection tritt hier aber mehr und mehr zurück, so zwar, dass die Rundzellen sich in ein der Resorption mehr widerstehendes Gewebe, in Spindelzellen, umwandeln, so dass das Ganze einen geschwulstartigen Charakter bekommt. Dieser Process stellt das Endglied der Reihe dar, welche die verschiedensten Lichenformen enthält, deren verschiedenartige Symptome im Allgemeinen durch die Acuität der Erkrankung bedingt werden. Das Bindeglied aller dieser Typen ist das Lichen planus-Knötchen.

Ludwig Waelsch.

# Buchanzeigen und Besprechungen.

Roberts, H. Leslie. Introduction to the study of the mould-fungi parasitic to man. Mit 8 Tafeln Abbildungen. 72 p. Liverpool 1893. T. Dobb & Co.

Besprochen von F. Král in Prag.

Insolange es nicht gelingen wird, an den pflanzlichen, den Hyphomyceten zugehörigen Hautparasiten eine höhere Fructificationsart zu entdecken, als jene der oïdienartigen Conidienbildung am Thallus, bleibt es ein vorderhand ziemlich aussichtsloses Unternehmen, den pathogenen Hautfadenpilzen eine definitive Stelle im System anweisen zu wollen. Dem gleichfalls dahinzielenden Versuche von Roberts in der vorliegenden Abhandlung fehlt ebenso die angedeutete Basis, wie den vorangegangenen anderer Autoren. Wir stimmen daher gerne Roberts zu, wenn er seine Eintheilung der pathogenen Hyphomyceten als eine provisorische angesehen wissen will. Unter den Aspergillen vermissen wir den pathogenen Aspergillus s. Sterygmatocystis nidulans Eidam. Die Mucorineen enthalten blos die saprophytischen Arten M. mucedo und M. racemosus, welcher Irrthum allerdings in einer Anhangsnote durch Substituirung der pathogenen M. corymbifer und M. rhizopodiformis corrigirt wird. Die Existenz der pathogenen M. ramosus Lindt und M. pusillus Lindt scheint Roberts entgangen zu sein. Die Saccharomyceten umfassen an erster Stelle den — Soorpilz! und an zweiter und letzter Stelle — Saccharomyces cerevisiae! Die Species Trichophyton hat in Trichophyton vulgaris — dem bisher als Tr. tonsurans bezeichneten Pilze — ihren typischen Vertreter. Varietäten desselben sind Tr. corporis, welcher nach Roberts namentlich in Wien häufig vorkommen soll; Tr. muridis, unter welcher Bezeichnung eine Gruppe von Trichophytonpilzen zusammengefasst wird, die

vornehmlich die Nager befällt; Mikrosporon furfur, von Roberts als Trichophytonvarietät angesehen; M. Audouinii, identisch oder nahe verwandt mit Tr. vulgaris; M. mentagrophytes, ebenfalls identisch mit letzterem und schliesslich die (sehr) zweifelhaften Tr. sporuloïdes Robin und Tr. ulcerum Robin. Mit mindestens derselben Berechtigung wie die beiden letzteren Pilze und M. furfur hätten hier auch die bereits gezüchteten Pilze des Eczema marginatum und des Erythrasmas (M. minutissimum) nach unserer Meinung Aufnahme finden müssen. Achorion ist dem Trichophyton so nahe verwandt, dass beide von demselben Pilze abzustammen scheinen. A. vulgaris (A. Schoenleinii) zerfällt gleichfalls in mehrere Varietäten, darunter Hühnerfavus und A. Keratophagus Ercolani. Roberts tritt der Annahme Verujski's bei, dass Tr. capitis wohl Glucose, nicht aber andere Zuckerarten zu assimiliren vermag. (Hier möge Roberts daran erinnert sein, dass er bei früheren Culturversuchen [1]) den Trichophytonpilz auf Malzinfus züchtete und damals auf diesem Nährmedium reichliche Pilzentwicklung beobachtet hat. Ref.)

Die Anpassung der parasitären Pilze an den Nährboden ist präcise formulirt. Jeder Pilz modificirt den Nährboden, auf welchem er wächst und jeder Nährboden kann an dem Pilze, den er ernährt, eine Variation bewirken. Da mit Ausnahme der Hausthiere andere Thiere von den parasitären Pilzen des Menschen nicht befallen werden, muss die Domestication wohl eine gewisse Gleichförmigkeit der Gewebe der verschiedenen Thierarten und damit die Empfänglichkeit für pathogene Pilze herbeiführen. (Wir möchten eine naheliegende Erklärung dieser Erscheinung vorziehen. Den frei lebenden Thieren fehlt eben in der Regel die Infectionsgelegenheit, nämlich der Contact mit den Wirthen der pathogenen Hautfadenpilze: dem Menschen und den Hausthieren. Ref.)

Des interessanten Capitels der Roberts'schen Arbeit „Ueber Variation" sei hier eingehender gedacht, da es manchen klärenden Beitrag zu der theoretisch häufig ventilirten, experimentell aber wenig gewürdigten Frage über den Pleomorphismus der pathogenen Hautfadenpilze enthält. Unter Hinweis auf Darwin's Definition

---

[1]) Observations on the artificial cultivation of the ringworm fungus. Brit. Journ. of Dermat. Vol. I. 1889 p. 359.

von „Art“ und „Varietät“ tritt Roberts der bei manchen Autoren herrschenden Tendenz entgegen, zahlreiche neue Arten von parasitären Fadenpilzen aufzustellen, ohne Rücksichtnahme auf die fundamentale Thatsache, dass Sporenindividuen derselben Pilzart in ihrer Affinität zu demselben Nährboden differiren, gerade so wie gewisse parasitäre Pilze für einige Individuen einer Thierart pathogen sind und für andere derselben Species nicht. Ein eingehendes Studium der Darwin'schen Gesetze über Variation dürfte, nach Roberts, vor solchen Irrthümern bewahren, denn diesen Gesetzen, die für die ganze übrige Pflanzenwelt Geltung haben, müssen auch die Fadenpilze unterworfen sein.

Eine Reihe von Beobachtungen des Autors über die Variirung des Trichophytonpilzes als Saprophyt und als Parasit sprechen dafür. Diese als auch analoge Variationen an höheren Pflanzen lassen die Existenz distincter zur selben Species gehörigen Pilzrassen annehmen. Die von Neebe und Unna aufgestellten neun Arten des Favuspilzes seien nichts anderes, als von verschiedenen Quellen stammende und auf dem gleichen Nährboden cultivirte Varietäten. Ausser diesen natürlichen Variationen gebe es auch solche, die sich künstlich hervorbringen lassen und daher sorgfältige Berücksichtigung erfahren müssen, ehe ein Pilz classificirt wird. Der Nährboden modificire den Pilz je nach der Menge von Nahrung, die ersterer enthält, was Roberts durch eigene Beobachtungen nachweist. Die Gegenwart von freier Säure oder freiem Alkali beeinflusse Zellform und Pigmentbildung. Ein farbloser Trichophytonpilz ergab Roberts, als er auf einem sauren Nährboden cultivirt worden war, einen solchen, welcher einen braunen Farbstoff producirte. Von einem Trichophytonpilze hat R. durch Züchten bei 25—30° und bei 37—40° zwei morphologisch und culturell völlig verschiedene Varietäten erhalten. Passirt der parasitäre Pilz einen Nährboden animaler oder vegetabilischer Natur, so werde er mehr oder weniger modificirt. Wenn diese Variation mittels Zuchtwahl an zahllosen Generationen gewissermassen eine Anhäufung erfährt, kann sie mit dem Entstehen einer neuen Art endigen. So wurde, glaubt Roberts, Achorion vom Trichophyton differencirt und beide Pilze mögen von einem gemeinschaftlichen Vorfahren abstammen. Variationen, welche derart in ihrem Kampfe ums Dasein sich nützlich erweisen, mögen sie auch an sich unbe-

deutend sein, sind vor Allem zur Unterscheidung zu wählen. Constanz sei eine der wichtigsten Bedingungen für eine Artdifferenz. Neebe und Unna haben die Achorionvarietäten in solche mit und ohne Luftmycel, je nach ihrem vermeintlichen höheren oder geringeren O-Bedürfnisse eingetheilt und nannten sie daher aërophile und aërophobe. Nach Roberts haben aber alle Achorionvarietäten ein grosses O-Bedürfniss. Unna habe eben übersehen, dass seine Varietät A. euthytrix in seinen eigenen Culturen auf dem einen Nährboden Luftmycel bildet, auf dem anderen nicht, trotzdem bei beiden der Luftsauerstoff gleichen Zutritt hatte. Unna habe ferner versucht, die Achorionvarietäten entsprechend ihren ampullenförmigen Anschwellungen in Unterabtheilungen zu zerlegen, obzwar er selbst diese Anschwellungen als pathologische Gebilde betrachtet. Ebensowenig sei die Classification auf Grund der verschiedenen Sporengrösse zulässig.

Provisorisch bringt Roberts die für den Menschen und die Hausthiere pathogenen Fadenpilze als „Haplomycetes domestici“ in einer selbständigen Gruppe unter.

---

# Varia.

**Internationaler Dermatologen-Congress in London.** Aus einem offenen, in den Annales de Dermatologie 1894 Nr. 12 abgedruckten, an Herrn Dr. H. Feulard gerichteten Briefe des Generalsecretärs des Executiv-Comités für den Internat. Dermatologen-Congress in London Herrn J. J. Pringle entnehmen wir, dass das vorbereitende Comité beschlossen hat, den Congress in diesem Jahre **nicht** abzuhalten und ihn auf einen späteren, noch nicht definitiv festgestellten Zeitraum, vielleicht auf das Jahr **1897** zu verschieben.

Als Grund für diesen Beschluss wird angegeben, dass die British medic. Associat. ihre diesjährige Versammlung in London abhalten wird und dass der nächste Internationale medic. Congress in Moskau im Jahre 1896 stattfinden soll.

Der Redaction des Archivs ist diesbezüglich keine Verständigung zugegangen. Pick.

---

# Originalabhandlungen.

Aus der königl. Universitätsklinik für Syphilis und Hautkrankheiten des Herrn Geheimrath Prof. Dr. Doutrelepont zu Bonn.

# Zur pathologischen Anatomie der Sklerodaktylie (Sklerodermie der Extremitäten).

Von

Dr. **Max Wolters,**

Privatdocenten für Dermatologie, I. Assistenzarzte der Klinik für Syphilis und Hautkrankheiten zu Bonn.

(Hierzu Tafel IV und V.)

Durch eine grosse Anzahl genauer klinischer Beobachtungen ist im Laufe der Jahre das Krankheitsbild „Sklerodermie" klargelegt und nach allen Richtungen hin sichergestellt worden. Dabei fand sich, dass der von Gintrac fixirte Begriff dieser Erkrankung zu eng gefasst war, und dass eine Reihe von Affectionen, die unter den verschiedensten Namen sich in der Literatur vorfanden, unter demselben eingereiht werden mussten; so alle Fälle von circumscripter und allgemeiner Sklerose der Haut, Addisson, Keloid, Morphea, und Sklerodaktylie.

War schon aus klinischen Gesichtspunkten, aus der Uebereinstimmung und Aehnlichkeit der Symptome eine Einreihung all' dieser Krankheitsbilder als Formen oder Stadien ein und desselben Processes, einer Fibrosis oder Fibromatosis wahrscheinlich, so vermochte doch erst die pathologisch-anatomische Forschung die Beweise dafür zu erbringen.

Gestützt auf den Nachweis der charakteristischen Gefässveränderungen, der bindegewebigen Hypertrophie und späteren Sklerosirung lehrte sie die klinisch differenten Bilder aus gemeinsamer Ursache erklären. So wurde circumscripte und diffuse

Sklerodermie, Morphea und Adisson's Keloid als auf gemeinsamen pathologischen Processen beruhend erwiesen. Genaue Sectionen und mikroskopische Untersuchungen vermochten sogar die gleichen Processe, die sich in der Haut vorfanden, auch im Muskel, im Herzen, im Uterus, in Lunge und Niere aufzudecken, wodurch der Sklerodermie als einer Erkrankung der Haut der Boden entzogen und sie als eine Allgemeinerkrankung erwiesen wurde, die mit Gefässveränderungen beginnt und zur Sklerose des Bindegewebes nach vorheriger Hypertrophie führt. Ihr hervorstechendes zuerst und fast allein diagnosticirbares Symptom ist und bleibt die Affection der Haut, der die Sklerodermie ihre Stellung als Hauterkrankung auch für die Zukunft wird zu danken haben. Ueber die Mitbetheiligung des Knochensystems an dem Processe finden sich erst in der neuesten Literatur einige Bemerkungen, aber nur sehr spärlich. Ball war der erste, der bei seinen als Sklerodaktylie bezeichneten Fällen auf den innigen Zusammenhang mit der Sklerodermie hinwies, ohne freilich den anatomischen Nachweis für seine Ansicht beibringen zu können; der von Mirault beobachtete und von Verneuil untersuchte Fall konnte für ihn keinen ausreichenden Beweis liefern. Seit Ball's Mittheilungen sind in der Literatur eine grosse Anzahl casuistischer Beiträge zur Frage der Sklerodaktylie geliefert worden, während pathologisch anatomische Untersuchungen fast ganz fehlen. Auf die wenigen Mittheilungen in der Literatur komme ich noch zurück. Das von Ball geschilderte und genau beschriebene Krankheitsbild wird von allen späteren Autoren bestätigt, von neuem vorgetragen, ohne wesentlich neues hinzuzufügen.

Von Vidal (Gaz. des Hôpit. 1878) ist die Trennung in spontane und secundäre Sclerodaktylie vorgeschlagen worden, deren letztere sich an eine Verletzung der Haut, Ekzem, Ulcera, Stoss, Lymphangitis und ähnliches anschliessen soll. Ich gehe darauf nicht näher ein, da ich eine derartige Eintheilung für unthunlich halte, und sie für die folgenden „mikroskopischen" Beiträge ohne Belang ist.

Sklerodaktylie oder Sklerodermie der Extremitäten beginnt wie die Sklerodermie überhaupt, meist langsam, allmälich. Oft zeigt sich zuerst eine abnorme Pigmentation oder

es stellt sich das Gefühl von Kälte und Kribbeln ein, das rasch wieder schwindet. Nach gewisser Zeit wird die Haut dann roth und glänzend und zwar meist zur Winterszeit, während das beginnende Frühjahr die Erkrankung bis auf Spuren schwinden lässt. In anderen Fällen wird die Haut bläulich. Gefässerweiterungen treten auf, die nicht mehr ganz schwinden und nach und nach, oft im Verlauf von Jahren, wird die ganze Haut fest, dünn, unbeweglich, den Fingern und Zehen wie angeleimt. Ihre rothe, bläuliche Verfärbung bleibt zu Anfang bestehen, geht dann aber in eine gelblich weisse über, falls Pigmentablagerung fehlt. Trotz dieser Veränderungen fehlt jede Sensibilitätsstörung, ja selbst dann noch, wenn die Beweglichkeit der Glieder durch die Atrophie der Haut gleich Null geworden ist. Gleichzeitig atrophirt der Knochen, wodurch die Finger mehr und mehr sich verkürzen. Die Nägel werden dünner und kleiner und schwinden bis auf Reste, gleichzeitig treten häufig Erkrankungen der Haut in Form von Pusteln und Blasen auf, die zu mehr oder weniger tiefen Ulcerationen führen. Hie und da kommt es auch zu Abscessen und tieferen Zerstörungen, zu kraterförmigen Substanzverlusten. Derartige „Hauterkrankungen" können sich wiederholen und führen, wenn sie die Gegend der Gelenke betheiligen, eventuell zur Ankylose. Das sind aber extrem seltene Fälle; augenscheinlich gehört der Mirault'sche hierher; gewöhnlich entwickeln sich, wie auch Hardy es schildert, „kleine Blasen und Pusteln, die platzen und Gelegenheit zu Ulcerationen oberflächlicher Art geben, deren Resultat eine oberflächliche Narbe ist, aber nie eine positive Zerstörung der Haut". Von den Ankylosen hebt genannter Beobachter noch ausdrücklich hervor, dass es sich nicht um wirkliche, echte mit Verschmelzung der Knochen handle, wie in dem Fall Verneuil's (Gaz. hebd. 1863), sondern um falsche, durch permanenten Zug der Sehnen (resp. Muskeln) bedingte. Diese Ansicht ist auch von Ball vertreten worden, der nach Durchtrennung der Sehnen völlig freie Beweglichkeit erhielt. Doch wird im Folgenden, besonders durch die Befunde Lagrange's, auch auf eine andere Erklärung hingewiesen werden müssen.

Die Phalangen selbst schwinden ohne Eiterung und ohne Nekrose des Knochengewebes bis auf Reste. Unter ganz be-

sonderen Verhältnissen (Fall Mirault) scheinen oben erwähnte Ulcerationen in die Tiefe vordringen und Zerstörungen veranlassen zu können, denen Gangrän von Phalangen, eventuell der ganzen Zehen folgt.

Derartige Vorkommnisse sind secundärer Natur und gehören nicht zu dem Process als solchem. Die Affection findet sich meist an den oberen Extremitäten, selten an den Füssen. Der Beginn der Erkrankung mit Erythemen localer Asphyxie, Syncope und Paraesthesien haben den Gedanken aufkommen lassen, dass es sich nur um Fälle der Raynaud'schen Gangrän handle. In der That sind die Anfangssymptome unter Umständen fast die gleichen, wie Favier in seiner Thèse de Paris auseinander setzt, im weiteren chronischen Verlaufe bietet aber die Sklerodaktylie so durchgreifende Unterschiede von dem durch Raynaud, Weiss und Andere geschilderten Krankheitsbilde, dass wir die Sklerodaktylie als zur Sklerodermie und nicht zur spontanen Gangrän gehörig annehmen müssen. Auf die zahlreichen klinischen Differenzen einzugehen, führt hier zu weit; es soll nur betont werden, dass die pathologisch anatomische Untersuchung bei der Raynaud'schen Gangrän keinerlei verwerthbare Veränderungen bisher nachweisen liess, während bei Sklerodaktylie typische und constante Vorgänge zu Tage liegen; Ulcerationsprocesse sind bei Sklerodermie naturgemäss nichts Seltenes, zumal nicht an den allen Insulten ausgesetzten Extremitäten. Sie sind meist an den Gelenken localisirt, und sind durch die Rigidität und Unnachgiebigkeit der Haut vollständig erklärt. Ein zu der Erkrankung gehöriges Symptom stellen sie nicht dar, wie zahllose Fälle beweisen, sondern nur eine Folge der nach und nach sich entwickelnden Sklerose der Haut. In den wenigen Fällen, wo es im Anschlusse an Ulcerationen bei Sklerodaktylie zur Abstossung einer Zehe oder Ausstossung necrotischer Knochentheile kam, scheint secundäre Infection des atrophischen Gewebes den Grund dafür abzugeben; zum Bilde der Sklerodaktylie als solcher gehört der Vorgang ebensowenig wie zu dem der spontanen Gangrän, es fehlt in all diesen Fällen die Munification. Hardy (Thèse de Paris 1877 pag. 218) hebt daher auch ausdrücklich hervor: Es handelt sich nicht um einen Ulcerationsprocess, nicht um eine Gan-

grän der Extremitäten, sondern um eine wirkliche Atrophie, eine wirkliche spontane Resorption.

Ich hatte Gelegenheit einen Fall von Sklerodaktylie an den Füssen in der Universitätspoliklinik für Hautkrankheiten des Herrn Geheimrath Doutrelepont zu untersuchen. Der Patient hatte wegen einer Ulceration an der grossen Zehe die chirurgische Station aufgesucht, wo späterhin auch die Exarticulatio halucis vorgenommen wurde. Das entfernte Glied wurde mir von Herrn Geheimrath Trendelenburg zur Untersuchung überlassen. Hierfür, sowie für die Notizen aus dem Krankenjournale bin ich demselben zu Danke verpflichtet. Die Krankengeschichte des Falles ist kurz folgende:

Der Patient Hermann R. aus G., 38 Jahre alt, stammt aus gesunder Familie, in der erbliche Belastung nicht nachzuweisen ist. Der Kranke war nach seiner Angabe selbst immer gesund, nie luetisch inficirt. Im Jahre 1885 wegen eines symmetrischen Lupus erythematodes beider Wangen in der Bonner Hautklinik kurze Zeit behandelt, verschwand er uns völlig aus den Augen. Damals bestand, wie das Krankenjournal ausweist, noch keine Erkrankung an den Füssen. Diese entwickelte sich ganz schleichend ungefähr um das Jahr 1889. Genaue Angaben kann Patient nicht machen, da er auf die ersten Anfänge nicht geachtet. Das zuerst bemerkte Symptom war, dass die Füsse leicht kalt wurden; hie und da trat Taubsein und Kriebeln ein, wobei die Füsse meist etwas geröthet und geschwollen erschienen. All' diese Symptome traten immer nur vorübergehend auf, um bald wieder zu schwinden. Schmerzen wurden nicht beobachtet, doch fiel es dem Patienten auf, dass die Füsse nach und nach blasser und kälter als die übrige Haut wurden und dabei steif und unbeweglich durch die nach und nach fester werdende Haut. Die Steifigkeit steigerte sich so, dass die Locomotion behindert wurde, zumal von Zeit zu Zeit, besonders bei kälterem Wetter, kleine Geschwürchen an den Zehen auftraten. Diese heilten unter antiseptischer Behandlung rasch ab. Ende 1890 trat an der grossen Zehe links eine tiefergreifende Ulceration auf, die erst nach 6 Wochen zur Verheilung kam, um in demselbem Winter nochmals aufzutreten. Rasche Heilung unter antiseptischem Verbande. In dieser Zeit fiel es dem Patienten neben der schon früher bemerkten Festigkeit und Starrheit der Haut und der Unbeweglichkeit der Zehen auf, dass diese alle bedeutend kleiner geworden und dadurch der Fuss im Ganzen verkürzt war.

Zwei Jahre lang war der Kranke dann von Ulcerationsprocessen völlig frei und befand sich unter Anwendung von Salzbädern verhältnissmässig wohl; jedenfalls waren die Zehen und Füsse soweit beweglich und die Haut soweit geschmeidig, dass er, am Gehen nicht gehindert, weitere Strecken zurücklegen konnte.

Im December 1892 trat dann im Anschluss an eine kleine Ulceration an der Basalphalange der grossen Zehe links unter starken Schmerzen eine heftigere Entzündung ein, die zur Vereiterung und Bildung einer Fistel führte.

Patient suchte daher im Januar 1893 die chirurgische Klinik in Bonn auf. Die Haut der ganzen linken grossen Zehe war stark geröthet, an der Innenfläche eine Fistel, die auf freiliegenden Knochen führte. Das Gelenk zwischen beiden Phalangen stark druckempfindlich.

17./1. Cautherisation der Fistel. Keine Besserung.

9./3. Exarticulation der Zehe.

24./3. Da keine Verheilung eintritt, die Fäden durchschneiden und in der Tiefe der Metatarsus mit erkrankt ist, wird auch dieser zur Hälfte entfernt, doch musste wegen weitergehender Necrose am 25./4. auch der Rest entfernt werden.

1./6. Patient entlassen mit einer kleinen, kaum noch secernirenden Fistel.

14./8. war in der Narbe eine neue Entzündung aufgetreten, die nach Mittheilung des Kranken unter antiseptischer und antiphlogistischer Behandlung zurückging.

Ich selbst sah den Kranken in den ersten Tagen des März, wo ich neben den oben schon mitgetheilten anamnestischen Daten folgenden Status praesens notirte.

Patient, von grosser Gestalt und guter Ernährung, zeigt auf beiden Wangen handtellergrosse, charakteristische Flecken von Lupus erythematodes, die sich auch noch etwas hinter die Ohren ausdehnen. Sonst keine Hautveränderungen am Körper. Innere Organe gesund, keine Atheromatose. Im Urin weder Zucker noch Eiweiss.

Die Haut beider Füsse ist bis zur Mitte der Metatarsalknochen gesund, wenn auch von etwas blasser Farbe; ihre Consistenz ist weich, gestattet das Erheben einer Falte als auch Verschiebung auf ihrer Unterlage. Ohne scharfe Grenze, weder durch Differenz in der Farbe noch im Niveau geht dieselbe unmerklich in die erkrankte Haut über, welche den Rest der Metatarsalknochen und die Phalangen deckt. Starr, derb und fest, macht dieselbe den Eindruck der absoluten Härte. Oedem oder Infiltrat fehlt. Die Haut liegt ihrer Unterlage fest an und lässt sich weder in die Höhe heben noch verschieben. Ihre Farbe ist gelblich weiss, rothe Flecken oder Verfärbungen fehlen, ebenso Gefässerweiterungen. Die erkrankten Partien fühlen sich kalt an, ohne eine direct demonstrirbare Temperaturdifferenz nachweisen zu lassen; eine Herabsetzung der Gefühlswahrnehmung fehlt ebenso wie eine Erhöhung.

Die Zehen zeigen nur noch $^1/_3$ ihrer normalen Länge, auch fehlt ihnen völlig ihre frühere normale Configuration und Gestalt. Ihre Form ist die von kurzen Stummeln mit leicht verjüngten Enden. Sie sehen aus, als seien sie, nach und nach abgegriffen, um $^2/_3$ ihrer Länge verkürzt worden; dabei fehlt jede Runzel, jede Falte, die Haut zieht glatt, blass und glänzend als starrer Mantel über die Reste der Phalangen dahin,

auf's innigste mit ihnen verschmolzen. Die Nägel sind ganz verkümmert, hie und da noch als zerklüftete, krümelige Reste vorhanden. Die Gelenke sind steif, lassen aber eine passive Bewegung geringen Grades zu. Von activer Beweglichkeit ist nur noch in den Metatarso-Phalangeal-Gelenken ein Rest vorhanden.

An der Innenseite der linken grossen Zehe, entsprechend der Mitte der Basalphalange, befindet sich eine Oeffnung von der Grösse eines kleinen 20-Pfennig-Stückes, die direct auf entblössten Knochen, und zwar in die Spongiosa hineinführt. Die Haut in der Umgebung dieser Fistel ist geröthet, sehr empfindlich. Aus der Fistelöffnung entleert sich nur wenig eitriger Secret, in der Tiefe viel necrotische Gewebsfetzen.

Die am 9. März exarticulirte Zehe wurde in Alkohol conservirt und mir zur Untersuchung überlassen.

Neben den Veränderungen, welche nach den bisherigen Untersuchungen sich in der Haut vorfinden mussten, — konnte doch die Diagnose nur auf Sklerodactylie (Ball) gestellt werden — hoffte ich durch genaues Studium Klarheit darüber zu gewinnen, in welcher Ausdehnung die Knochensubstanz an den pathologischen Vorgängen betheiligt sei und in welcher Art.

Dank der Güte des Herrn Geheimrath Doutrelepont konnte ich diese Studien im Laboratorium seiner Klinik in ausgedehnter Weise anstellen.

Ich gebe die Resultate derselben im Folgenden eingehend wieder, da nur wenige mikroskopische Befunde vorliegen, die an Knochen bei Sklerodactylie gewonnen wurden, und andererseits auch der Zusammenhang von Haut- und Knochen-Veränderungen deutlicher als bisher sich nachweisen lässt.

An der mir zur Verfügung gestellten grossen Zehe, die in Alkohol gehärtet in meinen Besitz kam, fällt vor Allem auf, dass dieselbe bedeutend an Grösse eingebüsst hat. Ihrer Form nach ist sie spindelförmig, die Endphalange stark verschmälert. Der Nagel wird durch einige zerfaserte krümelige Reste repräsentirt, die in dem noch angedeuteten Nagelfalz lose festsitzen. Im Uebrigen ist die Configuration des Nagelbettes und der seitlichen Nagelwälle völlig verstrichen und in das Niveau der übrigen Haut hineingezogen. Die Oberfläche der Haut ist gleichmässig glatt, die normale Runzelung und Fältelung ist völlig verschwunden, auch die Falten in den Gelenkbeugen sind verstrichen. An der Innenfläche der Zehe führt eine krater-

förmige Ulceration, mit necrotischen Gewebsmassen erfüllt, auf die Knochensubstanz der unterliegenden Basal-Phalange. Der Haut-Schnitt bei der Exarticulation führt 2 Cm. um diese Oeffnung herum. Aus dem exarticulirten Stumpf ragt der Knochen der Basalphalange heraus. Die Gelenkfläche des Knorpels lässt Abnormitäten nicht bemerken, doch zeigt der Knochen eine durchaus rauhe Oberfläche, die sich mit dem Nagel eindrücken lässt. Der Knochen lässt sich ohne Anwendung grösserer Kraft mit einem Scalpell schneiden. Zur mikroskopischen Untersuchung wurde das Material in der Weise getheilt, dass die durch den Ulcerationsprocess am stärksten veränderte Basalphalange mit den Weichtheilen, soweit sie noch vorhanden waren, von der Endphalange getrennt wurde durch Loslösung im Gelenke. Dabei fand sich, dass makroskopisch keine Veränderung an den Knorpelflächen sich vorfand, noch auch Wucherungen der Synovialis; die vorhandene Ankylose muss daher als nur durch die Hautveränderung bedingt angesehen werden. Von beiden Phalangen wurden Längs- und Querschnitte angefertigt. Die Entkalkung erfolgte in schwacher Salpetersäure während mehrerer Tage unter häufigem Wechsel der Flüssigkeit. Bei der Zurichtung der Präparate fiel überall die äusserst derbe Consistenz der Haut auf, die unter dem Messer knirschte, während der Knochen im Gegensatz dazu sich leicht schneiden liess. Haut, Subcutangewebe und Knochen blieben immer in Zusammenhang. Die entkalkten Stücke wurden in fliessendem Wasser von den Säureresten befreit und in Alkohol steigender Concentration gehärtet. Geschnitten wurden die Präparate je nach ihrer Configuration auf dem Gefriermikrotom (Kühne'sche Methode, Durchtränkung mit Anisöl), oder nach Einbettung in Celloidin.

Färbung mit Hämatoxylin, Carmin, Pikrocarmin, Boraxmethylenblau (Unna) und Orcein (Tänzer). Die Schnitte der Endphalange, besonders die senkrecht zur Axe gelegten, boten sehr schöne und instructive Bilder, die schon bei schwacher Vergrösserung ein Urtheil gewinnen liessen über die Art und Ausdehnung der pathologischen Veränderungen. Bei Schnitten in der Längsrichtung des Gliedes war das weniger deutlich. Ganz getrübt und verwirrt war das Bild an den

Schnitten der Basalphalange, da durch die Fistelbildung und die schweren entzündlichen Vorgänge eine so starke Infiltration sich in Haut und Knochen etablirt hatte, dass die ursprünglichen Vorgänge undeutlich gemacht, ja völlig verdeckt waren.

Da ich auch aus den klinischen Beobachtungen die Ueberzeugung gewonnen habe, dass tiefere Ulcerations- und Entzündungsvorgänge bei Sklerodermie wohl vorkommen, aber secundär durch Zusammentreffen verschiedener Momente hervorgerufen werden, ohne zu dem eigentlichen Bilde als solchem zu gehören, so möchte ich im Folgenden auch nur auf die Präparate näher eingehen, welche die von secundären Veränderungen freie Endphalange darbot.

Das Stratum corneum ist entsprechend breit; das Rete Malpighii nicht verschmälert; an einzelnen Stellen, wo die Wucherungen um die Gefässe stärker werden, deutliche Abflachung der interpapillären Zapfen; Pigmentanhäufung weder in der Basallage des Rete noch in den Papillen. Das ganze subcutane Gewebe ist geschwunden und wird durch ein festes fibröses Gewebe ersetzt, das weder vom Corium, in das es übergeht, abzugrenzen ist, noch auch vom Periost, in das es völlig hineingewuchert ist. Eine scharfe Abgrenzung der einzelnen Gewebe besteht nicht mehr, Alles ist in dem fibrösen Gewebe aufgegangen und wird durch dasselbe ersetzt. Alle Gefässe des Coriums, selbst die vom subpapillären Netze ausstrahlenden zeigen in stärkerem oder geringerem Grade perivasculäre Wucherungen, welche bei schwacher Vergrösserung die Gefässe als stärkere Zellzüge in dem sonst zellarmen Gewebe vortreten lassen. An den grösseren Gefässen, besonders denen des Subcutangewebes, sind deutliche arteriitische Processe mit starker Wucherung von Media und Intima zu erkennen.

Die elastischen Elemente treten an den nach der Orcein-Methode gefärbten Präparaten deutlich vor und sind überall gleichmässig vorhanden; das subepitheliale Netz ist deutlich und schön ausgebildet, nur zeigen die senkrechten Ausläufer eine Schwächung an den Stellen, wo die Papillen eine Abflachung erfahren haben. Eine irgend bedeutendere Zunahme kann auch nicht in der Nähe der grösseren Gefässe wahr-

genommen werden; in den dem Periost angrenzenden Theilen fanden sich im Gegentheil weniger und dickere Faserzüge.

Dieser Befund stimmt mit dem völlig überein, was wir jetzt über die Veränderungen in der Haut bei Sklerodermie wissen. Anders verhielt es sich mit dem Knochen. Wie schon hervorgehoben, fehlte jede Spur von Subcutangewebe, das durch fibröse Massen ersetzt wurde, welche dem Knochengewebe direct anlagen. Es konnte daher auch nur noch an vereinzelten kleinen Stellen von einem Perioste die Rede sein, und auch hier war dasselbe nicht mehr ganz normal, sondern zeigte auffallende Kernvermehrung. Im Uebrigen ging das feste fibröse Gewebe des Coriums mit den oben geschilderten Gefässveränderungen und perivasculären Wucherungen langsam in das frühere Periost über, das durch stark gewucherte, Kernreiche, sich durchflechtende Bindegewebsbündel fast völlig zum Schwinden gebracht war. Zahllose Leukocyten waren dem gewucherten Gewebe, je näher dem Knochen, umso dichter eingelagert. Zwischen den Bindegewebsbündeln treten deutlich hie und da Gefässlumina zu Tage, an denen sich die oben beschriebenen Veränderungen auch vorfinden. Die geschilderte Zone neu gebildeten, stark gewucherten zellreichen Bindegewebes, die wohl die Stelle des früheren Periostes einnimmt, stösst direct an die Knochensubstanz an, geht aber nicht wie dieses in die Substanz über, sondern erst durch eine Lage von Osteoklasten; hierzu kommt noch, dass die Compacta des Knochens überhaupt nicht mehr vorhanden ist. Die ganze Phalange ist weniger voluminös, verschmälert und plattgedrückt, zeigt nur noch in den seitlichen Theilen Stellen, wo Reste der Compacta stehen geblieben sind, die in normaler Verbindung mit dem Periost stehen. Diese wenigen Stellen abgerechnet, ist keine Corticalis mehr vorhanden, und die wuchernden Bindegewebsmassen scheinen wie das Periost auch sie völlig ersetzt zu haben. Die vorgeschobenen Osteoklasten haben nach und nach die Corticalis durchbrochen, die Substanz eingeschmolzen und dem wuchernden Gewebe den Weg gebahnt; dies drängt immer weiter nach, und man bemerkt an verschiedenen Stellen, dass dasselbe schon weit in die Spongiosa hineinreicht. Die einzelnen Bälkchen, von den Osteoklasten mehr und mehr in ihrem Vo-

lumen beeinträchtigt, werden immer schmäler und zackiger. Der Querschnitt des Knochens bietet durch diese Vorgänge ein auffallendes Bild dar. Spärliche, meist dünne zackige Spongiosa-Bälkchen, die in ihren mannigfaltigen Formen wie angenagt aussehen, bilden das grobe Maschenwerk, in das sich von der Peripherie her das wuchernde Bindegewebe eindrängt, vor sich herschiebend einen Wall kleinzelliger Infiltration; vorbereitend und unterstützend arbeiten die zahllosen Osteoklasten, welche die Knochenbälkchen besetzen und in ihre Lacunen eingebettet, die Substanz langsam zur Einschmelzung bringen. Die Havers'schen Canäle sind erweitert, ihre Gefässe eben so wie die im eigentlichen Marke liegenden, von gewuchertem Bindegewebe umgeben, arteriitisch verändert. Mitten im Markgewebe liegen grössere Gefässlumina, deren Intima starke Wucherung aufweist, die mit den Veränderungen der Media zusammen hie und da zum fast völligen Verschluss des Lumens geführt haben.

Auch die Marksubstanz des Knochens ist nicht unverändert. Nur an wenigen Stellen sind die Marksäume, die Fettzellen noch klar zu erkennen; die ganze Substanz ist von Zellen überschwemmt, überall gehen von den eingedrungenen bindegewebigen Massen, von den Gefässen und ihren adventitiellen Scheiden Wucherungen aus, die das ursprüngliche Gewebe verdrängen. Am stärksten sind die Zellanhäufungen und Wucherungen um die Gefässe und an den Stellen, wo tiefere Buchten sich in den Knochenbälkchen vorfinden. Diese sind fast überall von Osteoklasten umgeben, an wenigen Stellen liegt das Bindegewebe direct an. Fasst man eine der buchtigen Stellen, welche den Spongiosabalken ihre eigenthümlichen Contouren verleihen, näher ins Auge, so zeigt schon schwache Vergrösserung eine gewaltige Grössendifferenz zwischen den einzelnen Zellen. Mit stärkeren Systemen erkennt man unschwer die vielkernigen verschiedengestaltigen Riesenzellen, die in ihren kleinen Buchten in die Knochensubstanz eingedrungen sind. Hie und da liegen dazwischen einige Rundzellen, oder auch gewucherte bindegewebige Elemente. Der Knochen ist also thatsächlich angenagt und wird so langsam eingeschmolzen.

Färbung der Schnitte nach der von Unna angegebenen Methylenblaumethode ergab in Haut wie Knochen nur ganz

vereinzelte Mastzellen und diese nur in der Nähe von Gefässen; es ist dies ein Befund, den ich auch bei Präparaten von Sklerodermie erheben konnte.

Fasst man die geschilderten Verhältnisse zusammen, so wird man nicht umhin können, den Process im Knochen mit dem in der Haut zu identificiren. Die Wucherung des Bindegewebes, die Veränderung an den Gefässen sind die gleichen und entsprechen den Bildern der interstitiellen Entzündung. Hierzu kommt die Atrophie des Knochens, die hier nicht durch den Druck des Gewebes, sondern durch lacunäre Einschmelzung zustande kommt; dazu kommt noch eine leicht entzündliche Infiltration. Neben entzündlichen sind auch nichtentzündliche Processe thätig gewesen, um die hochgradige Atrophie zu erzeugen. Es ist dies kein ungewöhnlicher Vorgang, denn in der Regel sind beide Factoren thätig, wie z. B. die senile Atrophie der Knochen zeigt. Wie schon oben erwähnt, sind die Präparate der Basalphalange zur Beurtheilung der Vorgänge nicht brauchbar; es herrscht in Folge der starken Entzündung die Infiltration derartig vor, dass ein klares Bild kaum zu erhalten ist. Die Gefässveränderungen fehlen aber auch hier nicht.

Eingehende Studien der einschlägigen Literatur, vor Allem der französischen, soweit sie irgend zugänglich war, lässt wohl eine Fülle von klinischen detaillirten Beobachtungen auffinden, von pathologischen Studien über den Gegenstand fehlt fast jede Mittheilung.

Ueber den von Verneuil untersuchten Fall Mirault's finden sich bei verschiedenen Autoren, so bei Ball, Hervéou und besonders bei Lagrange Notizen vor. Mirault konnte hiernach nur den völlig gangränösen Finger untersuchen, der durch die Amputation hatte entfernt werden müssen. Die mikroskopische Untersuchung konnte ebenso wie bei der Basalphalange in meinem Falle ein deutliches und klares Bild nicht ergeben, das zur Deutung des Processes hätte verwerthet werden können. Lagrange berichtet darüber ungefähr Folgendes: Bei der Untersuchung des Fingers sahen wir, dass die Haut, ohne stark verdickt zu sein, mit dem Unterhautzellgewebe verschmolzen war, das seinerseits mit den tieferen Geweben fest verwachsen war. Die Gewebstheile waren leicht ödematös, indurirt und besonders nach der palmaren Seite hin bis zur 3—4fachen Dicke gewuchert. Die fibrösen Züge sind verdickt, opak, grau und knirschen unter dem Messer; kurz, man bekommt den Eindruck von chronisch entzündetem Gewebe. Die Gelenke sind verändert, in ihrer Beweglichkeit durch kurze fibröse Züge, die von einer Gelenkfläche zur

anderen ziehen, behindert; Synovialis existirt nur noch in Spuren, wogegen die Knorpeln noch erhalten sind. Die Knochen schienen gesund, an den Nerven und Gefässen wurde nichts Abnormes bemerkt. Mikroskopisch fand Verneuil ausser grossen Fettzellen, ungleichen und reichlichen Mengen von freien Fettropfen, nur ein fibroides Gewebe mit verworrenen Zügen, eingehüllt von amorph scheinenden Massen, die, mit Essigsäure behandelt, zahlreiche fibro-plastische Kerne zeigten.

Lagrange hatte Gelegenheit, zwei Finger, den 4. und 5. der linken Hand genau zu untersuchen. Sein Bericht ist der einzige ausführliche in der ganzen Literatur, eigentlich überhaupt der einzige. Ich gebe ihn im Folgenden ungekürzt wieder:

„Kleiner Finger der linken Hand. Schnitt durch die ganze Dicke, Epidermis etwas verdickt, stellenweise abgelöst, Papillarkörper intensiv roth gefärbt. Die Cutis scheint gegen die Norm nicht verdickt und reicht nicht heraus über die unter ihr liegenden Schweissdrüsen. Das subcutane Fettgewebe ist reichlich auf der palmaren Seite, fehlt auf der dorsalen. Eine Eintheilung in Läppchen ist nicht zu erkennen. In den tieferen Schichten ist das Gewebe sklerosirt, färbt sich mit Roth, und setzt sich nicht mehr deutlich vom Perioste ab. Dieses bildet nicht mehr wie in normalem Zustande eine deutlich abgegrenzte Zone um den Knochen. Man findet ferner, dass im Centrum des Schnittes die peripheren, compacten Züge des Knochens fehlen und dass die Hohlräume der Spongiosa mit dem Perioste in directer Berührung stehen. Der ganze Knochen zeigt bei dieser Zunahme nur einige unregelmässige, in reichliches Fett eingestreute Züge.

Bei eingehender Untersuchung findet man die Epidermis verändert, und zwar ist die Hornschicht an einigen Stellen in die Höhe gehoben, an einigen eingesunken, fast alle Zellen sind bläschenförmig. In der Cutis finden sich nicht mehr die dicken fibrösen Bindegewebsbündel, auf die früher hingewiesen wurde; denn die Schweissdrüsen haben ihre gewöhnliche Stelle, das subcutane Fettgewebe, beibehalten. Die Gefässe der Subcutis sind mit Blutkörperchen gefüllt, und um sie findet man oft kleine Gruppen embryonaler Zellen. Dieser Zustand der Blutüberfüllung und der Irritation ist besonders ausgeprägt in den tieferen Partien, in der Nähe des Periostes. An diesen Stellen sind die Fettzellen von Kränzen embryonaler Zellen umgeben. Im Niveau des Periostes ist der Entzündungszustand am deutlichsten ausgeprägt. Man sieht dort Gefässe, welche sich noch besonders auszeichnen durch die sie umgebenden Züge embryonaler Zellen. Kleinere Herde solcher Zellen sieht man hie und da verstreut in der Mitte von fibrösen Bindegewebsbündeln, welche die Reste des Knochens umgeben. Der Zustand der Reizung, welcher durch die Anwesenheit dieser Zellen charakterisirt wird, ist weit verbreitet; neben ganz gesunden Theilen finden sich stark veränderte, ohne dass man hierfür einen Grund in den Processen finden könnte. Zu bemerken ist, dass diese Entzündungsherde sich oft plötzlich in der Nähe des Knochens zeigen. An gewissen Stellen dagegen sind die Bündel des Periostes durch Fett-

gewebszüge getrennt. Vielleicht bedeutet die Anwesenheit dieser Zellen nichts anderes als die Spuren des Entzündungsprocesses, den wir soeben beschrieben haben, eines Processes, der nach und nach erloschen, Veranlassung gegeben hatte zur Bildung dieser Fettablagerungen in einem Gewebe, wo sie normaler Weise nicht vorkommen.

Das Knochengewebe wird aus unregelmässigen Balken gebildet, welche zwischen sich grosse Hohlräume lassen, angefüllt mit Fettgewebe; in seiner Mitte findet man nur wenige embryonale Zellen, besonders an den Rändern der Knochenbälkchen oder um die Gefässe, welche das Fettgewebe durchziehen. In den Knochenbälkchen haben beinahe alle Osteoblasten einen Kern, der sich stark roth färbt; sie scheinen ihre Fortsätze verloren zu haben. Der Durchschnitt der Havus's'chen Canäle ist sehr erweitert, und im Allgemeinen ist das Gefäss, welches darin liegt, umgeben von Fettzellen oder embryonalen Zellen.

Aus dieser Untersuchung scheint hervorzugehen, dass es sich hier um einen sehr langsamen Entzündungsprocess handelt, der sich in kleinen Herden sowohl im Periost, Knochen, wie auch in den oberflächlichen Theilen zeigt, und der in gleicher Weise erlischt wie erscheint.

An diesen Schnitten durch den ganzen kleinen Finger der linken Hand haben wir an 2 oder 3 Stellen die Nervenscheiden von den gleichen verstreuten Zügen embryonaler Zellen erfüllt gefunden. Dagegen haben uns die Gefässe keine entzündliche Reizung gezeigt.

Knochen des linken Goldfingers.

Partie, welche noch nicht so bedeutende Atrophie erlitten hat, wie wir sie am kleinen Finger constatirt haben.

Die Einzelheiten, die man bei diesem Knochen findet, beruhen auf folgenden Punkten:

Die Hohlräume der Spongiosa regelmässiger und weniger gross als diejenigen am kleinen Finger, schliessen an einzelnen Stellen, besonders in der Nähe der Gelenke, fast ausschliesslich embryonale Zellen ein. Man findet hier verhältnissmässig wenig Fettzellen. Es besteht augenscheinlich eine deutliche, aber weniger vorgeschrittene Entzündung des embryonalen Markes. Die durchaus deutlich sich abzeichnenden Knochenbälkchen haben absolut normale Osteoblasten, man unterscheidet sehr deutlich die concentrischen Schichten der Compacta. Die Havers's'chen Canäle sind fast überall von embryonalen Zellen erfüllt; indessen findet man stellenweise Inseln von Fettzellen, die mit Herden embryonaler Zellen besäet sind.

Dieser Knochen zeigt also eine allgemeine Entzündung, frischer als die der Knochentheile des kleinen Fingers.

Metacarpo-Phalangealgelenk des Goldfingers.

Auf einem Schnitte sieht man die beiden Gelenkflächen durch festes, fibröses Gewebe mit einander verbunden; der ganze Knorpel ist verschwunden; in anderen Gelenken, die durch einen periarticulären Knochenring vereinigt erschienen, konnten wir feststellen, dass es sich lediglich um Kalkablagerungen in die Peripherie von fibrösem Gewebe handelte, welches sie lange genug verband. —

Es gibt also auch in unserem Falle wie beim Erysipel eine Entzündung der oberen oder tieferen Schichten der Haut mit Entzündung des Unterhautzellgewebes ohne fibrinöses Netzwerk, aber eine Hautentzündung im wesentlichen chronischer und unregelmässiger Art, was sie vielleicht anatomisch charakterisiren könnte und die, wie wir sehen werden, sich auch in der Tiefe verbreiten kann. Bei unserem Patienten sind in Wirklichkeit nur Haut und Subcutis betroffen; wir sehen aber auch Periost, Knochen und Gelenke, die Zeichen einer disseminirten Entzündung tragen wie die übrigen Gewebe, sei es im Stadium der Entwickelung oder des Zurückgehens. Wir sahen das Periost sich leicht vom Knochen lösen, das dem blossen Auge schon deutliche Spuren einer Entzündung zeigte. Mikroskopisch bot das Periost stellenweise Züge embryonaler Zellen um seine Gefässe dar.

An anderen Punkten sehen wir diese gleichen Zellen in kleinen Herden angeordnet, weiterhin finden wir Herde von Fettzellen. Dies sind die Zeichen einer activen Entzündung oder ihre Reste, wenn wir uns nicht täuschen. Die Entzündung des kleinen Fingers ist ebenso stark wenn nicht heftiger in den tieferen Theilen als in den oberflächlichen. Das Knochengewebe ist, wie wir sagten, aus sehr unregelmässigen Balken gebildet, welche zwischen sich grosse Hohlräume fassen, angefüllt mit Fettzellen, in deren Mitte man noch einige embryonale Zellen antrifft. An anderen wenig oder gar nicht atrophischen Knochen findet man auch embryonale Zellen in den Hohlräumen der Spongiosa, besonders in der Nähe der Gelenke. Diese selbst zeigen Läsionen wie bei Arthritis, Ankylose und Schwinden des Knorpels. Das ist gerade der interessante Punkt unserer Beobachtung, diese Gelenkaffection und Knochenveränderung, welche das Verschwinden des Knochengewebes herbeigeführt haben, ohne dass jemals ein Stück davon zu Tage getreten wäre. Gerade diese Knochenatrophie und dies fast völlige Schwinden der Phalangen ist noch nicht anatomisch beobachtet worden."

Soweit Lagrange's Mittheilung.

Ausser dieser einzigen eingehenden Untersuchung finden sich in der französischen Literatur keine weitere verwerthbare, ausgenommen vielleicht die von Guibout, der in seinem Lehrbuche den Vorgang als rareficirende Ostitis bezeichnet, die eventuell mit Necrose und Elimination des Knochens einhergehen kann. Worauf er seine Ansicht gründet, ist nicht ersichtlich.

In der deutschen Literatur findet sich nur bei Dinkler eine genaue Untersuchung vor, die aber ohne Ergebniss war.

Dinkler schreibt darüber p. 27:

„Zur Entscheidung darüber, ob das Skeletsystem sich gleichfalls an dem Process betheiligt, ist das anscheinend deutlich atrophische Endglied des rechten kleinen Fingers untersucht worden; an den nach vorheriger

Entkalkung gewonnenen Schnitten geht das zellenarme Periost in normaler Weise in die Knochensubstanz vermittelst der osteoiden Schicht über. Die Substantia compacta, welche die Markhöhle einschliesst, besteht aus regelmässig angeordneten Generallamellen, zwischen die sich nur hie und da ein Havers'sches Canälchen mit seinen Speciallamellen einschiebt; von den compacten Substanzen aus ragen vereinzelte rudimentäre Knochenbälkchen in die von Fettzellen erfüllte Markhöhle hinein. Die in den Havers'schen Canälchen liegenden Gefässe sind nicht verändert. Ebenso wenig finden sich, wie aus der Färbung mit Ammoniakcarmin hervorgeht, an den ihnen anliegenden Knochenlamellen osteomalacische Erscheinungen."

Pag. 56: „Auch das Knochensystem wird häufig von der Sklerodermie in Mitleidenschaft gezogen. Aus den Einzelbeobachtungen ergibt sich, dass die Knochen meist in einer von den Spitzen der Extremitäten abnehmenden Weise atrophiren; der Schwund ist dabei oft so hochgradig, dass nur ein kleiner Stumpf nachweisbar bleibt; anatomisch handelt es sich offenbar um eine einfache Atrophie ohne osteomalacischen Befund. — — Die Gelenkhöhle sowie die Gelenkbänder scheinen keine anatomische Veränderung zu erleiden."

Vergleichen wir diese Beobachtungen mit einander, so werden wir den Fall Dinkler's von vorneherein ausmerzen müssen; hier liegen Veränderungen im Knochengewebe noch nicht vor. Der Process bestand vielleicht noch nicht lange genug, um auf den Knochen überzugreifen; denn meiner Ansicht nach bedarf es auch hier einer gewissen Zeitdauer des Bestehens. Lagrange bemerkt allerdings hierzu, dass seiner Ansicht nach die Knochenveränderungen bis zu einem gewissen Grade in allen vorgeschrittenen Sklerodermien existiren. Welcher Zeitraum dafür nöthig ist und vor allem, welche Nebenbedingungen erfüllt werden müssen, entzieht sich vorläufig unserer Beobachtung. Bei Verneuil und Lagrange fanden sich Veränderungen an den Gelenken, in Form von Knorpeldefecten und fibrösen Wucherungen, welche die Gelenkenden verbanden. Es beweisen diese Befunde, dass Ankylosen ausser durch die Hautveränderungen auch durch Erkrankungen am Gelenke selbst bedingt sein können; ob sie aber für den Process charakteristisch sind, bleibt vorläufig ungewiss, da ich in meinem weit vorgeschrittenen Falle nichts davon beobachten konnte. Wahrscheinlich und möglich ist es, dass bei der Proliferation des Bindegewebes auch Synovialis und Kapsel in Mitleidenschaft gezogen und die Knorpel durch den vom Knochen vordringen-

den Process alterirt werden, ebenso wie es bei den arthritischen und tuberculösen Processen der Fall ist. Was als Wichtigstes durch die Befunde Lagrange's constatirt wurde und durch meine Untersuchungen eine Bestätigung und Ergänzung erfuhr ist, dass der Knochen durch den Process der Sklerodermie erheblich alterirt wird, und dass die sich abspielenden Veränderungen mit denen identisch sind, die man in der Haut, Musculatur, Lunge, Niere, Herz und Centralorgan etc. gefunden hat. Es finden sich alle Zeichen einer „interstitiellen Entzündung", Wucherung des Bindegewebes mit den charakteristischen Veränderungen an den Gefässen. An den grossen Gefässen vermisst Lagrange dieselben. Ebenso wie das Subcutangewebe die Elemente der Musculatur, Lunge, Niere etc. [1]) durch den Druck der vordringenden Bindegewebe zur Atrophie gebracht und durch dasselbe ersetzt werden, so wird nach völligem Aufgehen des Periostes in das fibröse Gewebe, und nach dem Eindringen desselben durch die Havers'schen Canäle in das Mark nach und nach vermittelst der Osteoklasten die Compacta des Knochens aufgelöst und durch Bindegewebe ersetzt; es bleibt zuletzt eine weitmaschige Spongiosa im sclerosirten fibrösen Gewebe zurück, die vielleicht bei weiterem Fortschreiten noch völlig schwinden und durch das fibröse Gewebe ersetzt werden dürfte. Dabei ist zu bemerken, dass sich überall Anzeichen acuter Entzündung vorfinden, die bei interstitiellen Processen wohl nirgend ganz fehlen. Vom Knochen wissen wir, dass sich mit den chronischen Entzündungsprocessen mit Wucherung acutere Erscheinungen zu vergesellschaften pflegen. Aber auch ohne diese directen Anzeichen einer Entzündung würden wir an der Deutung, dass es sich um einen der interstitiellen Entzündung gleichen Process handelt, festhalten müssen, da diese sich wie Perls-Neelsen hervorhebt, nicht so sehr durch die Entzündung, als vielmehr durch die productiven Vorgänge im Bindegewebe charakterisirt. Dass die Gelenkknorpel noch nicht alterirt waren in meinem Falle, glaube ich dadurch erklären zu müssen, dass der Process, wie die Präparate zeigten, noch nicht bis dahin gelangt war.

[1]) Cf. die Befunde Mery's, Meyer's, Goldschmidt's etc.

Ich stehe somit nicht an, die Knochenveränderungen bei „Sklerodermie der Extremitäten“ (Sklerodaktylie) als identische Processe mit den im übrigen Körper und der Haut derartiger Kranken gefunden zu bezeichnen, wobei ich ausdrücklich hervorheben möchte, dass ich die Alteration der Gefässe als durchaus zu dem Process gehörig und die „interstitielle Entzündung“ charakterisirend ansehe. Die arteritischen Veränderungen sind freilich, das gebe ich zu, nicht für die „Sklerodermie“ pathognomonisch, finden sich auch, wie bekannt, bei zahlreichen chronisch oder acut verlaufenen Hauterkrankungen vor. In der Auffassung aber, dass sie ein integrirender Bestandtheil des ganzen Vorganges sind, der sich in der Haut abspielt, dass sie zu der interstitiellen Entzündung, zur Fibromatose der Haut gehören, darin haben mich meine neuen Untersuchungen nur bestärken können. Ob die Gefässveränderungen vor oder nach der Wucherung des Bindegewebes auftreten, lässt sich nicht absolut sicher entscheiden; ich glaube, dass sie gleichzeitig mit dieser beginnen. Weshalb die später eintretende Sklerose des gewucherten Gewebes zu obliterirender Arteriitis führen sollte, ist auch aus Unna's [1]) Artikel über Sklerodermie etc. nicht zu ersehen, ebensowenig weshalb dieser Vorgang die Atrophie einleiten sollte. Endo-, meso- und periarteriitische Processe passen zu dem Zustande der entzündlichen Gewebsneubildung, nicht aber zu dem der Sclerose und Atrophie, wo die Entzündung längst abgelaufen ist. Dass die wuchernden Bindegewebsmassen die Gefässe und ihre Häute direct in Mitleidenschaft ziehen können, habe ich an meinen Präparaten oft gesehen, und glaube daher auch wie bisher, dass Bindegewebswucherung und Gefässveränderung hier wie bei anderen interstitiellen Entzündungen Hand in Hand gehen. Weshalb ferner hier Gefässveränderungen an der Peripherie nicht auftreten sollten, wenn Herz und grosse Gefässe freigeblieben wären, ist so ohne Weiteres nicht einzusehen. Es wäre jedenfalls möglich. Aber es bleibt weder Herz noch grosse Gefässe bei Sklerodermie unbetheiligt an dem Processe, wie Unna pag. 1132 anzunehmen scheint.

---

[1]) Histopathologie der Hautkrankheiten.

So fanden sich bei Meyer (Fall II) Flecken im Endocard, mitralis leicht verdickt, Atheromatose der Aorta thoracica; in den Nieren Endarteritis obliterans. Im Falle II Pericard und Endocard mit milchigen Flecken bedeckt, Myocard durchsetzt von fibrösen Zügen, in den Nierengefässen, besonders der Rinde Endarteritis obliterans. Goldschmidt fand in den Lungen zahlreiche Arterien endarteritisch erkrankt. In den Nieren Infarcte, die zuführenden Gefässe zeigten Verbreiterung der Tunica intima bedingt durch Wucherungen, wie bei Arteriosclerose, an allen anderen Gefässen fanden sich die gleichen Veränderungen. Endarteritische Processe an den Gefässen des Uterus. Bei Mery's Fall intensive Sclerose des Myocard, dessen Arterien eine sehr ausgesprochene Endarteritis zeigten; die Aeste der Vena portarum zeigten Erscheinungen der Periphlebitis. Arnozan beobachtete ausser endarteritischen Veränderungen der Hohlhandbogen Atheromflecken der Aorta. Hildebrand das Gleiche nebst Verdickung der Coronariae. Dazu kommen noch die Fälle von Heller und Rasmussen, die unter Anderem fibröse Knoten und Züge im Herzen fanden.

Auch Dinkler fand an grösseren Gefässen, Carotiden Brachialis, Vertabralis umschriebene Wucherungen der Intima. Herz und Aorta waren frei. Diese Sectionsbefunde sprechen direct gegen die Annahme, dass Herz und grosse Gefässe bei Sklerodermie vom Processe verschont bleiben, sie weisen vielmehr in Verbindung mit den Befunden an anderen Organen, Haut, Muskulatur, Knochen u. s. w. darauf hin, dass gerade Gefässveränderungen für die als Allgemeinerkrankung aufzufassende Sklerodermie von principieller Bedeutung sind; sie zeigen, dass es einer Sklerose des gewucherten „Kollagenen Gewebes" nicht bedarf, um die obliterirende Arteriitis hervorzurufen, sondern dass diese mit dem Processe der Wucherung gleichzeitig auftritt, wenn nicht denselben mit herbeiführt und einleitet.

## Erklärung der Abbildungen auf Taf. IV und V.

Fig. 1. Loupenvergrösserung. Halber Querschnitt der Endphalange. Bei *N* Gegend des Nagelbettes, darunter dicht am Knochen mit Endothel ausgekleideter Hohlraum lymphatischer Natur. Bei *C* Reste der Compacta des Knochens, die an fibröses Gewebe direct anstossen. Periost fehlt. An den übrigen Theilen der Peripherie stösst wucherndes Bindegewebe unter Vermittlung der Osteoklasten direct an die angenagten Spongiosabalken. Bei *G* durch Arteriitis veränderte Gefässe in Haut und Knochen. In der Haut zahlreiche deutliche Zellzüge, die meist veränderte Gefässe begleiten.

Fig. 2. Leitz. Oc. I. Obj. 2. Stück aus der Spongiosa-Gegend. Wucherung des Bindegewebes. Zellige Infiltration. Grosse Hohlräume dem früheren Marke entsprechend. Bei *G* durch Arteriitis veränderte Gefässe. An den Spongiosabälkchen Besatz von Osteoklasten.

Fig. 3. Leitz. Oc. I. Obj. 8. Stelle aus dem vorigen Präparate bei starker Vergrösserung. Zahlreiche Howship'sche Lacunen, in denen vielkernige Osteoklasten liegen; Kerne des gewucherten Gewebes, dazwischen Leukocytenkerne, weiterhin Hohlräume des Markes.

Fig 1.

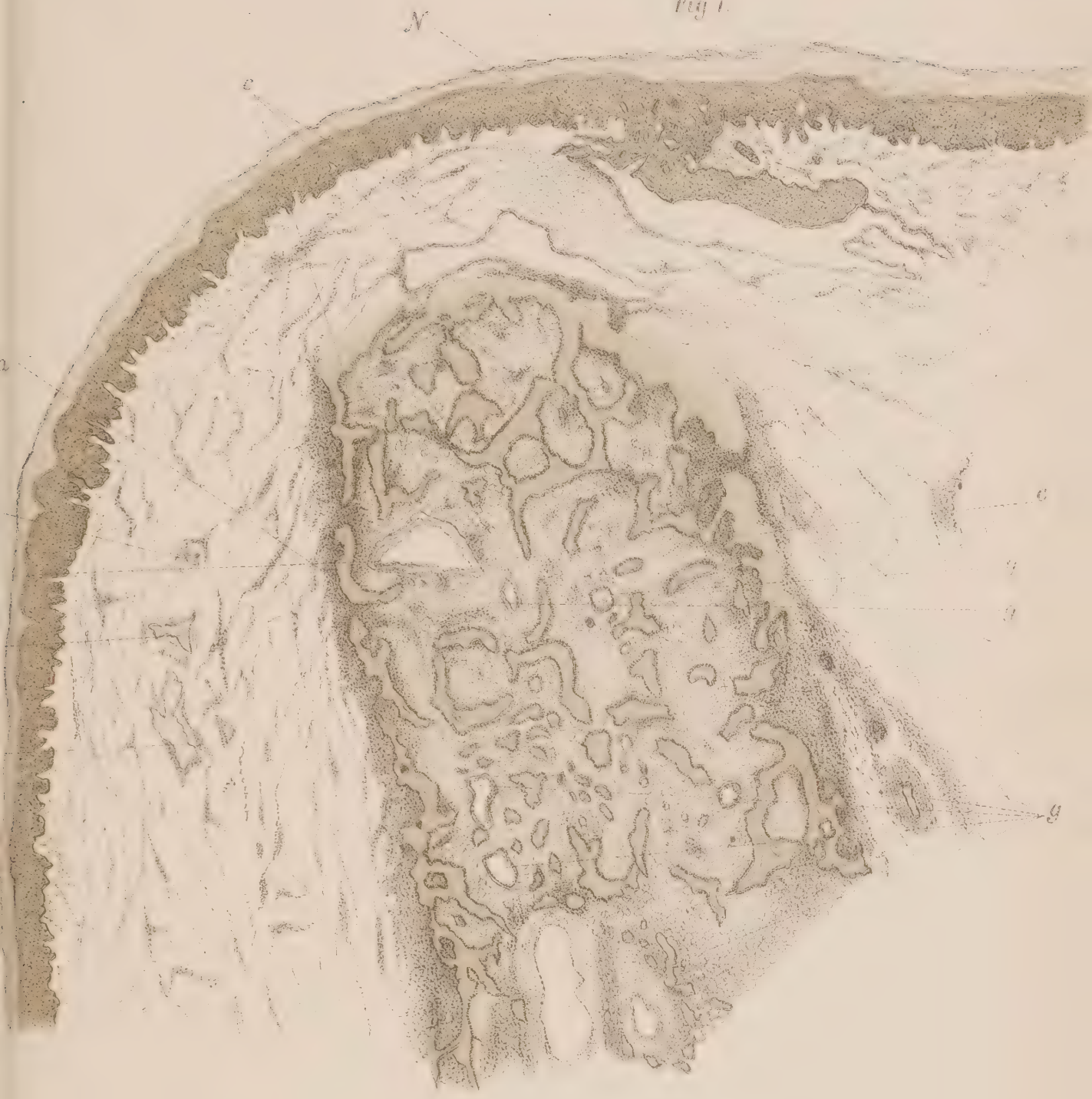




K. u. k. Hofbuch. A. Haase Prag.

*Fig. 2.*

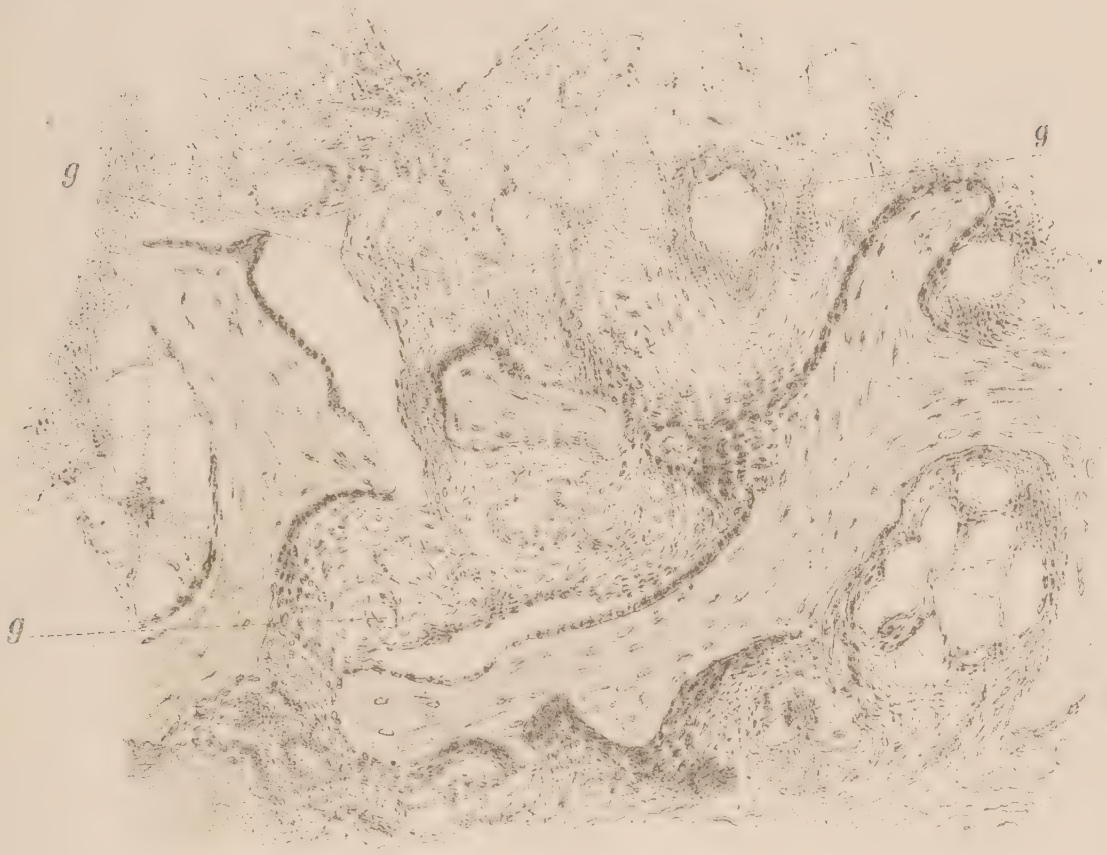


*Fig. 3.*

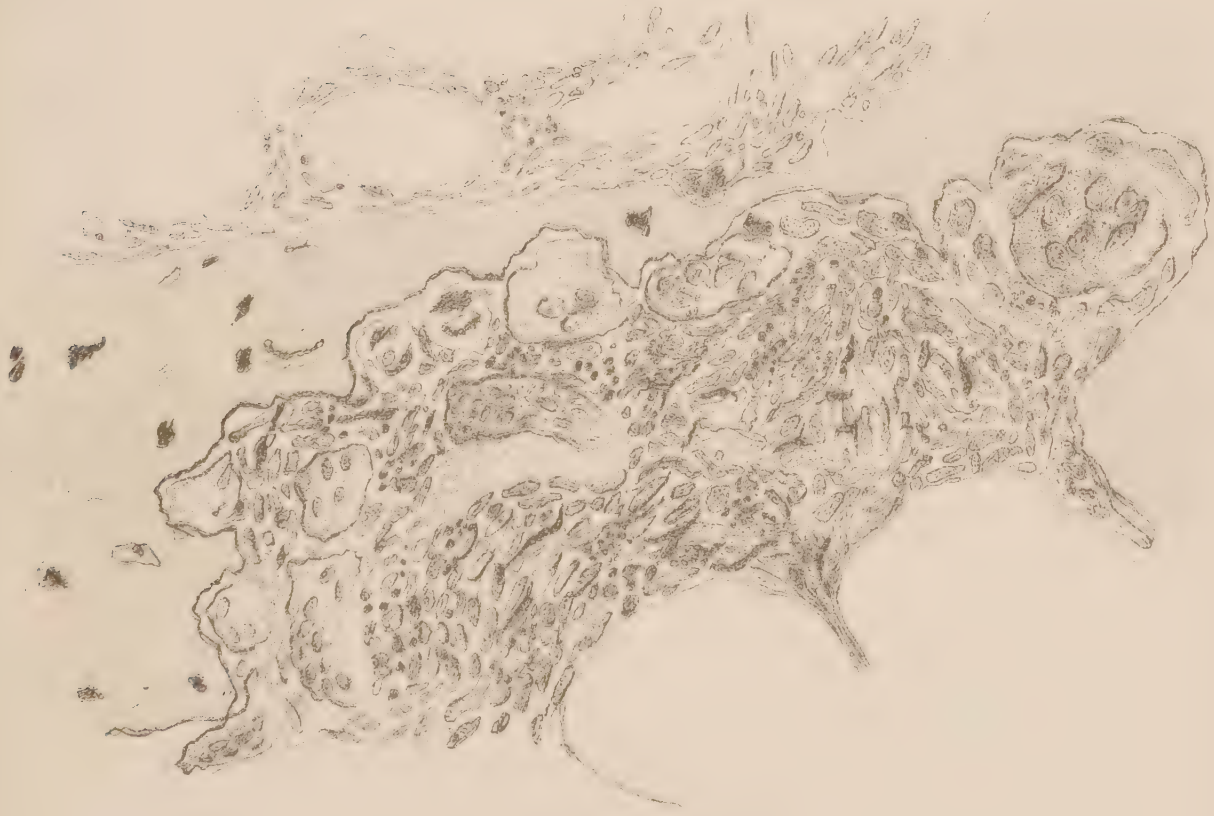



K. u. k. Hoflith. A. Haase Prag.

Aus der dermatologischen Abtheilung des Primararztes
Dr. Jadassohn im Allerheiligen-Hospital zu Breslau.

# Ueber „Bubonuli syphilitici."

Von

Dr. **Franz Koch**,
Assistenzarzt.

(Hierzu Taf. VI und VII.)

In den nachfolgenden Zeilen gestatte ich mir, einige Fälle von Erweichung des sogenannten syphilitischen Lymphstranges zu veröffentlichen. Diese Affection ist so selten, dass schon an und für sich eine Bereicherung des spärlichen casuistischen Materials gerechtfertigt erscheint.

Wichtiger aber als das casuistische, ist das allgemeinpathologische Interesse, das sich an die histologische Untersuchung des mir zur Verfügung stehenden Materials knüpft.

Ich gebe zunächst die Krankengeschichten: [1])

Im Falle 1 handelte es sich um einen 30jährigen kräftigen Mann, der seit 2 Jahren verheiratet ist; seine Frau und seine beiden Kinder sind angeblich gesund. Ausserehelich will er zum letzten Mal vor einem Vierteljahr coitirt haben. Vor 4 Wochen hat er wegen Bubo inguinalis auf der chirurgischen Station gelegen; dort wurde eine Incision vorgenommen und eine ziemlich reichliche Eitermenge entleert. Vorher ist er nie geschlechtskrank gewesen. Sein jetziges Leiden hat sich im Laufe der letzten Wochen entwickelt.

[1]) Der 2. der beschriebenen Fälle ist im Frühjahr 1894 von Jadassohn unter der Bezeichnung „Bubonulus syphiliticus" in der Schlesischen Gesellschaft für vaterländische Cultur demonstrirt worden (cf. Deutsche medicinische Wochenschrift. 1894. Nr. 38.)

An der dorsalen Seite des Präputiums findet sich eine sehr derbe, rundliche, über haselnussgrosse Geschwulst, welche Haut und subcutanes Gewebe umfasst, dunkelbraunroth gefärbt ist und einige oberflächliche, mit Krusten bedeckte Excoriationen trägt. Ein Zurückziehen der Vorhaut ist unmöglich. Unmittelbar an diese Verhärtung schliesst sich ein im Unterhautzellgewebe liegender, sich allmälig verjüngender, knapp kleinfingerstarker, derber Strang an, der auf der Mitte des Penisrückens zu einem scharf begrenzten, fast wallnussgrossen, deutlich fluctuirenden Knoten anschwillt, so dass man eine unter der Haut liegende Cyste zu palpiren glaubt. Die Haut ist über dem Strang grösstentheils verschieblich und leicht livide verfärbt. Von dem Knoten auf der Mitte des Penisrückens fühlt man unter der normalen Haut einen äusserst derben, darmsaitenähnlichen Strang bis zur Peniswurzel hinziehen; hier wendet er sich etwas seitlich gegen die linke Inguinalbeuge. In dieser findet sich über den in typischer Weise indurirten Drüsen eine frische, von der oben erwähnten Incision herrührende Narbe. Nirgends besteht Schmerzhaftigkeit (weder spontan, noch auf Druck); bis jetzt fehlen Allgemeinerscheinungen. — Pat. verweigert die ihm vorgeschlagene Circumcision, stellt sich aber nach 3 Wochen wieder zur Aufnahme. Der Befund ist ungefähr derselbe geblieben; die Sclerose ist unverändert, doch ist der sich an sie anschliessende Strang dicker und weicher geworden. Der Tumor in der Mitte des Dorsum penis ist noch grösser, seine Fluctuation noch deutlicher geworden. Hitze und entzündliche Röthung fehlen vollständig; auch auf Druck ist keine Schmerzhaftigkeit nachzuweisen. Bei der Circumcision wird mit der Sclerose etwa die Hälfte des Stranges und der beschriebenen cystenartigen Anschwellung keilförmig excidirt; aus dem etwa federkieldicken Lumen des ersteren dringt etwas Eiter, in dem sich weder mikroskopisch noch culturell Bakterien nachweisen lassen. Auf der Innenfläche der Vorhaut und auf der Eichel keine pathologischen Veränderungen. Die Circumcisionswunde heilt reactionslos. Der Rest des Stranges verschwindet schnell unter antiluetischer Allgemeinbehandlung; doch kommt es im weiteren Verlaufe derselben zur Ausbildung eines wallnussgrossen, dicht unter der

Haut liegenden, ohne Röthung der Haut und ohne Schmerzen sich entwickelnden „Abscesses“ in der linken Fossa ovalis, dem nach einigen Wochen je ein Abscess in der linken und rechten Inguinalbeuge von genau derselben Beschaffenheit folgt. Durch kleine Incisionen werden sämmtliche Abscesse geöffnet und aus ihnen reichliche Mengen einer puriformen Flüssigkeit von eigenthümlich zäher, gelatinöser Beschaffenheit entleert, in der sich weder mikroskopisch noch culturell Bakterien nachweisen lassen. Dieselbe enthält ebenso wie die Höhle unter der Penishaut wesentlich schleimige und Detritusmassen und nur eine sehr geringe Zahl von Eiterkörperchen mit noch deutlich sichtbaren fragmentirten Kernen.

2. Dreissigjähriger, kräftiger Mann, der ausser Gonorrhoe venerische Krankheiten noch nicht gehabt hat. Er hat sich vor einem Vierteljahr angesteckt und bemerkt seit 6 bis 8 Wochen Haarausfall und Hautausschlag. Sehr ausgebreitete Secundärerscheinungen auf Haut und sichtbaren Schleimhäuten. Am Frenulum ist der Rest des Primäraffects sicht- und fühlbar; von ihm aus verläuft, einige Cm. weit unter der gesunden Haut des Penis fühlbar, ein federkielstarker, äusserst derber schmerzloser Strang nach dem Dorsum penis zu, um hier zwischen den beiden Corpora cavernosa penis zu verschwinden. Am Penis finden sich vereinzelte circinäre Papeln; im übrigen sind irgend welche entzündliche Veränderungen der Haut nicht nachzuweisen. Ebenso sind Präputium und Eichel frei von Ulcerationen, speciell von Ulcus molle. Pat. wird antiluetisch mit Injectionen von Hg. salicyl. behandelt.

Im Laufe der nächsten drei Wochen bildet sich an der Unterfläche des Penis und des Präputiums, im Verlauf des oben erwähnten Stranges, unter der unverändert bleibenden Haut, eine schliesslich taubeneigrosse, unter der Haut verschiebliche, sich wie eine prall gefüllte Cyste anfühlende Geschwulst aus. Erst als der Tumor diese Grösse erreicht hat, stellt sich eine blauröthliche Hautverfärbung über der Geschwulst ein. Zugleich schwellen die vorher mässig vergrösserten, typisch indurirten Inguinaldrüsen an, so dass sie schliesslich mannsfaustgrosse, unförmliche, auf beiden Seiten halbkuglig vorspringende Tumoren darstellen. Sie sind schmerzlos, sehr hart, ihre Oberfläche ist unregelmässig, höckerig, die Haut über ihnen unverändert. An verschiedenen circumscripten kleinen Stellen ist dicht unter der Haut deutliche Fluctuation nachweisbar. — Die Geschwulst am Penis wird mit der darüber

liegenden Haut exstirpirt; sie lässt sich sehr leicht herausschälen, da sie durch eine Art bindegewebiger Kapsel abgegrenzt zu sein scheint. Diese an einigen Stellen sehr dünne Hülle reisst bei der Operation bald ein, so dass sich die sehr reichliche, dünnflüssige, eiterähnliche Flüssigkeit grösstentheils entleert. Sofort von ihr auf Agar angelegte Culturen bleiben steril. Rasche Heilung der Wunde. Dagegen bleiben die indolenten Bubonen in Bezug auf ihre excessive Grösse durch Wochen hindurch unverändert; da die oben bereits erwähnten Erweichungsherde, die sich für den palpirenden Finger immer schärfer von dem umgebenden derben Gewebe abgrenzen, sich nicht zurückbilden, werden sie punktirt; es entleert sich auch hier eine dünne, gelatinöse, fadenziehende gelbröthliche Flüssigkeit, die sich mikroskopisch als aus Zelldetritus bestehend und auf Agar übertragen als steril erweist. Erst ganz allmälig gehen diese Anschwellungen der Leistendrüsen zurück, nachdem alle übrigen Erscheinungen längst geschwunden sind.

Die excidirten Gewebstheile wurden in beiden Fällen in Alkohol gehärtet, in Celloidin eingebettet und von verschiedenen Stellen Schnitte angefertigt. In beiden Fällen zeigte sich schon bei makroskopischer Betrachtung der Schnitte, dass ein im subcutanen Gewebe gelegenes und bis in die untersten Schichten der Cutis hineinragendes, scharf abgesetztes, rundliches Infiltrat vorhanden war, in welchem in der Nähe der Höhlenbildung erst einzelne unregelmässig verlaufende Spalten auftraten, die sich dann allmälig zu einem centralen Lumen vereinigten. In dem zweiten Fall waren die Wände des Sackes, da sein Inhalt grösstentheils entleert war, zusammengefallen; doch liess sich auch hier die Entstehung dieses Hohlsacks aus der anfänglichen Spaltbildung im Gewebe, und die directe Fortsetzung seiner Wandung in den oben erwähnten darmsaitenähnlichen Strang deutlich verfolgen.

Mikroskopisch ist der Befund in beiden Fällen im Ganzen der gleiche. Die Hauptmasse des in dem lockeren Unterhautzellgewebe liegenden scharf abgesetzten, massigen Infiltrats besteht aus Granulationsgewebe, in dessen peripherischen Theilen noch zahlreiche Bindegewebszüge zu erkennen sind. Letztere sind grossen Theils verdickt und zu starren Strängen umgewandelt, während sie nach

der Haut zu ihre wellige, lockere Anordnung wieder gewinnen. Das Hautbindegewebe in der Umgebung der Geschwulst und die über sie hinziehende Haut sind bis auf geringe kleinzellige Infiltration normal. Die innerhalb des Infiltrats sichtbare und unregelmässig über dasselbe vertheilten Gefässdurchschnitte zeigen die verschiedensten Grade der Endo- und Periarteriitis, resp. -Phlebitis. In der Peripherie des Infiltrats findet sich bei Arterien und Venen starke Verdickung der Adventitia bei geringerer Wucherung der Intima, so dass die Lumina grösstentheils erhalten sind. Im Bereich der Hauptmasse des Infiltrats sind dagegen grössere Gefässe nur noch vereinzelt zu erkennen; ihre Wandung ist bis auf die Elastica intimae oder Reste derselben vollständig zerstört. Doch finden sich vielfach kleine Gefässe (Capillaren), deren Lumen noch nicht verlegt ist.

In den ersten Schnitten von dem erst erwähnten Falle, welche die noch nicht zu einem Strang verdichteten Partien dicht an der ursprünglichen Sclerose treffen, findet sich nicht ein diffuses Infiltrat, sondern nur vereinzelte Herde, welche Quer-, Schräg- und Längsschnitten von Infiltratsträngen entsprechen, die sich überall deutlich an Gefässe anschliessen und erst allmälig zu dem Gesammtinfiltrat verschmelzen.

Auf den Schnitten, welche den Anfangstheil der Höhlenbildung, resp. das Ende des scheinbar soliden Stranges treffen, sind in den centralen Partien des Infiltrats an einzelnen Stellen kleinere Risse und Spalten vorhanden, die, je mehr man sich der eigentlichen, makroskopisch sichtbaren Höhle nähert, um so grösser und zahlreicher werden. Die sie trennenden Schichten des infiltrirten Gewebes werden dementsprechend immer schmäler und schliesslich confluiren diese Gewebslücken zu der einheitlichen centralen Höhle.

Ueber die feineren histologischen Einzelheiten ist folgendes zu bemerken. Das Granulationsgewebe besteht grösstentheils aus protoplasmaarmen Rundzellen und sogenannten „Plasmazellen“ (Unna), die in den centralen Theilen in dicht gedrängten Haufen bei einander liegen. Nur hin und wieder trifft man auf Gefässreste und bindegewebige Elemente. An einzelnen Stellen werden die Rundzellen und „Plasmazellen“ ersetzt durch eigenthümliche, grosse Zellen, die oft mehrfache Kerne zeigen,

so dass sie wirkliche Riesenzellen darstellen (Fig. 2). Von den Langhans'schen unterscheiden sich die meisten dieser Riesenzellen durch die nicht randständige Anordnung der Kerne, durch das Fehlen von nekrotischen Partien (einer Partialnekrose), sowie durch das deutlichere Hervortreten der Zellcontour. Einzelne aber, wie ich deren auch eine habe abbilden lassen (Fig. 4), sehen den Langhans'schen Riesenzellen ausserordentlich ähnlich. Das im Ganzen sehr matt tingirte Protoplasma (bei Färbung mit saurem Orcein — Tänzer — und Thionin) dieser Zellen ist von einem Maschenwerke durchsetzt, dessen feine Fäden leicht gefärbt sind und durch das der Eindruck einer Vacuolisirung des Protoplasmas zu Stande kommt. Die Kerne sind vergrössert, häufig wenig oder gar nicht gefärbt, ihre Kernkörperchen grösstentheils ganz geschwunden, so dass sie oft blasig aufgetrieben aussehen. An anderen Stellen sind dagegen die Kerne noch gut färbbar und die Kernkörperchen sichtbar.

Diese Zellen treten zunächst vereinzelt auf, nehmen dann aber in der Nähe der Höhle plötzlich an Zahl zu und schliessen sich immer näher aneinander, so dass zwischen ihnen die dunkelblau tingirten Kerne der Lymphocyten und „Plasmazellen" (bei denen das Protoplasma deutlich mit Thionin gefärbt ist) nur spärlich hervortreten. An einzelnen Stellen ist es (durch den Zerfall der grossen Zellen?) zur Bildung einer eigenthümlich glasigen, etwas streifigen Masse gekommen (Fig. 3), in die nur spärliche Rund- und Plasmazellen eingebettet sind; an anderen begrenzen diese Zellmassen in dichten Lagen unmittelbar die oben erwähnte Spalt- und Höhlenbildung. (Fig. 2.) Häufig sieht man diese Zellen halb abgestossen am Rande liegen und man erkennt ihre Contouren auch in dem Detritus, der zum Theil noch das Lumen ausfüllt. An einzelnen Stellen sieht man Stränge dieser Zellen sich vom Centralspalt nach der Peripherie des Infiltrats hin erstrecken; ihre Ansammlung ist am stärksten, ihre Ausbildung am typischsten in der centralen Längsaxe dieser Stränge; diese stellt vielfach einen schmalen Spalt dar, der nach dem Centrallumen hin breiter wird und sich mit diesem vereinigt.

Aehnlich sind die mikroskopischen Bilder in dem zweiten Fall; doch erreichen hier die beschriebenen eigenartigen „vacuo-

lisirten“ Zellen nur selten die gleiche Grösse und Massenhaftigkeit der Ansammlung wie im ersten. Es ist hier augenscheinlich schneller zu einem intensiven Zerfall derselben gekommen. Durch die hierin zum Ausdruck kommende geringere Widerstandsfähigkeit des Gewebes ist vielleicht die erhebliche Einschmelzung zu erklären, die in so kurzer Zeit zur Bildung des über wallnussgrossen Tumors führte.

Ein dritter Fall endlich, in dem nebeneinander sowohl derbe, als auch erweichte und zum Theil perforirte Infiltrate bestanden, und welcher also die Entwicklungsgeschichte derselben vollständig wiedergibt, entstammt der Privatpraxis des Herrn Dr. Jadassohn. Wenn mir auch in diesem Falle kein mikroskopisches Material zur Verfügung stand, so zeigt doch das klinische Bild eine so weitgehende Uebereinstimmung mit den beschriebenen beiden Fällen, dass seine Zugehörigkeit zu denselben nicht zweifelhaft ist.

3. Inf. unbekannt; Ulcus vor ca. 4 Wochen bemerkt; zu gleicher Zeit Haarausfall ohne Kopfschmerzen, ferner allmälig zunehmender Ausfall der Augenbrauen und des Schnurrbarts. Seit einiger Zeit Schmerzen im Hals. In den letzten Wochen sind ohne besondere Beschwerden mehrere Knoten am Penis aufgetreten, von denen einzelne unter geringer Eiterentleerung aufgingen.

Stat. praes. Etwas anämisch aussehender, kräftig gebauter Mann. Die früher sehr dichten Haare, auf dem ganzen Kopf sehr dünn stehend, sind auf dem Scheitel mehr gleichmässig, an den Schläfen dagegen in unregelmässigen Flecken von meist geringer Grösse ausgefallen; letztere geben der Alopecie ein charakteristisches Gepräge. Die Augenbrauen sind sehr dünn und ebenfalls in kleinen unregelmässigen Areolen ausgefallen. Auch der früher angeblich sehr kräftige Schnurrbart ist auffallend dünn; er weist ebenfalls unregelmässigen Haarverlust auf. Am Rumpf undeutliche Roseola. Auf den Handtellern sehr reichliche, rundliche Hornlamellen-Exfoliation ohne Röthung und Infiltration. An den Tonsillen oberflächliche unregelmässige Substanzverluste. Auf dem Zungenrücken eine tiefer infiltrirte Papel mit vollständig erhaltener Oberfläche; leichte universelle Lymphdrüsenschwellung.

Am Penis, im Sulcus coronarius, resp. am rechten Seitenrand desselben, die deutlich indurirte Narbe des ersten Geschwürs, von dem aus sich indurirte Stränge nicht verfolgen lassen. Dagegen findet sich auf dem Dorsum des Penis ein unter der Cutis gelegener, derber, ziemlich dicker Strang, der dicht hinter dem Sulcus coronarius mit einem derben, tiefge-

legenen Knoten beginnt; dieser trägt auf seiner Höhe eine 1 Mm. grosse, runde Perforationsöffnung, von der man in eine kleine Höhle gelangt. Diese Oeffnung ist nicht schmierig belegt; nirgends greift die Ulceration in die Umgebung über. An dem, etwa 2 Cm. weit von dieser Perforation entfernten Ende des erwähnten Stranges findet sich ein Fünfpfennigstückgrosser, ganz runder, fast halbkugliger Tumor von braunrother Farbe mit sehr derbem Rande und zweifelloser Fluctuation auf der Höhe, und ohne acute Entzündungserscheinungen (ohne Röthung in der Umgebung und ohne Schmerzen). Auf der linken Seite der Dorsum penis finden sich noch zwei nicht deutlich von einander abzugrenzende Knoten von derselben Grösse, die aber auf der Höhe perforirt sind und etwas unregelmässige, längliche Oeffnungen — von gleicher Beschaffenheit wie die oben beschriebenen, ohne Ulceration, ohne Belag — aufweisen. Endlich ist auf der Unterseite des Penis noch ein derber, grösserer, nicht fluctuirender Knoten vorhanden. In beiden Inguinalbeugen typische Poly- und Scleradenitis.

Pat. wird mit Einreibungen und local mit grauem Pflaster behandelt. Nach einigen Wochen ist nirgends mehr eine Höhlenbildung zu constatiren; die früheren Fisteln stellen sich jetzt grösstentheils als linsen-, resp. stecknadelkopfgrosse Granulationsflächen dar, in deren Umgebung das Gewebe bräunlich-roth verfärbt und deutlich infiltrirt ist, so dass die Infiltrate als erbsengrosse Knötchen in und unter der Haut fühlbar sind. Auf der Unterseite des Penis fast geheilte, primäraffectähnliche Granulationsfläche, seitlich davon ein erbsengrosser, ziemlich derber Knoten unter fast normaler Haut fühlbar. Von der linken Seite des Sulcus coronarius aus lässt sich der „Lymphstrang“ noch sehr deutlich in der Tiefe des Dorsum als sehr derber, ½ bis 1 Cm. breiter, etwas höckriger, plattrundlicher Strang bis zur Mitte des Penis verfolgen, wo er sich allmälig im subcutanen Gewebe verliert; er steht hier in undeutlichem Zusammenhang mit den oben erwähnten Knoten auf der Dorsalfläche des Penis. An seinem distalen Ende ist eine Fistel mit glatten Rändern und wenig secernirendem Grunde zurückgeblieben, die etwa 4—5 Mm. senkrecht in die Tiefe führt.

Im letzten Fall ist also ein Bild entstanden, das sich vollständig unterscheidet sowohl von den gewöhnlichen Bubonulis bei Ulcera mollia, als auch von multiplen, ulcerirten Sclerosen als auch von regionären Papeln, und das am meisten Aehnlichkeit hat mit erweichenden subcutanen, resp. cutanen Gummen. Weniger ausgeprägt war dieses Krankheitsbild in den beiden

ersten Fällen, da es in ihnen nicht zur Perforation und Fistelbildung gekommen ist; indess handelt es sich natürlich nur um einen graduellen Unterschied, da ein längeres Zuwarten zweifellos auch hier zum Durchbruch der Geschwülste geführt haben würde.

Die drei Fälle, die ich schildern konnte, zeichnen sich demnach durch folgende klinische Eigenthümlichkeiten aus: Es entstehen im primären Stadium (1. Fall) oder im frühen secundären Stadium (2. u. 3. Fall) in directem Anschluss an eine typische Initialsclerose oder Reste derselben ohne nachweisbare Mischinfection mit Ulcus molle Knoten unter der Haut des Penis, welche sich in einem unter dem Bilde des sogenannten syphilitischen Lymphstranges auftretenden strangförmigen Infiltrat entwickeln, welche dann ohne acut entzündliche Erscheinungen allmählich erweichen, fluctuirende, cystenartige Tumoren bilden und schliesslich durchbrechen können.

Häufiger als diese eben allgemein charakterisirte Affection sind Knoten in der Haut des Penis, welche augenscheinlich in dem subcutanen Gewebe entstehen, die Haut ebenfalls erst secundär in Mitleidenschaft ziehen und ebenso eine gewisse Neigung zeigen, sich an den bekannten Verlauf der Lymphgefässe am Penis anzuschliessen, resp. nach der Ansicht mancher Autoren, sich an den Klappen derselben zu etabliren. Es entstehen knollige Auftreibungen im Verlaufe des derb infiltrirten Lymphstranges, der dann unter der Haut als rosenkranzähnliches Gebilde zu fühlen ist. Diese aber kommen im Allgemeinen nicht zur Erweichung, sondern werden gleichzeitig mit der Sclerose, ohne irgend welche Ulceration, involvirt.

Während im Gefolge von Ulcera mollia das Auftreten von „Bubonulis“, d. h. von im Verlauf der Lymphgefässe des Penis zur Abcedirung kommenden Geschwülsten nicht allzu selten zur Beobachtung kommt, sind erweichende Knoten bei der Initialsclerose ausserordentlich selten.

Eine Durchsicht der Literatur hat mich belehrt, dass eine genauere Schilderung dieses Krankheitsbildes bisher nur von Mauriac,[1])

[1]) Mauriac. Leçons sur les maladies vénériennes. 1883.

Leloir[1]) und Jullien[2]) gegeben ist. Die anderen Autoren erwähnen die Knotenbildung mit nachträglicher Einschmelzung entweder gar nicht, oder nur kurz als sehr seltenes Ereigniss. So schreibt v. Zeissl:[3]) „Der die Verdickung der Lymphgefässe bedingende Infarkt sammt den knotigen Auftreibungen des Lymphgefässes schwindet immer durch Resorption. Suppuration und Aufbruch derartiger Lymphgefässknoten haben wir nur sehr selten beobachtet.“ Ebenso sagt Keyes:[4]) „Rarely inflammation or suppuration may occur“ und Lang:[5]) „Abscedirungen der eine Initialmanifestation begleitenden, sclerosirten Lymphstränge sind als höchst seltene Ereignisse zu bezeichnen.“ Ebenso spricht sich Du Castel[6]) aus: „Ce (l'abcès et l'ulcération) sont là terminaisons tout à fait exceptionnelles de la lymphangite syphilitique et quand vous verrez celle-ci se produire, il vous est légitimement permis d'espérer une terminaison par résolution et de ne pas tenir compte de la possibilité de complications absolument insolites.“ Kaposi[7]) beschränkt sich darauf, die Möglichkeit des Ausgangs in eitrige Schmelzung, Fluctuation und Perforation zu erwähnen, ohne sich über klinische Einzelheiten oder die Häufigkeit zu verbreiten und Fournier[8]) erklärt in seinem, allerdings mehr für Unterrichtszwecke bestimmten Lehrbuch kategorisch: „Elles (les lymphangites) n'offrent aucune tendance à s'enflammer.“

Eingehender spricht sich Leloir aus: „Dans des cas très rares on a vu les noyaux lymphatiques s'abcéder, ou l'on a vu se former le long du trajet d'un vaisseau lymphatique induré un abcès, lequel finissait par s'ouvrir en donnant issue à un liquide séro-purulent. Ces abcès ont parfois donné naissance à une fistule pouvant être cathétérisée, fistule lymphatique difficile à guérir et durant longtemps.“ Bei Mauriac heisst es: „Il arrive quelquefois que les renflements lymphopathiques deviennent le siège d'un travail inflammatoire subaigu; on les voit alors adhérer avec la peau et avec la muqueuse, qui prennent une teinte rouge foncé à leur niveau et se dépouillent quelquefois de leur enduit épidermique de manière à simuler une érosion chancreuse, reposant sur une plaque épaisse de néoplasie. La tumeur, arrivée à ce degré, se ramollit et s'ouvre quelquefois, puis elle s'ulcère ou ne laisse qu'une fistule à travers laquelle on peut pratiquer le cathétérisme du vaisseau malade, soit en avant, soit en

---

[1]) Leloir. Leçons sur la syphilis. 1888.

[2]) Jullien. Traité pratique des maladies vénériennes. 1879.

[3]) M. v. Zeissl. Lehrbuch der Syphilis. 1888.

[4]) Keyes. The surgical diseases of the genito-urinary organs including syphilis. 1888.

[5]) Lang. Vorlesungen über Pathologie und Therapie der Syphilis. 1884—86.

[6]) Du Castel. Leçons cliniques sur les affections ulcéreuses des organes génitaux chez l'homme. 1891.

[7]) Kaposi. Pathologie und Therapie der Syphilis. 1891.

[8]) Fournier. Leçons cliniques sur la syphilis. 1881.

arrière. Dans un cas semblable, M. Bassereau,[1]) ayant fait l'autopsie du malade, constata la complète intégrité de l'artère et des veines dorsales du pénis. Le canal fistuleux était formé par un vaisseau lymphatique hypertrophié, à parois dures et épaisses, diminuant de volume vers son extrémité pubienne, qui se perdait dans les ganglions inguinaux droits. Son extrémité antérieure se confondait avec ce qui restait du néoplasme syphilitique.“

Am ausführlichsten verbreitet sich Jullien über die in Rede stehende Affection. Bei ihm heisst es p. 564: „Un point fort important consisterait à déterminer s'il faut englober parmi les accidents initiaux successifs certains noyaux d'induration que l'on voit parfois survenir dans son voisinage pendant la durée d'un premier chancre. C'ést à A. Fournier et à E. Vidal que nous devons la description de ces lésions sattelites, qui jusqu'ici n'ont été rencontrées que chez l'homme, particulièrement au niveau du sillon balano-préputial. Tantôt proéminante comme un mamelon, comme une crête, tantôt aplatie, étalée comme un cartilage cette induration est susceptible d'acquérier de grandes dimensions. Ajoutons que fréquemment la nécrobiose, s'emparant de ces lésions, leur donne l'aspect et tous les caractères de l'accident primitif induré.“ Ferner auf p. 599: „Dans certaines circonstances plus rares un abcès se forme sur le trajet du vaisseau malade, laisse écouler un liquide clair séropurulent, et donne lieu à une fistule dont il n'est pas toujours facile d'obtenir la guérison. Nous ferons rentrer parmi les lymphangites, si non des troncs, du moins des réseaux ces nodosités satellites décrites précédemment les unes grosses comme une fève, les autres de forme irrégulière se contournaient à la manière d'un cep de vigne que l'on voit quelquefois survenir au voisinage du chancre induré. Vacca, Berlighieri, Ricord, Bassereau, ont appelé particulièrement l'attention sur les abcès et les fistules, qui sont la conséquence possible de ces lésions; nous croyons ces complications moins rares encore qu'on ne serait tenté de le croire, au dire de ces auteurs. Tout récemment nous avons eu l'occasion d'en observer un assez bon nombre de cas. Chez un malade de P. Horteloup, la tumeur, grosse comme une noisette, s'affaissa après l'évacuation du liquide et les bords de la solution de continuité qui s'y était produite furent envahis par une ulcération ayant la plus grande ressemblance avec un chancre primitif et dont la durée se prolongea pendant trois semaines. Si le malade n'avait pas été tenu rigoureusement en observation pendant le cours de cet accident, l'erreur eût été possible; mais une circonstance eût permit de l'éviter, c'était la possibilité de pratiquer le cathétérisme du vaisseau malade soit en avant, soit en arrière de la lésion.“

Es folgt nun noch die Schilderung des oben angeführten Falles von Bassereau.

---

[1]) Bassereau. Traité des affections de la peau symptomatiques de la syphilis. 1852.

Wenn ich daran gehe, zu untersuchen, auf welche Weise dieses eigenartige, klinische und anatomische Bild in seiner Pathogenese zu erklären ist, so muss ich hier zunächst den ja sehr naheliegenden Gedanken widerlegen, dass es sich um eine einfache Abscedirung handele. Gleichviel ob wir die Bubonuli beim Ulcus molle als eine specifische oder als Mischinfection auffassen, in jedem Falle entstehen dieselben acut, mit starken entzündlichen Erscheinungen und brechen ausserordentlich schnell durch. So sind sie schon klinisch vollständig von meinen Fällen unterschieden, und histologisch müssen wir sie uns als Abscesse vorstellen mit einer eitrigen Einschmelzung des Gewebes, wie sie bei meinen histologischen Untersuchungen vollständig gefehlt hat, da in meinen Präparaten auch am Rande des Lumens epithelioide und sog. Plasmazellen sehr reichlich, eigentliche Eiterkörperchen sehr spärlich vorhanden waren. Auch gegen eine einfache Mischinfection mit pyogenen Mikroorganismen spricht das histologische Bild und — wenn auch natürlich nicht mit voller Sicherheit — die Sterilität des puriformen Inhalts der Höhlen in den beiden ersten Fällen.

Es muss besonders betont werden, dass in beiden Fällen eine Erweichung der inguinalen Lymphdrüsen eingetreten ist, die sich ebenfalls von anderen Bubonen durch den Mangel der acuten entzündlichen Erscheinungen, durch das Auftreten mehrerer kleiner Erweichungsherde unter der normalen Haut und durch den puriformen, nicht eigentlich eitrigen Charakter ihres Inhalts unterscheiden.

Wenn ich also eine Vereiterung durch Mischinfection aus klinischen und histologischen Gründen zur Erklärung der Höhlenbilder nicht glaube heranziehen zu dürfen, so meine ich auch einen zweiten a priori möglich erscheinenden Erklärungsversuch nicht acceptiren zu können. Man könnte nämlich meinen, dass die Geschwulstbildung an vorher bestehende Hohlräume sich anschlösse, dass es sich um Bildung von wirklichen Cysten handelte, die irgend einem Stauungsprocess, resp. einer Verlegung des abführenden Rohres ihren Ursprung verdankten. In letzterem Fall könnte es sich nur um Verlegung der Lymphbahnen handeln, so dass die Tumoren Lymphcysten mit infiltrirter Wand entsprechen würden. Aber auch für diese Annahme

liefern meine mikroskopischen Bilder wenigstens keinen Anhalt. Man sieht nämlich weder in dem centralen Spalt auch nur irgend einen Rest von Endothel, noch in denjenigen Partien des Infiltrats, die keine Höhlenbildung zeigen, irgend ein centrales Lymph- oder Blutgefäss, die in einer speciellen Beziehung zu der Höhlenbildung stehen könnten. Diese beginnt vielmehr im Centrum der Neubildung, d. h. an denjenigen Stellen, an denen die grösseren Gefässe zugrunde gegangen sind. Auf der anderen Seite sieht man ausserhalb des Infiltrats, zwischen diesem und der Haut, zahlreiche Durchschnitte von Lymphgefässen, kenntlich an ihrem weiten Lumen, ihrer schwachen, endothelbekleideten Wandung und den im Vergleich zu Arterien und Venen auffallend geringen Veränderungen, die diese Wandungen zeigen und auf die schon Auspitz und Unna[1]) hingewiesen haben.

Bekanntlich herrscht unter den Autoren hinsichtlich der Deutung des Lymphstranges keine Einigkeit. Während frühere Untersucher, Bassereau, Verson,[2]) Biesiadetzky[3]) annahmen, dass es sich um eine luetische Erkrankung der Lymphgefässe handle, haben Auspitz und Unna den Zusammenhang des „Lymphstranges“ mit den Lymphgefässen auf Grund ihrer anatomischen Untersuchungen bestritten, und erst ganz kürzlich hat Letzterer[4]) dieser Ueberzeugung wieder Ausdruck verliehen. Nach dieser Ansicht handelt es sich um eine primäre Erkrankung der Gefässadventitien, die zur Einbettung der Gefässe in ein specifisches Infiltrat führt, so dass sich der Lymphstrang als eine directe Fortsetzung der Sclerose darstellt. Koulneff[5]) hält die Betheiligung von Blut- und Lymphgefässen für wahrscheinlich.

---

[1]) Auspitz und Unna. Die Anatomie der syphilitischen Initialsklerose. Archiv für Derm. u. Syph. 1877.

[2]) Verson. Zur Lehre der syphilitischen Indurationen. Virchow's Archiv. Bd. 45. 1869.

[3]) Biesiadetzky. Untersuchungen aus dem pathol.-anat. Institut Krakau 1872.

[4]) Orth. Lehrbuch der speciellen patholog. Anatomie. Ergänzgsbd. II. Theil. 1894.

[5]) Koulneff. Étude sur la prétendue lymphangite consécutive à l'induration syphilitique primitive. 1889.

Dagegen haben Neumann[1]) und Finger[2]) die Abstammung des „Lymphstranges“ von den Lymphbahnen wiederum behauptet. Neumann bildet einen Gefässdurchschnitt ab, dessen Wandungen stark verdickt und dessen Lumen mit Rundzellen ausgefüllt ist; der Beweis indes, dass die Erkrankung hier wirklich von der Wand eines Lymphgefässes ausgegangen ist, ist durch ein solches Bild nicht zu erbringen; nur durch Untersuchung von Serienschnitten könnte nachgewiesen werden, dass ein als solches sicher erkennbares, nicht erkranktes Lymphgefäss sich continuirlich in einen derartigen Strang fortsetzt.

Mir stand, und zwar im Fall 2, nur ein kleines Stück des darmsaitenähnlichen Stranges, der sich unmittelbar nach der Wurzel des Penis zu anschloss, zur mikroskopischen Untersuchung zur Verfügung. Durch diese wurde erwiesen, dass es sich um ein scharf abgegrenztes Infiltrat handelte, in dem die Gefässdurchschnitte die charakteristischen Veränderungen aufwiesen; von gewuchertem Endothel oder concentrischer Anordnung der Bindegewebsfasern (Verson) war nirgends etwas zu entdecken.

In dem an erster Stelle beschriebenen Falle stand mir von dem eigentlichen Strang nichts zur Verfügung; dagegen konnte ich auch bei ihm nachweisen, dass sich das direct in den cystischen Tumor und von ihm aus in den „Lymphstrang“ fortsetzende Infiltrat zusammensetzte aus einzelnen Infiltratsträngen, innerhalb deren erkrankte Blutgefässe sehr deutlich nachzuweisen waren, während es nicht gelang, Gebilde in ihnen nachzuweisen, die als die primär erkrankten Lymphgefässe hätten aufgefasst werden können.

Die topographische Anordnung der „Lymphstränge“ im Allgemeinen und in meinen Fällen im Besonderen entspricht ja allerdings dem uns durch die Untersuchungen von v. Zeissl

---

[1]) Neumann. Neuere Untersuchungen über die histologischen Veränderungen der Hautsyphiliden, deren Verlauf und über das indurirte dorsale Lymphgefäss. Archiv für Derm. u. Syph. 1885.

[2]) Finger. Die Syphilis und die venerischen Krankheiten. 1885.

und M. Horowitz,[1]) Ehrmann[2]) und Pick[3]) bekannten Verlauf der Lymphgefässe am Penis. Da aber natürlich mit diesen Blutgefässe verlaufen, so ist nicht erwiesen, dass es sich wirklich wesentlich oder auch nur primär um eine luetische Infiltration der Lymphgefässwandungen handelt. Wir werden vielmehr annehmen können, dass bei der Lymphstrangbildung die Lymphgefässe gleichsam dem infiltrirenden Processe nur den Weg weisen; dass dieser sich aber hier, wie überhaupt auch schon im ersten Stadium der Lues, wesentlich an die Blutgefässe anschliesst.

Dabei ist es gleichgiltig, ob man sich vorstellt, dass das syphilitische Virus auf seinem Transport durch die Lymphgefässe an einzelnen Stellen dieser haften bleibt und durch die Wandung derselben hindurch an die sie begleitenden Blutgefässe herantritt, oder ob man meint, dass die an die Lymphgefässe herantretenden Blutgefässe zuerst erkranken, ob also der Process, wenn man das Lymphgefäss als sein Centrum ansieht, centrifugal oder centripetal sich entwickelt; nach meinen Präparaten schien die letztere Annahme die wahrscheinlichere zu sein.

Durch die Sclerose am Lymphstrang kann gewiss, vielleicht speciell an einzelnen Verengerungen der Lymphgefässe eine Verlegung dieser und damit eine Lymphstauung zu Stande kommen; aber diese kann in meinen Fällen nicht die wesentliche Ursache der Knotenbildung und -Erweichung darstellen, sondern nur allenfalls für die Localisation derselben mitbestimmend gewesen sein.

In jedem Fall handelt es sich nicht um einen einfachen Stauungsprocess, um eine blosse Ansammlung von Lymphe, sondern um die Neubildung eines Granulationsgewebes, das im Gegentheil einen Verschluss der Gefässe herbeiführte, zugleich aber, durch die dadurch bedingte Erschwerung resp. Verhin-

---

[1]) v. Zeissl und M. Horowitz. Ein Beitrag zur Anatomie der Lymphgefässe der männlichen Geschlechtsorgane. Archiv für Derm. und Syph. 1889. (Ergänzh.) XXI.

[2]) Ehrmann. Archiv f. Derm. u. Syph. 1889. (Ergänzh.) XXI.

[3]) Pick. Zur Anatomie der Lymphgefässe der männlichen Genitalien. Archiv für Derm. u. Syph. XXI. 1889. (Ergänzh.)

derung der Nahrungszufuhr, einer partiellen Zerstörung anheimfällt.

Wenn ich also eine Mischinfection ebenso wie eine einfache Flüssigkeitsansammlung in präformirten Gebilden mit Bestimmtheit ausschliessen zu können glaube, so muss man den hier in Rede stehenden Erweichungsprocess direct auf die Einwirkung des Syphilis-Virus beziehen; in diesem Sinne gewinnt derselbe eine um so grössere Bedeutung, als man im Allgemeinen das Vorkommen einer Erweichung resp. Vereiterung rein syphilitischer Entzündungsproducte als der Spätperiode angehörig ansieht.

Mit dieser Auffassung stimmt auch die Natur der histologischen Veränderungen in beiden Fällen gut überein. Es handelt sich um ein sehr massiges Infiltrat, das wesentlich aus Rundzellen von dem Charakter der Lymphocyten und der sog. Plasmazellen besteht, und das in seinen centralen Theilen einer Degeneration anheimfällt, welche im Gegensatz zur Verkäsung bei der Tuberculose — zur Bildung eines zähflüssigen, puriformen Productes führt.

Dieser Degeneration geht voran eine eigenthümliche Umwandlung des zelligen Materials, welche sich im Auftreten von sehr grossen Zellen mit einem oder mehreren bläschenförmigen, nur in den Contouren färbbaren Kernen und in einer eigenartigen Veränderung des Protoplasmas documentirt. Durch ihren Zerfall kommt es, wie man fast überall am Rande der Höhle nachweisen kann, zu der Höhlenbildung. Diese Zellen gehören zweifellos in die Classe der sogenannten epithelioiden Zellen; z. Thl. sind sie schon als „Riesenzellen“ zu bezeichnen; doch sind sie, wie ich oben hervorgehoben habe, im Allgemeinen von den tuberculösen Riesenzellen wohl zu unterscheiden; diese Frage hat indess, seit typische Langhans'sche Riesenzellen bei sicher rein luetischen Processen gefunden sind, keine grosse Bedeutung mehr.

Dagegen wäre es sehr wesentlich, mit Bestimmtheit zu entscheiden, von welchen Zellen die erwähnten Epithelioiden abstammen, ob von den reichlich vorhandenen Plasmazellen, oder von den zwischen den letzteren wenig hervortretenden Fibroblasten; diese Entscheidung ist aber hier wie überall, wo

bei chronischen Processen „Uebergangsbilder“ die Genese einer Zellart aus einer anderen beweisen sollen, sehr schwer zu fällen. Ich habe Bilder gesehen, die für die Abstammung von Plasmazellen zu sprechen scheinen, doch kann ich eine definitive Entscheidung dieser principiell wichtigen Frage nicht geben.

In zweiter Linie müsste man versuchen, den eigenartigen Vacuolisirungsprocess des Protoplasmas näher zu definiren.

In der Literatur ist es sehr schwer, Analoga zu diesem Degenerationsprocesse mit Sicherheit aufzufinden; Manches, was als hydropische Schwellung beschrieben worden ist, mag hierher gehören. Es ist auch sehr wohl möglich, dass die von Neumann[1]) und Ziegler[2]) abgebildeten Riesenzellen bei Betrachtung mit stärkerer Vergrösserung und bei Färbungen, welche die Differenzen in der Tingirbarkeit der Kerne stärker hervortreten lassen, mit den von mir beschriebenen übereinstimmen. Sie sind sicher morphologisch ganz identisch mit von Jadassohn[3]) beschriebenen Zellen, welche bei einer gonorrhoischen, abscedirenden Infiltration reichlich vorhanden waren und welche nach J. vielleicht übereinstimmen mit den von Councilman[4]) beschriebenen „vacuolisirten Epithelioidzellen“ bei einem Fall von gonorrhoischer Arthritis.

Sie stimmen endlich, soweit es möglich ist, aus der Beschreibung zu urtheilen, überein mit den von Philippson[5]) bei erythematösen Flecken der Lepra beschriebenen, hyperplastischen Bindegewebszellen mit granulirtem Protoplasma und mehreren (bis zu 10) Kernen, die Neigung zur Vacuolenbildung und Verfettung zeigen und die wohl die Anfangsstadien der bekannten Leprazellen, die man in den eigentlichen Lepromen sieht, darstellen.

---

[1]) Neumann. l. c.

[2]) Ziegler. Lehrbuch der allgemeinen pathologischen Anatomie und Pathogenese. 1889. Bd. I, S. 412.

[3]) Jadassohn. Zur pathologischen Anatomie des gonorrhoischen Processes. IV. Congr. der Deutschen dermat. Gesellschaft.

[4]) Councilman. Gonorhoeal Myocarditis. Medical and Surgical Reports of the Boston City Hospital. 1894.

[5]) Philippson. Die Histologie der acut entstehenden hyperämischen (erythematösen) Flecke der Lepra tuberosa. Virch. Arch. 1893. Bd. 32.

Leider konnte ich, da ich nur in Alkohol gehärtetes Material besass, an meinen Präparaten nicht entscheiden, ob es sich um eine fettige Degeneration handelte; doch ist dies wohl wahrscheinlich.

Demnach würde es sich in unseren Fällen um einen Process handeln, der der gummösen Erweichung an die Seite zu setzen wäre. Worauf es beruht, dass in dem bei weitem überwiegenden Gros der Fälle diese Erweichung nur in der Spätperiode auftritt, dass sie wesentlich nur solche Producte betrifft, welche in ihrer klinischen Beschaffenheit von vornherein ihre Zugehörigkeit zur Spätperiode manifestiren, ist uns noch völlig unbekannt.

Es ist darum auch unmöglich, bei Abweichungen von dieser Regel, wie sie in den vorliegenden Fällen vorhanden sind, die Gründe für den abnormen Verlauf anzugeben. Dieselben können in der Natur des Virus, in der Widerstandsfähigkeit des Organismus und in localen Bedingungen begründet sein. Wir haben keinerlei Veranlassung, hier an die ersten beiden Momente zu denken, da der Verlauf der Lues nach allen anderen Richtungen ein normaler war; dagegen scheint es mir sehr wahrscheinlich, dass die Massenhaftigkeit des Infiltrats und die starke Betheiligung der Gefässe ausreichende Gründe für diese abnorme Entwicklung abgeben. Es wird ja, abgesehen von der Spätperiode, im ganzen Verlaufe der Lues in vielen Fällen nie ein umfangreicheres Infiltrat gebildet, als bei Etablirung der Sclerose. Es ist deshalb eigentlich nur auffallend, dass wir hier in so seltenen Fällen ähnlichen Degenerationsprocessen begegnen, wie sie im tertiären Stadium die Regel bilden. Die eigenartigen subcutanen Drüseneinschmelzungen (Fall I) sowie die theilweisen Erweichungen der excessiv geschwellten Leistendrüsen (Fall II) würden vielleicht ebenfalls auf diese Weise zu erklären sein. Die klinische Uebereinstimmung [1]) geht ja hier so weit, dass durch die Punction in beiden Fällen ein gelbröthliches, gelatinöses, fadenziehendes, d. h. gummöses Secret geliefert wurde und dass in dem an

[1]) Vgl. v. Zeissl: Drei Fälle von Gummen am Penis und zwei Fälle von Gummen der Lymphknoten. Wiener medicinische Presse. 1894. Nr. 21 und 22.

3. Stelle angeführten, histologisch nicht untersuchten Fall durch den Durchbruch von Infiltratknoten, die auch an sich Gummata vollständig glichen, in der ersten Frühperiode der Lues bei einem sonst ganz normalen Verlauf derselben klinische Bilder entstanden, die denen perforirter Hautgummata ganz analog waren.

Die Producte der Syphilis weisen eben trotz der grossen Differenzen der klinischen, grob anatomischen Bilder unter sich eine grosse histologische Gleichartigkeit auf, so dass es von der leichtesten Roseola bis zur schwersten gummösen Neubildung resp. Zerstörung eine ununterbrochene Reihe von Uebergangsbildern gibt, in denen sich sämmtlich mehr oder minder die für die Syphilis charakteristischen Gewebsveränderungen nachweisen lassen. Die Intensität und Extensität dieser Veränderungen entspricht indes, wie unsere Beobachtungen beweisen, nicht immer dem zeitlichen Verlaufe der Syphilis, vielmehr können histologisch schwerere Veränderungen antecipirt werden, wie ja auch klinisch schwerere Erscheinungen frühzeitig, z. B. tuberöse Syphilide in der Secundärperiode auftreten können.

Dieser Ueberzeugung, die durch die fortgesetzte klinische und anatomische Forschung in immer grösserem Umfang gestützt wird, hat schon vor vielen Jahren Virchow[1]) in folgenden Sätzen Ausdruck verliehen: „Gerade bei der Syphilis zeigt es sich sehr deutlich, dass das morphologische Product keinen absoluten Werth hat. Nur durch seine Entwicklung und Rückbildung, durch seine Geschichte, durch sein inneres Leben bekommt es seine Bedeutung.“ Und weiter: „Welches sind die Unterschiede zwischen secundär- und tertiär-syphilitischen Processen? Die anatomische Untersuchung löst diesen Unterschied gänzlich auf.“

## Schlussfolgerungen.

1. Es gibt im Anschluss an den Primäraffect entsprechend dem Verlauf der sogenannten Lymphstränge auftretende

[1]) Virchow. Ueber die Natur der constitutionell-syphilitischen Affectionen. Virchow's Archiv. Bd. XV. 1858.

Knoten, welche ohne acut entzündliche Erscheinungen erweichen und perforiren können: „Bubonuli syphilitici.“

2. In solchen Fällen scheinen auch die specifisch erkrankten Inguinaldrüsen eine besondere Neigung zu partieller Erweichung, ebenfalls ohne entzündliche Erscheinungen, zu haben.

3. In den untersuchten Fällen ist histologisch der Ausgang der „Bubonuli“, resp. des specifischen Infiltrates von Lymphgefässen nicht zu erweisen, ein Zusammenhang mit den Blutgefässen sicher vorhanden gewesen.

4. Die histologischen Veränderungen bei diesen Bubonulis stellen sie, ebenso wie ihr klinisches Bild, der gummösen Erweichung an die Seite.

Zum Schluss erfülle ich die angenehme Pflicht, meinem verehrten Chef, Herrn Dr. Jadassohn, für die freundliche Ueberlassung des Materials, sowie die liebenswürdige Unterstützung auch an dieser Stelle meinen verbindlichsten Dank auszusprechen.

---

## Erklärung der Abbildungen auf Taf. VI und VII.

Fig. 1. Uebersichtsbild bei schwacher Vergrösserung.

Fig. 2. Stelle vom freien Rande des Lumens. (Immersion.)

Fig. 3. Nekrotische Partie aus der Nähe des Lumens. (Immersion.)

Fig. 4. Riesenzelle mit „vacuolisirten Zellen“ aus der Nähe des Lumens. (Immersion).

*Fig. 1.*

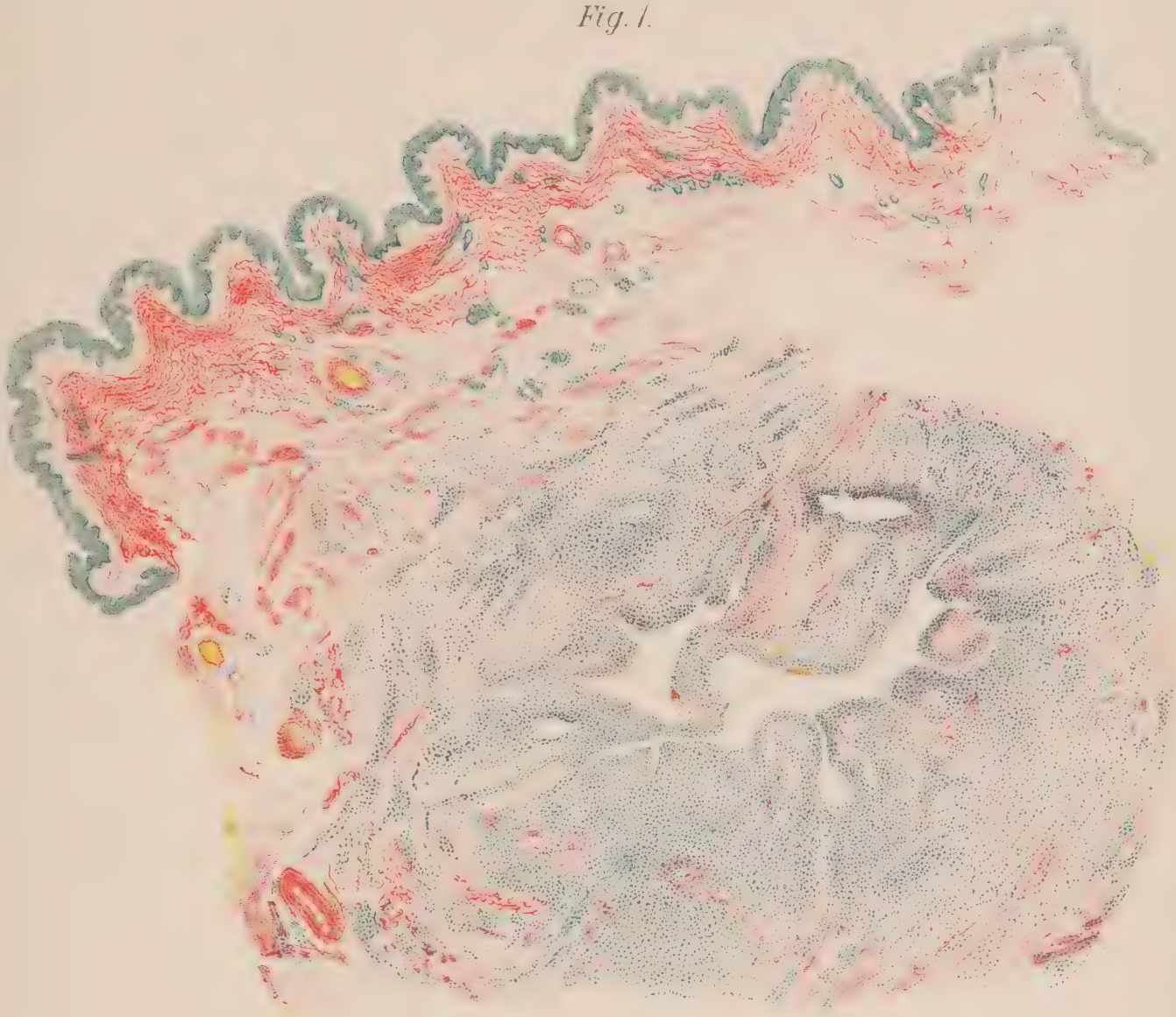

*Fig. 4.*

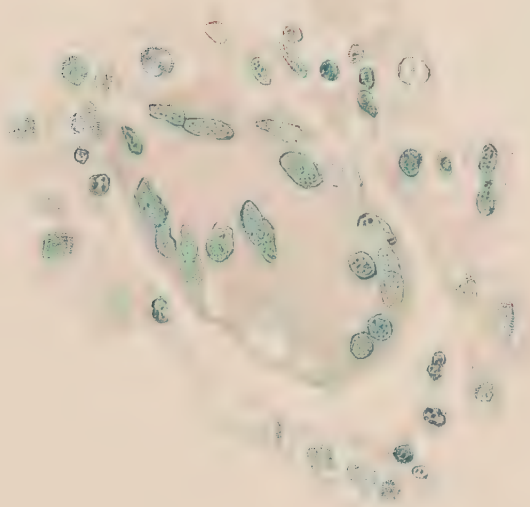

Koch: Bubonuli syphilitici.

K. u. k. Hofl. u. A. Haase Prag.

*Fig. 2.*

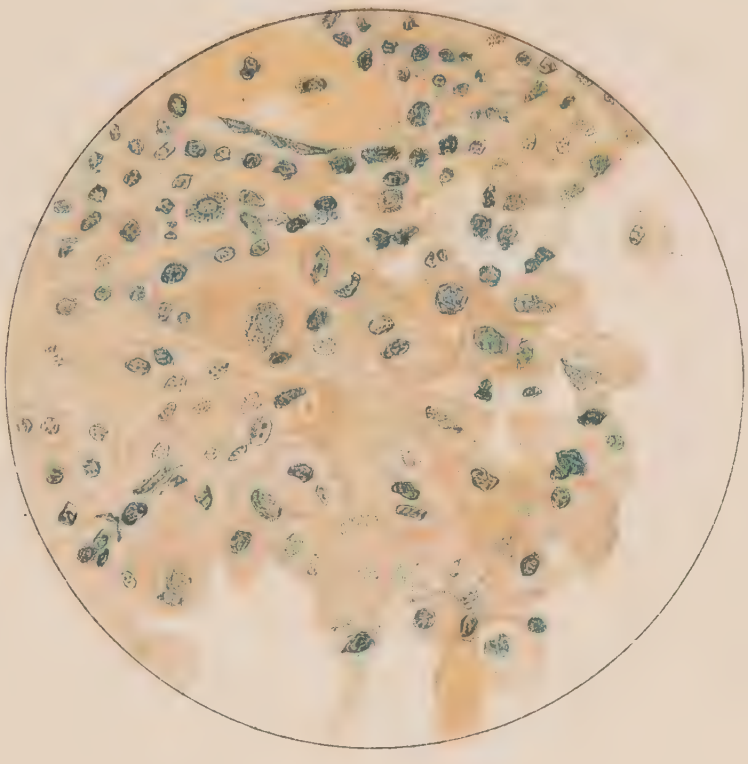

*Fig. 3.*

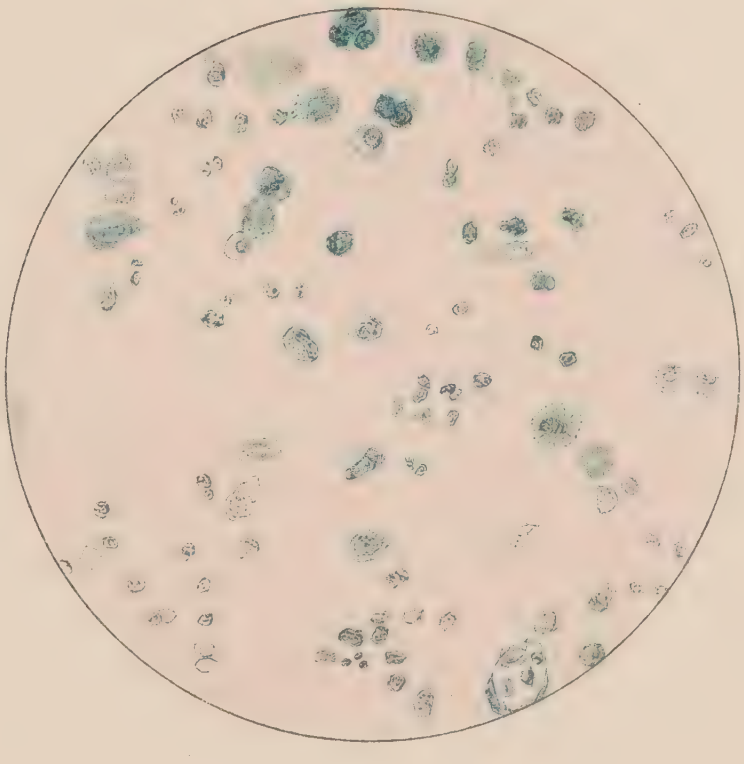



K.u.k. Hoflith. A. Haas, Prag.

Aus der königl. Universitätsklinik für Hautkrankheiten des Geheimrath Prof. Dr. Doutrelepont.

# Nerven und Nervenendigungen in spitzen Condylomen.

Von

Dr. **E. Vollmer,**
Assistenzarzt.

(Hierzu Taf. VIII—X.)

Unsere Kenntnisse der histologischen Verhältnisse der spitzen Condylome sind neuerdings durch Reissner[1]) dahin erweitert worden, dass auch in diesen oft schnell in 3—4 Wochen aufschiessenden Wucherungen der Haut, beziehungsweise Schleimhaut in der That Nerven vorkommen, eine Thatsache, die früher nicht bekannt war. Sei es, dass bislang diese Gebilde wegen der nur seltener durch sie bedingten ernsteren Functionsstörungen nicht einmal das histologische Interesse fanden, das sie doch gewiss verdienen, sei es, dass der Mangel einer zuverlässigen Methode zum Nachweise der Nervenelemente abschreckte, jedenfalls steht fest, dass die spitzen Condylome bis Reissner als nervenlos angesprochen sind und dass er zuerst auf das fast regelmässige Vorhandensein von Nerven in denselben hingewiesen hat. Für die praktische Medicin mag die

[1]) A. Reissner. Ueber das Vorkommen von Nerven in spitzen Condylomen. Arch. für Dermatologie 1894. Bd. 2.

Thatsache ja ohne directe Bedeutung sein. Vom pathologisch-anatomischen Standpunkte aus verdient sie aber aus dem Grunde Beachtung, da hier das Nervengewebe gleich dem Epithel und den Bindegewebskörpern von dem Reize, der als ätiologisches Moment für die Bildung der spitzen Condylome in Frage kommt, getroffen wird und mit ihnen proliferirt.

Die Angaben von Reissner, die neu und wichtig zugleich waren, zu controliren, war also eine zeitgemässe Aufgabe, und auf die Anregung von Herrn Geheimrath Prof. Dr. Doutrelepont hin, dem ich dafür auch hier herzlichst danke, habe ich die Arbeit gern übernommen. Was die einschlägige Literatur angeht, so findet sich dieselbe ausführlich bei Reissner. Die Lehrbuchangaben über die Histologie der spitzen Condylome sind, wie Unna[1]) betont, „auffallend schwach", aber auch in Specialarbeiten haben dieselben wenig histologische Beachtung gefunden, ein Umstand, der auch das späte Bekanntwerden der Nervenelemente im Innern dieser Hautpapillome genügend erklärt. Ausführlichere Angaben über den Bau der uns interessirenden Papillarwucherungen — als solche werden, wie unten noch ausgeführt wird, die spitzen Condylome auch von uns betrachtet — finden sich bei Virchow,[2]) aber diese beschränken sich auf das Makroskopische. Histologische Details geben Zeissl[3]) und Unna[4]) — aber von Nerven spricht Unna überhaupt nicht und Zeissl constatirt, „dass Nervenfasern bis jetzt in den erwähnten Wucherungsgebilden noch nicht entdeckt werden konnten". Diese aufzufinden, blieb Reissner vorbehalten. Er bediente sich des schnellen Verfahrens von Golgi bezw. der Modification desselben nach Ramon y Cajal, und diese Methode ist denn auch von mir angewandt worden. Die technischen Einzelheiten können hier übergangen werden, weil direct nach den genauen Angaben von Reissner verfahren wurde. Eine gewisse Uebung im Anfertigen von Mikrotomschnitten ist, wie überall, auch hier zur Herstellung guter Präparate ein Haupterforderniss. Die

[1]) Unna. Die Histopathologie der Hautkrankh. Berlin 1894 p. 795.
[2]) R. Virchow. Die krankhaften Geschwülste. 1873.
[3]) Zeissl. Lehrbuch der Syphilis. 1875 p. 147.
[4]) Unna. Cf. oben.

Schwierigkeit der Befestigung der in der Mischung von 1%iger Osmiumsäure und 4 Theilen 3·5%iger Kaliumbichromatlösung gehärteten und dann mit der 0·75%igen Argentumnitricumlösung imprägnirten Stücke auf dem Korke bringt manchen Verdruss, aber da Versuche, die Stücke oder die ganzen Condylome noch in Paraffin einzubetten, misslangen, wurde ausschliesslich der Kork und Celloidin zum Aufkleben angewandt. Erst nachträglich fand ich, dass Lenhossek[1]) auch angibt, „die gewöhnlichen Methoden der Celloidin- und Paraffineinbettung sind von vorneherein ausgeschlossen, da ein über eine Stunde währender Aufenthalt in starkem Alkohol die Imprägnation oft vernichtet". Nicht unwichtig schien es, besonders da Reissner sich, wie alle Forscher, die mit der Golgi'schen Methode gearbeitet haben, über die Unsicherheit der Imprägnationsmethode und über das oft auf unerklärliche Weise sich einstellende Missrathen der Präparate beklagt, die auch von Lenhossek als sehr wichtig betonte Angabe Ramon y Cajals zu berücksichtigen, dass es zur Erzielung einer eleganten Imprägnation vortheilhaft sei, die Silberlösung mit einer Spur von Ameisensäure zu versetzen. „Durch diese Vorsichtsmassregel sollen die bei der Anwendung der unangesäuerten Lösung so störenden Niederschläge auf ein geringeres Mass zurückgeführt werden". Auch Cohnheim[2]) betonte bei seiner Goldchloridmethode, dass die Sauberkeit und Eleganz der Präparate in hohem Grade gefördert wird, „wenn der Lösung des Goldchlorids von vorneherein ganz wenig Essigsäure zugesetzt wird". — Somit fügte ich bei der Herstellung der 0·75%igen Argentumnitricumlösung auf eine circa 150 Ccm. fassende Flasche 2 Tropfen Ameisensäure zu. — Die Schnitte wurden auf dem Objectträger ohne Deckglas einfach in Canadabalsam eingeschlossen, wie ja auch Reissner angibt.

Ehe nun aber auf die Befunde näher eingegangen wird, lohnt es sich, in knapper Form das Wichtigste über den histologischen Aufbau des Condyloms darzustellen. Die Angaben

---

[1]) Lenhossek. Der feinere Bau des Nervensystems im Lichte neuester Forschungen. Berlin 1893 p. 7.

[2]) Cohnheim. Ueber die Endigung der sensiblen Nerven in der Hornhaut. Virchow's Archiv Bd. 38 p. 343.

über die Nerven werden besser verstanden und, wie gesagt, sind die histologischen Verhältnisse der spitzen Condylome nicht zu oft genauer beschrieben.

Die Epitheldecke über denselben ist, wie Weichselbaum[1]) und Unna[2]) betont, wohl zellenreicher und namhaft dicker, stimmt aber mit dem Epithel des Standortes in ihrem sonstigen Charakter überein. Speciell ist, wie Unna im Gegensatze zu der Verruca vulgaris hervorhebt, die Hornschicht nicht voluminöser als an normaler Epidermis, so dass eine Hyperkeratose bei diesen Papillarwucherungen nach ihm gänzlich fehlt. Das mag bei den meisten Condylomen der Fall sein und die von mir geschnittenen Condylome bestätigen diese Unna'sche Ansicht durchaus. Aber es darf nicht unerwähnt bleiben, dass doch Complicationen von Cornua cutanea mit spitzen Condylomen gesehen sind und hier ist vor Allem der Fall zu citiren, der seiner Zeit in der hiesigen Klinik von Herrn Geheimrath Doutrelepont operirt und von Asmus[3]) in seiner Dissertation genauer beschrieben ist. Auch Lang[4]) spricht sich indes dahin aus, dass nur „ausnahmsweise sich das Epithel zu hohen, hornigen Lagern aufschichtet, so dass ein completes Cornu cutaneum zu Stande kommt".

Zur Controle über die nach der Golgi'schen Methode behandelten und geschnittenen Condylome hatte ich mir auch solche in Alkohol gehärtet, in Paraffin eingebettet, geschnitten und darnach in Hämatoxylin gefärbt und konnte an diesen Präparaten die Unna'schen Angaben bestätigen. Auch an meinen Quer- und Längsschnitten fand sich nirgends eine Spur von Hyperkeratose, aber starke Anhäufung von Epithelmassen, des Rete Malpighi besonders, die an einigen Stellen in der That wie Epithelzapfen in die Tiefe gingen, wie Köster[5]) bemerkt, „bei den Condylomen werden die zwischen den hyper-

---

[1]) Weichselbaum. Pathologische Histologie. Wien 1892 p. 116.

[2]) Unna l. c.

[3]) Asmus. Ueber Cornu cutaneum, insbesondere dessen Vorkommen an der Glans penis. Köln 1888. Inaug.-Dissert.

[4]) Lang. Das venerische Geschwür. Wiesbaden 1887 p. 119.

[5]) Köster. Die Entwickelung der Carcinome und Sarcome. Würzburg 1869 p. 60.

trophirten Papillen befindlichen Massen schliesslich zu runden Zapfen umgewandelt und es scheint in der That, als ob nicht bloss die in die Höhe strebenden, oft nur fadendünnen Papillen die Epithelmassen hinter sich zurückliessen, sondern als ob letztere activ ganz weit in die Tiefe wucherten" und der beim Carcinom geringere Grad der Papillarhypertrophie ist ihm wichtiger zur pathologisch-anatomischen Differentialdiagnose zwischen Krebs und Condylom als das Verhalten der Epithelzellen. Nirgends aber haben unsere Präparate Bilder gegeben, in denen, wie Unna angibt, die Stachelzellen 4—8 Mal grösser waren, als normaler Weise.

Mit Triacid gefärbte Präparate zeigten mir wohl sehr gut die weiten Intercellularspalten, die zwischen den Epithelzellen der spitzen Condylome auftreten. Wo wir an diesen oder Hämatoxylinpräparaten grössere Epithelzellen im Rete Malpighi sahen, waren dieselben wohl etwas aufgequollen, aber nicht bis auf das von Unna angegebene Maass durch reelles Wachsthum des Protoplasmaleibes vergrössert. Auch bei den später zu besprechenden, nach Golgi behandelten Präparaten haben wir auf diese von Unna als typisch geschilderte Grössenzunahme aller Stachelzellen geachtet, dieselbe aber nicht gefunden. An dünnen Schnitten ist auch bei diesen Präparaten das Rete Malpighi mit seinen zelligen Elementen besonders bei ziemlich enger Irisblende deutlich zu durchmustern und Intercellularlücken, Interspinalspalten und der einzelne Zelleib scharf zu sehen.

Hämatoxylinpräparate von einem spitzen Condylom, das ungefähr die Grösse einer Pflaume gehabt hat, wiesen im Rete Malpighi prachtvolle verästigte Pigmentzellen auf, die sich dunkel von dem hellblauen Grunde abhoben. Diese Präparate verdanke ich der Liebenswürdigkeit von Herrn Privatdocenten Dr. Wolters, der mich dadurch recht unterstützte.

So viel ich an Literatur über die spitzen Condylome eingesehen habe, spricht nur Virchow davon, dass die Oberfläche der spitzen Condylome häufig „stark pigmentirt" sei, aber gibt keine nähere Auskunft über die Art des Pigments, ob dasselbe sich etwa in Körnchenform innerhalb der Epithelzellen findet, oder ob eigentliche verästigte Pigmentzellen

zwischen den Epithelien liegen oder auch in der oberflächlichen Lage der Cutis. Die Präparate von Wolter's zeigten sowohl an der Grenze von Cutis und Epidermis als zwischen den Zellen des Rete Malpighi die langgestreckten Leiber und Fortsätze der Pigmentzellen mit deutlichen Kernen, oder auch die bekannten Halbmondformen in der klarsten Weise, und Zeichn. 2, Taf. VIII gibt ein solches Bild naturgetreu wieder. Auch in den von mir nach Golgi's Methode behandelten spitzen Condylomen fanden sich solche Zellen. Man sieht sie am besten mit starker Abblendung des Lichtes. Sie bevorzugen das Epithel in der Wurzel der hypertrophirten Papillen und liegen also in der Tiefe der Epithelzapfen.

Von den Epithelmassen wird nun der Grundstock der spitzen Condylome, die hypertrophirten Papillen, überdeckt, wie ein Handschuh die Finger umgibt.

Die Gestalt der papillären Wucherungen, die man jetzt unter dem Namen der spitzen Condylome zusammenfasst, ist sehr wechselreich; man kann sie makroskopisch mit Maulbeeren, mit Hahnenkämmen oder mit blumenkohlartigen Gewächsen, wenn sie grösser werden, vergleichen; für mikroskopische Schnitte, die die Längsrichtung treffen, passt der Vergleich von Unna besser, der auf ihre Aehnlichkeit mit einer gespreizten Hand hinweist, während Parallelschnitte zur Basisebene vielfach sternförmige Bilder zeigen. Hier soll gleich bemerkt werden, dass, obwohl die Papillen ihrem inneren Baue nach in zwei Arten zerfallen, in Gefäss- und Nervenwärzchen, bisher nirgend darauf aufmerksam gemacht wurde, wie dann doch auch Papillarhypertrophien der Haut nach dieser Richtung hin getrennt werden müssen. Von vorneherein ist also unwahrscheinlich, dass eine hypertrophirte, nervenlose Gefässpapille plötzlich nervöse Elemente in sich trägt, bei den Nervenpapillen hingegen ist es nicht zu verwundern, wenn bei ihrer Hypertrophie auch die Nervenelemente an dem Vorgange theilnehmen.

Auch darauf ist zu achten, dass schon normale Papillen oft bis zu 8 Spitzen tragen,[1]) eine Hypertrophie einer solchen multiplen Papille also nicht einmal eine Vermehrung der

[1]) Vergl. Kölliker. Gewebelehre p. 160.

Spitzenzahl benöthigt, um später, über das Niveau der Haut herausgewachsen, ein gelapptes Aussehen zu gewähren. Ferner stehen nach den Anatomen die Papillen an den Labia majora und minora der Clitoris, dem Penis besonders dicht — die bevorzugte Disposition gerade dieser Stellen zu papillären Wucherungen ist also anatomisch begründet. Die von Unna als ein Charakteristikum der spitzen Condylome aufgeführte, von Anfang an starke Gefässerweiterung fiel uns in einigen Präparaten auch auf, wurde aber nicht überall als Regel beobachtet. Die schon besprochenen Wolters'schen Präparate zeigten diese Gefässerweiterungen besonders in centralen Partien sehr deutlich und hier sah man auch rings um die erweiterten Gefässe kleinzellige Infiltrationen, die an einigen Stellen den ganzen bindegewebigen Stock durchzogen und sich bis in die untersten Lagen des Rete Malpighi hinein erstreckten. Die eigenartige Erweiterung ist aber nicht das einzige, was an den Gefässen der spitzen Condylome auffällt. Während in einigen Papillen die Gefässe wie etwa in einfachen, gleichmässig vergrösserten, normalen Hautpapillen verlaufen und nur streckenweise auf dem Querschnitte erweiterte Lumina zeigen, hat in anderen Papillen die Länge der einzelnen Gefässrohre excessiv zugenommen und vielfach scheint nun das Wachsthum dieser Gefässe durch den doppelten Reiz — das die Condylome überhaupt producirende Agens und den Wellenschlag des Pulses — die Proliferation des anderen Bindegewebes und des Epithels überflügelt zu haben. Wir finden nämlich in den hypertrophirten Papillen, besonders an den Papillenspitzen, zuweilen Gefässconvolute, die an die Wundernetze der Glomeruli erinnern.

Durch eine in der Epidermis statthabende Zellvermehrung und einen in Folge dieser beobachteten Mitosenreichthum glaubte Unna die Entstehung der Condylome auf einen primären Wucherungsvorgang im Epithel zurückführen zu müssen. So viele Mitosen sind uns nicht aufgefallen, dass ihretwegen unbedingt die Papillarabfurchung das Werk der Epithelproliferation sein muss. Wir meinen, wegen der Vielköpfigkeit und grossen Zahl der normalen Papillen in der Genitalsphäre die Epithelien nur als secundäre Bekleidungen der primär wuchernden Papillen ansehen zu dürfen. Die dem Vorstosse der

Papillen natürlich folgende Epithelwucherung ist also eine nachträgliche oder gleichzeitige, aber nicht etwa die Ursache der veränderten und gar passiv in die Länge gedehnten Papillargebilde. Für diese Auffassung spricht noch der Umstand, dass die Combination von Carcinom und spitzem Condylom doch eine sehr seltene ist. Allerdings sind ja Fälle von Complication spitzer Condylome mit Peniscarcinomen bekannt geworden. Hier in der Institutsammlung befindet sich ein derartiges Präparat. Aber es handelt sich eben bei solchen Complicationen um sehr seltene Fälle und der Grund für diese atypische Epithelwucherung, die neben der Papillarhypertrophie zur Carcinose führte, ist noch unbekannt. Die von allen Autoren hervorgehobene Gutartigkeit der Wucherungen spricht vielmehr gegen einen lebhaften Epithelvorstoss, gegen die Bildung von Epithelzapfen, die Papillarhypertrophien herausmodelliren sollen. Die richtige Auffassung dürfte wohl die sein, dass durch den ätiologischen Reiz Epithel und Cutispapillen zur Proliferation angeregt werden und das spitze Condylom durch eine gleichmässige Wucherung beider Gewebselemente zu Stande kommt.

So viel wäre zur Histologie der spitzen Condylome im Allgemeinen zu bemerken. Darnach bauen sich dieselben aus den hypertrophirten Papillen und dem epithelialen Ueberzuge auf, der wieder aus dem Rete Malpighi mit seiner tieferen und höheren Lage und dem Stratum corneum besteht. Wo finden sich nun die von Reissner entdeckten Nerven? Er schreibt:

„Wir haben in allen von uns untersuchten spitzen Condylomen einen grossen Reichthum an Nervenfasern angetroffen. Die Mehrzahl derselben liegt im Rete Malpighi, in den Papillen sind stets nur wenige vorhanden. Diese theilen sich auf dem Wege zum Rete Malpighi wiederholt dichotomisch in kurzen Zwischenräumen. Sie erscheinen bis auf geringe Varicositäten überall gleich dick und besitzen auch an den Theilungsstellen keine Verdickungen, welche auf Kerneinlagerungen schliessen lassen. Zwischen die Zellen des Rete Malpighi eingetreten, verzweigen sich nun die Fasern noch häufiger und zeigen sowohl in ihrem Verlaufe wie an den Theilungsstellen Anschwellungen, welche nach dem Vorgange von Tomsa und Langerhans nur als Kerneinlagerungen gedeutet werden können.

Die Dichtigkeit des Netzwerkes, welches durch die wiederholte Theilung der Fasern entsteht, ist bei den einzelnen Papillen sehr verschieden. Während manche auf dem Querschnitte wie von einem dichten Kranze umgeben erscheinen, sind bei anderen nur wenige Fasern vorhanden, bei einzelnen auch gar keine." „Je weiter der Hornschicht zu, desto weitmaschiger wird das Netzwerk. Die letzten Ausläufer lassen sich bis nahe an die Hornhaut hin verfolgen; ob sie aber in dieselbe eintreten, vermögen wir nicht zu entscheiden, da einestheils die Hornschicht sehr dunkel gefärbt ist, und anderentheils reichliche Niederschläge von Arg. bichrom. in ihr vorkommen, welche die Durchsichtigkeit dieser Hornschicht sehr vermindern.". . —

Diese Angaben waren also zu prüfen. Auch sollte der Werth des schnellen Golgi'schen Verfahrens zur Auffindung und Darstellung der Nervenfäden in der Haut festgestellt werden, und somit haben wir uns nicht auf die spitzen Condylome beschränkt, sondern auch frische, normale Haut, lupöse Haut und endlich Hautwarzen so behandelt und in allen untersuchten Strecken Nervenfäden auffinden können. Die dicke Hornschicht der Warzen lässt ein tiefes Eindringen der Lösungen nicht zu. Während die anderen Gewebe bräunlich erscheinen, weist die Hornschicht eine milchweisse Farbe beim Schneiden auf, die erst in Xylol sich in wasserhelle verwandelt. Nur der Rand ist dunkel. In den bei den Hautwarzen auch vergrösserten Papillen ziehen die Nervenfäden weit hinauf, ob auch hier eine Betheiligung an der Wucherung stattfindet, konnten wir nicht entscheiden. Nirgend fanden wir aber bis jetzt im Rete Malpighi über den Papillen Nervenendigungen.

Diese Untersuchungen werden aber noch fortgesetzt. Es ist nur davon gesprochen worden, um den folgenden Ausführungen ein grösseres Gewicht zu geben.

Denn unsere Befunde, den Angaben Reissner's gegenübergestellt, ergeben auch das Vorhandensein von nervösen Elementen in den meisten Condylompräparaten, nur ist der Ort, wo wir die sicher nervösen Elemente antrafen, nicht derselbe. Denken wir an Unna's Vergleich der Schnitte mit einer gespreizten Hand, so liegt ein grosses Maschenwerk von mark-

losen Nervenfäden in der Gegend der Handfläche an der Basis der Papillen. Hier verlaufen die Gefässe und mit und zum Theil um die Gefässe gewunden die Nerven. Von diesem Netze aus ziehen nun vielfach lange Fäden in die Papillen hinein. Durchaus nicht in alle Papillen, sondern, wie wir anzunehmen geneigt sind, nur in die hypertrophirten Papillae nervosae. Wo wir die Nervenfäden aber fanden, sahen wir die langen, marklosen, hie und da varicös aufgetriebenen Linien im Centrum der bindegewebigen, vorgeschobenen Zapfen verlaufen, immer zarter und feiner werdend und sich hie und da auf dem weiten Wege theilend. An solchen Theilungsstellen ist dann eine varicöse Anschwellung von oft kugeliger Form des Centrum, von dem die Nervenfäden in verschiedene Richtungen ausstrahlen. Man sieht aber auch Theilungsstellen ohne solche markirte Theilungspunkte, wo die feine Linie sich einfach ohne Anschwellung dichotomisch theilt. An einem Präparat, das besonders geeignet zum Studium dieser Verhältnisse ist, sieht man von der Nervenfaser, die sich bis an ihr epitheliales Ende verfolgen lässt, kleine Seitenäste abgehen, die nur kurze Strecken weit verlaufen und mit einer feinen, knopfartigen Verdickung aufhören. In dünnen Schnitten, die gerade die Längsachse einer Papille getroffen haben, heben sich die dunkelbraun imprägnirten Fäden von dem gelblichen Tone, den das Bindegewebe bei der schnellen Golgi'schen Behandlung erfährt, deutlich ab, und die scharfen Formen der Nervenfäden treten so klar zu Tage, dass ein Zweifel über die nervöse Natur dieser Fasern gar nicht aufkommen kann. Solche in die Papillen aufsteigende Fäden sieht man wohl zu zwei und drei, oft aber ist nur einer zu finden. Oft laufen sie, wie es scheint, ohne die Papillenspitze zu erreichen, in feinen varicösen Anschwellungen aus. Oft haben sie sich nur im Fusstheile der Papille imprägnirt, in manchen Schnitten ist überhaupt keine imprägnirte Faser zu sehen. In gut gefärbten und dünn geschnittenen Condylomen sieht man aber oft die Fäden bis an die Papillenspitze, ja bis über dieselbe hinaus in die Epidermis verlaufen und hier ihren vielfach gewundenen Weg zwischen den Zellen des Rete Malpighi nehmen. — Auch an diesen in der Epidermis gesehenen Fasern treten Varicositäten auf, fein und schmal, von ovaler

oder kugeliger Form. Im Rete Malpighi fallen aber dem beobachtenden Auge vielfach neue, dunkle Gebilde auf. Man sieht meist direct an der Grenze von Papille und Epithelialüberzug dunkle Zellen liegen, von grosser Aehnlichkeit mit Ganglienzellen aus der Grosshirnrinde, deren Leib oft oval ist und nach vielen Richtungen hin zahlreiche Fortsätze aussendet. Die Mehrzahl derselben ist in das Epithel hinein gerichtet. Diese verästigten Zellen weisen denselben Farbenton auf, wie die imprägnirten Nerven, dunkel auf dem gelblichen Grunde der Epithelzellen. An einzelnen Papillen ist am seitlichen Rande fast bis zur Basis der Papillen das Rete Malpighi mit diesen eigenartigen Zellformationen durchsetzt, an anderen sieht man nur die Spitze mit denselben umgeben und bekommt auf Querschnitten wohl Stellen zu Gesichte, an denen die Zellleiber einen concentrischen Ring um den Kreis des Papillarquerschnittes bilden und nun in der Richtung der verlängerten Radien ihre Fortsätze ausstrecken, aber nicht nur in dieser Richtung, sondern auch seitlich und aufwärts und abwärts von der Ebene des Schnittes. — Zwischen diesen dunklen liegen nun ebenfalls im Rete Malpighi vielfach hellbraune, verästigte Zellen, deren Leib mit kleinsten Körnchen gefüllt ist, die sich aber durch ihre Formen von den dunkeln Körpern wenig unterscheiden, aber Pigmentzellen sind. Auch diese senden Aeste in die Zellager des Rete Malpighi. Hervorgehoben sei noch, dass in den Präparaten die Fortsätze der dunklen Zellen sich in nichts von feinsten, varicösen Nervenfäden unterscheiden, sondern ihnen an Form und Imprägnation gerade gleichkommen.

Der die Histologie der Haut beherrschende Leser wird sich schon gesagt haben, dass wir hier in dem Rete Malpighi der die gewucherten Papillen der Haut der kleinen und grossen Labien oder der Glans penis umgebenden Epidermis auf Langerhans'sche Zellen gestossen sind. Dieser Befund hat nichts Auffallendes, da ja das Vorkommen der Langerhans'schen Körperchen in diesen Hautgegenden bekannt ist; Langerhans hat sie meist mit Gold imprägnirt, indem er eine $^1/_2\,^0/_0$ige Goldchloridlösung nach Angabe von Cohnheim einwirken liess; wir haben sie, wie die Nerven, mit chromsaurem Silber imprägnirt gefunden. Aber der Fund ist neu, insofern Reissner

nichts von dem Vorkommen von Langerhans'schen Zellen erwähnt, sondern nur schreibt, dass „die nervösen Fasern, zwischen die Zellen des Rete Malpighi eingetreten, sich noch häufiger verzweigen und sowohl in ihrem Verlaufe wie an den Theilungsstellen Anschwellungen zeigen, welche nach dem Vorgange von Tomsa und Langerhans nur als Kerneinlagerungen gedeutet werden können". Von Kerneinlagerungen in den marklosen Fasern des Rete Malpighi redet aber Langerhans überhaupt nicht, sondern nur davon, dass sich das subepitheliale Fasernetz „reichlich mit Kernen versehen" (pag. 328) vorfindet, und die dünnen, marklosen, in das Rete eingetretenen Fasern sich mit den Zellen verbinden, die er pag. 335 genau beschreibt.

Unsere Langerhans'schen Zellen mit ihren weitverzweigten und oft ein grosses Maschenwerk bildenden Ausläufern (cf. Zeichn. 1, Taf. VIII) befinden sich aber an derselben Stelle, wo wir nach Reissner auf die Nervennetze im Epithel treffen mussten. Mit diesen Netzen im Epithel hat es aber in unseren Präparaten eine eigene Bewandniss. An den bestgelungenen Imprägnationsbildern und den feinsten Schnitten sieht man klare, rautenförmige Maschen darstellende Nervennetze wohl am Fusse der Papillen, bei etwas breitbasigen Papillen auch eine Strecke weit in die Papillen hineinziehen. Solche Netze im Epithel zu finden, gaben wir uns vergebliche Mühe. Reissner schreibt zwar selbst, „in den oberen Schichten des Stratum retis werden alle Fasern unklar und bilden ein enges Netz. In diesen Fasern finden sich stets eine Menge Kerne eingelagert."

Nervennetze, wie sie Reissner beschreibt, haben wir im Epithel nicht gesehen. Wir sahen im Epithel der spitzen Condylome, deren wir gewiss 30 imprägnirt und geschnitten haben, zum Theil wurde mit der Basis der Condylome bei der Excision ein Stück normale Haut mit fortgenommen — zuerst Langerhans'sche Zellen mit ihren weithin ausgesandten Fortsätzen; daneben Pigmentzellen, an Zahl hinter den Langerhans'schen Zellen meist zurückstehend, aber ihnen an Form recht ähnlich und nur unterschieden durch die fehlende Imprägnirung mit Silber. In einigen Präparaten überwiegt auch die Zahl der

Pigmentzellen die spärlicheren Langerhans'schen Zellen. Endlich sahen wir in einer zu der oft beobachteten Einlagerung von Langerhans'schen Zellen recht geringen Zahl die feinen varicösen Nervenfäden über die Papillargrenze in den Epithelsaum eindringen und sich dort noch eine Strecke zwischen den Zellen des Rete Malpighi bis etwa in die Mitte des Stratum Retis Malpighi hinziehen. Bei diesen Fasern wurde wohl die Abgabe seitlicher Aeste gesehen, die theils mit kleinsten Knöpfchen, theils ohne diese als feinste Fädchen endigten, aber nicht an einer Stelle die Bildung zahlreicher Maschen, deren Erweiterung nach der Hornhautgrenze, wie Reissner will, noch beobachtet werden konnte.

Netzwerke haben wir von den Fortsätzen der Langerhans'schen Zellen gesehen. Diese sind aber Gebilde sui generis. Reissner hat wohl solche mit Silber imprägnirte Fortsätze der Langerhans'schen Zellen gesehen, und wenn das der Fall ist, hat er sie jedenfalls als nervöse Fasern angesprochen. Die Verwechslung liegt in der That nahe und auch unsere Präparate haben uns in erster Zeit oft getäuscht. Nach einiger Uebung und dem genauen Durchmustern unserer vielen Präparate haben wir bald als nervöse Elemente erster Ordnung nur die angesprochen, deren Uebergang aus dem Papillarinnern in das Epithel wir direct verfolgen konnten. Die Fortsätze der Langerhans'schen Zellen, vielleicht nervöse Elemente zweiter Ordnung, sind es wohl, die Reissner gesehen hat. Am besten nimmt man zum Studium dieser Verhältnisse Längsschnitte durch die Papillen, und da fällt vielfach die grosse Zahl von dunklen Zellen im Rete Malpighi und die verhältnissmässig geringe Zahl der in den Papillen aufsteigenden Nervenfasern auf. Dass von den Reissner'schen Figuren auf Tafel XIIIc nach einer Langerhans'schen Zelle gezeichnet ist, ist sicher anzunehmen, denn solche kolbige Anschwellung im Verlaufe einer varicösen Nervenfaser des Rete Malpighi ist undenkbar. — Eine andere Frage ist die, ob denn überhaupt die dunklen Körper und Fäden Nervenelemente sind oder nicht; Reissner hat sich, wie wir, diese Frage vorgelegt, aber er hat nur an die intercellulären und pericellulären Lymphspalten gedacht, die, etwa mit Silberniederschlägen gefüllt, Nervenelemente

vortäuschen könnten. Das erstere schliesst er aus und fährt dann fort: „Dies ist von der grössten Bedeutung für die Beantwortung der Frage, ob denn die beschriebenen Gebilde Nerven sind, oder nicht vielmehr andere Gewebsbestandtheile. Wir halten es für zweifellos, dass es sich um Nerven handelt. Die Arbeiten von Golgi, v. Kölliker, Lenhossek, Ramon y Cajal und van Gehuchten haben dargethan, dass durch dieses von Golgi zuerst angewandte Verfahren fast nur nervöse Elemente gefärbt werden."

Indem ich noch darauf verweise, dass durch diese Silberimprägnirung z. B. auch Deiters'sche Spinnenzellen im Centralnervensystem gefärbt werden, citire ich Lenhossek's [1]) Aeusserungen über die Nachtheile der Golgi'schen Imprägnirungsmethode: „Die Golgi'sche Reaction ist vorwiegend eine Nervenfärbung, indem die Elemente des Nervensystems eine besondere Affinität zu dem Chromsilber an den Tag legen, allein ausschliesslich ist sie es ebensowenig wie die Methylenblaumethode, denn gelegentlich gelangen damit auch noch andere Gebilde zur Anschauung, vor Allem Blutgefässcapillaren, die im Marke, das sie als ein dichtes Netz durchspinnen, durch ihre intensive Schwärzung oft störend einwirken, dann Knorpel-, Muskel-, Bindegewebszellen und Fasern (Oppel), die Epithelzellen der embrionalen Epidermis (Lenhossek), die feinsten Endzweigchen der Trachea bei Insecten (Cajal), ja auch Secrete, wie Schleim, Galle, Succus pancreaticus (Böhm, Cajal, Retzius)." Wir haben Schweissdrüsen in unseren Präparaten intensiv dunkel wie Nervenstämme gefärbt gesehen.

Dass auch die Elemente der Hornschicht eine Neigung zur dunkleren Färbung haben, wie Reissner schildert, können wir an vielen Präparaten bestätigen. Diese Neigung fällt in demselben Grade auf, als auch die Schnitte dicker werden; bei den feinsten Schnitten, eben denselben, die auch eine Abgrenzung der einzelnen Zellen im Rete Malpighi zulassen, ist die Färbung keine so hochgradige, dass reichliche Netze von Nerven nicht zu Tage treten müssten, wenn sie vorhanden

[1]) Lenhossek. Der feinere Bau des Nervensystems im Lichte der neuesten Forschungen. Berlin. N. W. Fischer's med. Buchhandl. 1893 p. 10.

wären. Unverständlich ist uns nur geblieben, in welche Verbindung Reissner seine Resultate mit den Ausführungen von Langerhans[1]) bringt. Er schreibt pag. 394: „Ueber das Vorkommen von Nerven im Rete Malpighi schrieb zuerst Langerhans. Nach ihm sind sie dort am zahlreichsten, wo die meisten Tastkörperchen vorkommen. Sie enthalten noch mehr oder weniger Fasern mit Myelinscheide. Nach Langerhans — der übrigens auch angibt, dass in den tieferen Lagen der Haut noch die zahlreichen Bindegewebskörper und die Schweissdrüsen die Fähigkeit besitzen, das Geld zu reducieren wie die Nerven“ eine Eigenschaft, die Lenhossek ja auch bei der Golgischen Silberfärbung beobachtete und die wir durchaus bestätigen können — „verlieren sich die markhaltigen Fasern der Lederhaut schon im Stratum reticulare der Lederhaut in ein engmaschiges, überaus reiches Geflecht vollkommen markloser Fasern; den Eintritt markhaltiger Fasern in sogenannte Gefässpapillen hat er nicht beobachtet, „wohl aber treten marklose Nervenfasern in die Papillae nervosae, während die doppelt contourirten Fasern der Tastkörper, ohne sich an der Bildung der blassen Nervennetze zu betheiligen, ihrem Ziele zustreben.“ Alle diese Angaben haben wir — abgesehen von dem Verhalten der markhaltigen Nerven und der Tastkörper, deren wir in unseren Präparaten keine auffanden — an Präparaten bestätigt gefunden, die aus frisch excidirter normaler Haut durch nachträgliche Behandlung nach Golgi gewonnen waren. — Diesen klaren Darstellungen von Langerhans gegenüber sind die Sätze von Reissner schwer zu verstehen. Jedenfalls kommen im Rete Malpighi der die spitzen Condylome umkleidenden Epitheldecke markhaltige Nervenfasern nicht vor, die ja schon in der normalen Haut nie dort zu finden sind, wie viel weniger in der durch die Papillarhypertrophie weiter vorgeschobenen Epidermis der spitzen Condylome.

Mit der Auffindung der typischen Langerhans'schen Zellen innerhalb des Epithelmantels der spitzen Condylome sind wir aber direct auf die Frage nach deren Natur geführt. Langer-

[1]) Langerhans. Virchow's Archiv. Bd. 44 p. 327.

hans selbst ist für ihre nervöse Natur eingetreten und hat Abbildungen gegeben, die den Uebergang von marklosen Nervenfäden in die Zellen darstellen und zwar tritt der Nervenfaden an das proximale Ende des Zelleibes, während die Fortsätze distalwärts gerichtet sind. Ihm folgten Podpokaëw,[1]) Eberth[2]) und Ribbert[3]), der seine Arbeit in die Thesen zusammen fasste 1. alle in die Epidermis eintretenden Nerven enden in Langerhans-schen Zellen, 2. die Langerhans'schen Zellen finden sich bald mit bald ohne Pigment. — Andererseits ist von anderen Autoren die Auffassung dieser Zellen als peripherer Ganglienzellen, wenigstens für den Menschen geleugnet. Merkel hält sie für Zellen von bindegewebigem Charakter, die mit Nerven nichts zu thun hätten, während Arnstein sie für gewöhnliche Wanderzellen erklärt, für Leucocyten, deren Lage zwischen den Epithelzellen zu einer unrichtigen Annahme führte, als stünden sie zu den ebenda verlaufenden interepithelialen Nerven in Beziehung. Diese letztere Ansicht von der Leucocytennatur der Langerhans'schen Zellen scheint uns mit unseren Befunden unverträglich. Welche Dimensionen müsste ein weisses Blutkörperchen haben, wenn es mit seinen Ausläufern — gesetzt, es habe sich mit Silber imprägnirt — Figuren wie Fig. 1 Taf. VIII gäbe! Vielmehr sind wir durch unsere Imprägnationsbilder zu der Ueberzeugung gekommen, dass innerhalb der Epidermis der von uns untersuchten spitzen Condylome neben den bindegewebigen Pigmentzellen, die wir sowohl in Hämatoxylinpräparaten fanden, als in den nach der Golgi'schen Methode behandelten spitzen Condylomen, nervöse Endapparate vorkommen, die den von Langerhans und Ribbert als solchen angesprochenen verästigten Zellen analog sind. In vielen Schnitten, in denen die Pigmentzellen nicht imprägnirt waren, fanden sich die Langerhans'schen Zellen, wie die Nerven silbergefärbt, in vielen Papillen, deren zahlreiche Langerhans'sche Zellen um die Papillenspitze auffielen, fanden sich aufstrebende varicöse Nervenfäden und endlich gelang es uns

[1]) Arch. f. mikroskop. Anat. 1869.

[2]) Arch. f. mikroskop. Anat. 1870.

[3]) Ribbert. Beiträge zur Anatomie der Hautdecke bei Säugethieren. Inaug.-Dissertat. Bonn 1878.

in einigen Fällen, den Uebergang einer varicösen Nervenfaser in eine Langerhans'sche Zelle zu sehen. Fig. 5 und 6, Tafel X weisen solche Funde auf. Neben dieser Nervenendigung kommt aber auch die freie vor. Der Uebergang einer varicösen Nervenfaser in das Rete Malpihgi und ihr Ende in feinster knopfförmiger Anschwellung ist auch vielfach beobachtet worden, vergl. Taf. X, 5 b. — Endigung der marklosen feinsten Fäden in Langerhans'schen Zellen und freie Endigung zwischen den Elementen der Rete Malpighi mit kleinster knopfförmiger Anschwellung, das sind aber die von uns beobachteten letzten Formen des peripheren nervösen Systems im Epithelmantel der spitzen Condylome, zum Theil Bestätigung der Ribbert'schen Thesen, zum Theil Analoga zu den von andern Autoren innerhalb der normalen Haut gemachten Funden. Auch wir haben in Stücken normaler Haut Endigungen, wie die zuletzt angegebenen, gesehen. Aber weder hier trotz eifriger Nachforschung, noch in unsern zahlreichen Condylomschnitten sind wir irgend wo einer Nervenendigung begegnet, wie sie Unna[1]) angegeben hat. Nach ihm ist die typische Endigung der Nerven innerhalb der Epidermiszellen sogar eine paarige, intracellulare. Sie sollen „das Protoplasma der Zellen durchlöchern und sich von aussen an den Kern anlegen". — Intracellulär haben wir weder paarige noch unpaarige Nervenendigungen gesehen und können in diesen Puncte auch Reissner völlig beistimmen. —

Die Heterotopie der von Reissner entdeckten intrapapillären Nerven, der von uns gesehenen Langerhans'schen Zellen, der interepithelialen Nervenästchen, der verzweigten Pigmentzellen im Epithelmantel: Alles zusammen spricht für die oben entwickelte Ansicht von der entzündlich hypertrophischen Natur der spitzen Condylome, an der sich Bindegewebe und Epithelelemente, Nerven und Gefässe in gleicher Weise betheiligen. Die positiven Ergebnisse dieser pathologisch anatomischen Studie lassen sich etwa in folgende Sätze zusammenfassen:

1. Die spitzen Condylome sind nicht als Epithelwucherungen, die eine papilläre Abfurchung des Bindegewebes zu-

[1]) Unna. Entwickelungsgeschichte und Anatomie der Haut. Ziemssen's Handbuch. Leipzig 1883 p. 112.

wegebringen (Unna) zu betrachten, sondern als Papillome, d. h. Hypertrophien der Hautpapillen in toto!

2. Die in den Papillae nervosae der Haut enthaltenen Nerven nehmen an dem pathologischen Wucherungsprocesse der Haut bezw. Schleimhautpapillen theil.

3. Die im Epithelmantel der spitzen Condylome aufgefundenen Langerhans'schen Zellen stehen mit Nerven in Verbindung.

4. Die Langerhans'schen Zellen reagiren wie die Nerven auf die schnelle Golgi'sche Imprägnationsmethode.

5. Pigmentirte spitze Condylome haben im Rete Malpighi und in den höheren Lagen des subepithelialen Bindegewebes verästigte Pigmentzellen.

6. Neben der Endigung in Langerhans'schen Zellen verlaufen im Epithel der spitzen Condylome feine varicöse, nervöse Endfäden, die sich bis zum Stratum corneum verfolgen lassen.

---

## Erklärung der Abbildungen auf Tafel VIII—X.

Taf. VIII. Fig. 1. Zwei Langerhans'sche Zellen an der Grenze von Epithel (schematisch) und Papille. Die Zellen mit ihren Fortsätzen sind genau mit dem Zeiss'schen Zeichenprisma nach gerissen und naturgetreu. Leitz. Ocul. I. Object 7.

Fig. 2. Pigmentzellen im Rete Malpighi. Hämatoxylinpräparat von Wolters. Leitz. Ocul. I. Obj. 7.

Taf. IX. Fig. 3. Varicöse Nervenfasern aus einer hypertrophirten Papille. Bei *a* Anschwellung an der Theilungsstelle, bei *b* einfache dichotomische Theilung ohne Verdickung. Leitz. Ocul. III. Obj. 7.

Fig. 4. Zahlreiche Langerhans'sche Zellen an einer Papillenspitze, dazwischen Pigmentzellen. Ocul. I. Obj. 7.

Taf. X. Fig. 5. Endigung einer varicösen Nervenfaser in einer Langerhans'schen Zelle bei *a*. Bei *b*, *b* freie Endigung im Epithel. Horizontalschnitt; varicöse Fasern und die Langerhans'sche Zelle waren mit Epithelzellen umgeben. Diese nicht gezeichnet. Leitz. Ocul. I. Obj. 7.

Fig. 6. Längsschnitt durch eine Papille; varicöser Nervenfaden, endigend in Langerhans'scher Zelle. Ocul. I. Obj. 7.

---

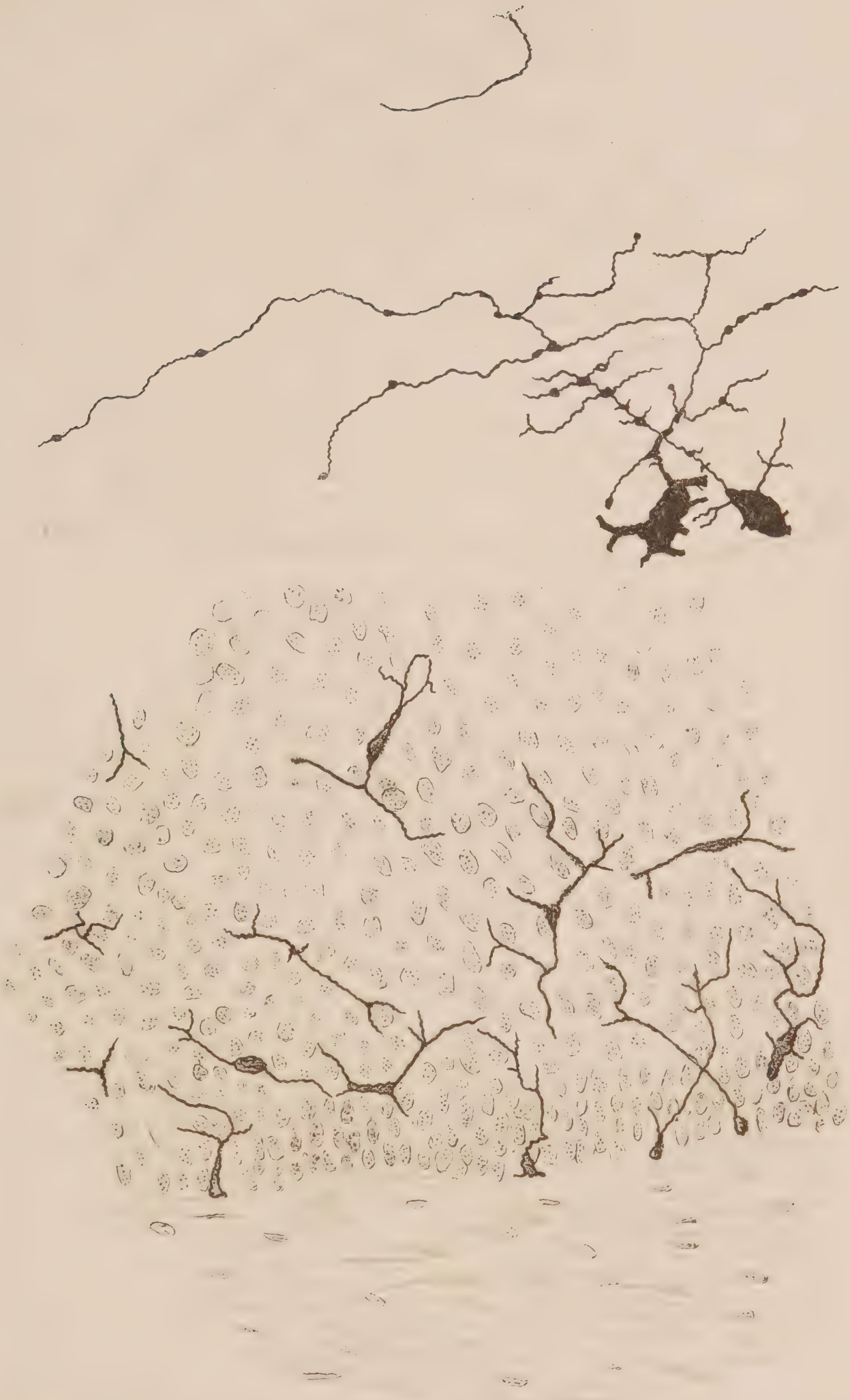



# Ulcus molle.

Von

Dr. **O. Petersen** in St. Petersburg.

---

## II. Theil.

Hier ist es am Platz, mit einigen Worten auch der sogenannten Pseudo-Induration zu gedenken, wie sie bei syphilitischen Leuten in den frischeren Stadien der Krankheit vorkommt. Es ist eine bekannte Thatsache, dass bei Syphilitikern an denjenigen Stellen der Haut, wo eine andauernde Reizeinwirkung stattfindet, leicht syphilitische Erscheinungen auftreten. Ist doch diese Thatsache von Tarnovski benutzt worden, um die „provocatorischen Aetzungen" behufs diagnostischer Zwecke in zweifelhaften Fällen vorzuschlagen. Etwas Aehnliches passirt nun zuweilen, wenn Syphilitiker Ulcera mollia acquiriren, es infiltrirt sich nämlich der Boden der Ulcera und man wird irre, ob man nun ein Ulcus molle oder Induratum syphiliticum vor sich hat. Diese Pseudo-Induration kann sich längere Zeit halten. Die Diagnose bringt man aber leicht ins Klare, wenn man in solchen Fällen den Patienten genau ausfragt und dann aus der Anamnese erfährt, dass eine Syphilis vor nicht langer Zeit überstanden ist. Ich sage „vor nicht langer Zeit", denn selbst Tarnovski betont es schon, dass die Reaction auf Aetzungen und Reizungen mit Induration in dem gummösen Stadium, wo also schon lange Zeit vom Moment der Syphilis Infection vergangen, nicht mehr auftritt. Im Ganzen beobachtet man die syphilitische Pseudo-Induration des Ulcus molle selten. Es ist aber entschieden in zweifelhaften Fällen besser, mit der Diagnose zu warten, als eine sichere Diagnose auf Ulcus induratum i. e. Initialsklerose zu stellen und nachher keine Allgemeinerscheinungen zu beobachten. In solchen Fällen bleibt der Patient doch immer misstrauisch und wenn er zufällig nach Jahr und Tag tabetisch wird, fungirt doch immer in der Anamnese der Verdacht auf syphilitischen Ursprung derselben mit obligaten Hg- und Jod-Curen.

Bei der Differentialdiagnose müssen wir nochmals auf die Finger'sche Ansicht, der bekanntlich das Ulcus molle als Krankheit sui generis

anzweifelt und sogar zum Ausspruch gelangt „nichts ist unsicherer in der ganzen Therapie unseres Specialfaches als die Diagnose des weichen Schankers“, zurückkommen und uns mit seiner Arbeit beschäftigen, denn was hilft die Besprechung der Diagnose einer Krankheit, die nicht besteht, die nur ein „Sammelnamen für alle am Genitale sitzenden Ulcerationen sein soll“.

Bei der Finger'schen Bearbeitung dieser Frage kommen 3 Momente als grundlegend in Betracht: die Härte des Bodens der Ulcera, die Affection der nächstgelegenen Drüsen und die Probeimpfungen.

Die Härte des Geschwürsbodens als Unterscheidungsmoment zwischen hartem und weichem Schanker sucht Finger in seiner äusserst fleissigen Arbeit, der wir volle Anerkennung zollen, durch folgende Daten als unzuverlässig hinzustellen:

Die Induration variirt je nach dem Sitz, der Localität und Geschlecht an Intensität, ja sie kann auch fehlen. Dabei weist Finger auf die verschiedenen literarischen Angaben hin, dass bei Weibern die Induration nicht so häufig als bei Männern beobachtet wird. Abgesehen davon, dass eine Reihe von Angaben aus der Zeit stammt, wo die Ansicht der Unitarier immer noch einen grossen Einfluss ausübte, gibt es gewiss Schwankungen in der Intensität der Härte der syphilitischen Sklerose, die gewiss auch vom Sitz der Ulceration, in Folge der anatomischen Verhältnisse des Bodens, abhängig sind. Finger geht jedoch zu weit, wenn er behauptet, dass die „Initialaffecte“, wie er sich ausdrückt, an der Haut des Penis und der inneren Lamelle der Vorhaut „meist teigig und lamellös sind“. Ich habe selbst stets an diesen Stellen nur eine charakteristische Härte, nie teigige Consistenz der Sklerosen beobachtet. Bei Weibern, namentlich auf den Schleimhäuten ist die Induration in Folge der Succulenz des Gewebes allerdings auch weniger hart, dafür aber, was Finger nicht betont, ist die Induration scharf abgegrenzt, sie fühlt sich an, wie ein unter die Haut gesteckter Knopf.

Darin hat Finger aber ganz recht, wenn er hervorhebt, dass man (dazwischen, würde ich sagen) aus der Sklerose allein nicht die Diagnose auf Syphilis stellen kann, dazu gehört die Art der Affection der nächstgelegenen Drüsen. Da aber stellt sich gerade ein sehr prägnantes Unterscheidungsmerkmal zwischen weichem (entzündlich indurirten) Schanker und Initialsklerose heraus. Finger hebt gerade hervor, dass die multiplen, indolenten Drüsenschwellungen „ein fast constantes, aber auch fast pathognomonisches Symptom der syphilitischen Initialsklerose“ ist. Vollkommen richtig. Wenn wir also dieses Symptom nicht haben, bei gleichzeitigen multiplen Ulcerationen am Penis, so können wir also den syphilitischen Charakter ausschliessen. Natürlich muss dabei stets berücksichtigt werden, wie ja auch Finger dessen erwähnt, dass man alte, viele Wochen und Monate bestehende Drüsen nicht in Betracht zu ziehen hat. Hinzufügen wollen wir hier gleich, dass im Gegensatz zu dem soeben dargelegten, die nächstgelegenen Lymphdrüsen bei Ulcus molle sich ganz anders verhalten, sie sind vergrössert, empfindlich, meist nicht

symmetrisch (wie gewöhnlich bei Syphilis) sondern asymmetrisch afficirt und jede einzelne Drüse ist nicht circumscript herauszufühlen, denn sie sind von einer entzündlichen Infiltration, einer Perilymphadenitis umgeben. Das sieht man eben bei der Initialsklerose nicht. Ferner gehen sie leicht in Vereiterung über oder es bildet sich Perilymphadenitis-Suppuration, so dass die Drüse in einem Eitersack liegt. Wenn es bei Ulcus induratum zur Vereiterung einer nahegelegenen Lymphdrüse kommt, so ist das stets als Complication, nicht als Symptom aufzufassen. Wie aber nun, wenn wir eine Ulceration haben mit hartem Boden und keine Lymphdrüsenaffectionen. Können letztere nicht auch bei Syphilis fehlen? Gewiss.

Schon Fournier wies darauf hin, dass unter 488 Patienten mit Syphilis bei 3 keine Drüsenschwellungen vorhanden waren. Dann kann man die Diagnose eben nur stellen, wenn man die Härte und sonstigen Symptome, Art der Ulceration, Anamnese etc. berücksichtigt. Man soll eben in solchen Fällen nicht starr an einem Symptom hängen, sondern aus dem Gesammtbilde urtheilen, dann wird man auch nicht stets 5 bis 6 Wochen (post infectionem) zu warten brauchen, um die Differentialdiagnose zu stellen, ob Initialsklerose oder Ulcus molle, welches bis dahin bei richtigem Verhalten des Patienten und antiseptischer Behandlung schon verheilt sein muss.

Wir kommen nun zur Frage von den Probeimpfungen, die von den Meisten dazu benutzt werden, um bei der Differentialdiagnose zwischen hartem Schanker und Ulcerationen verschiedenen Ursprungs einerseits und Ulcus molle andererseits das letzte Wort zu sprechen. Dabei ist nachgewiesen, dass syphilitisches Secret auf dem Träger der Sklerose gewöhnlich ein negatives Resultat gibt, ausgenommen das sehr kurze Stadium, wo nach Lang das Virus sich noch nicht in alle Gewebe vertheilt und daher entferntere Theile noch dafür empfangsfähig. Entstehen sonst Pusteln oder Ulcerationen nach Impfung syphilitischen Initialaffect-Secretes, so ist das wohl die Folge von Beimischung von anderen pyogenen Mikroorganismen. A priori muss man ja hervorheben, dass jedes Secret inoculabel d. h. eine Pustel event. eine Ulceration geben kann, sobald in demselben pyogene Mikroorganismen, jedoch findet dieses nicht immer statt.

Betrachten wir uns nun von diesem Gesichtspunkte aus die Finger'sche Arbeit, so fällt die Bedeutung seiner zahlreichen Citate aus der Literatur, denn die betreffenden Arbeiten haben die Frage der pyogenen Mikroorganismen ausnahmslos nicht berücksichtigen können, weil sie aus der Zeit stammen, wo diese noch nicht in Betracht kommen konnten, ganz abgesehen von der Frage der antiseptischen Cautelen und doch basirt der erste Theil von Finger's Erörterungen gerade auf diesen früheren Impfversuchen. Führen wir einige Beispiele aus der Literatur an:

Sharlot erhielt 1841 durch Impfung von Eiter von Pemphigus vulgaris in Generationen weiter impfbare Pusteln und Ulcera, desgleichen Röser 1867. Ob aber die Ulcera das charakteristische Aussehen hatten, ist nicht gesagt.

Malcazzi impfte 1868 mit Erfolg den Inhalt von Herpes-Bläschen, desgleichen Tanturri 1873.

Bärensprung (1855) erhielt nach Impfungen mit dem Inhalt von Herpes zoster nur einmal Pusteln, die „kleine Ulcera" gaben. Vidal dagegen bekam bei Impfungen mit Herpes zoster-Inhalt — keinen Erfolg. Da gehen schon die Resultate aus einander, während Ulcus molle-Eiter aber stets, wenn richtig geimpft, wieder ein Ulcus molle erzeugt.

Vidal hat ferner (1873—74) Eiter von Ecthyma vulgare und „Ecthyma des typhösen Fiebers" (?) geimpft und in $^1/_3$ der Impfungen einen positiven Erfolg, d. h. bis zu 4 Generationen weiter geführte Impfungen erzielt. Wie sehen aber die Ulcera aus?

Sehr bezeichnend ist es, wenn Bärensprung sagt, dass er Impfungen mit verschiedenem pathologischen Secretus vorgenommen und zuweilen Resultate erzielte, welche dem Impfschanker mehr oder weniger ähnlich waren.

Impfungen von Trippereiter (doch auch „gemeiner Eiter", wie verschiedene Autoren sich ausdrücken) blieben negativ oder gaben entzündliche Knötchen.

Balanitis-Eiter, wenn frisch — gab negative Impfresultate, wenn er stagnirt hatte, wie bei Phimosis — gab er Pusteln, nie Ulcera, nie nach Heilung der Pusteln Narbenbildung. Da haben wir also gerade einen Eiter, der oft tagelang, ja wochenlang die Glans penis, die innere Lamelle der Vorhaut umspült und in die bei Versuchen die entzündete und geschwellte Vorhaut zurückzuziehen, entstehenden Hautrisse eindringen kann und doch ruft er keine Ulcera mollia-ähnliche Geschwüre hervor.

Impetigo-Eiter ist von Sommer 1845 geimpft worden und hat 8 Mal Pusteln und flache Geschwüre hervorgerufen. Bärensprung (1855) hat aber mit derselben Eiterart negative Resultate.

Tanturri — wiederum 1873 — positive Erfolge. Der letztere Autor hat aber auch Scabiespusteln zu seinen Versuchen benützt und auch positive Erfolge gesehen. Wir können also a priori erwarten, dass unter gewissen uns nicht bekannten Umständen sich plötzlich bei einem Scabies-Patienten die Pusteln das Bild der weichen Schanker geben (was doch bisher jedenfalls nicht beobachtet); wir sehen also, wie weit uns die Schlüsse, aus derartigen Versuchen, wenn sie nicht genügend exact, führen können.

Wigglesworth hat an sich bei Zeissl in Wien Akne-Pusteln in 3 Generationen fortgeimpft.

Wir können zum Schluss dieser literarischen Umschau nur die Frage vorlegen, was haben die Autoren eigentlich weiter geimpft? Nun wohl pyogene Mikroorganismen, die wohl Pusteln oder Ulcerationen, aber keine Ulcera mollia erzeugten. Betrachten wir uns nun von diesem Standpunkte aus die Finger'schen Versuche, welche die Annahme dass jeder Eiter unter Umständen Ulcera mollia hervorrufe, bestätigen sollen.

Bereits 1880 und 1881 hatte Finger eine grössere Reihe von Impfversuchen an Syphilitischen und Gesunden vorgenommen. An Syphilitischen gaben Impfungen mit Sklerosen- und Papeleiter rasch zerfallende, in Generationen weiter impfbare Geschwüre. An Gesunden wurde mit Abscess-Eiter und aus durch Crotonöl erzeugten Pusteln geimpft und erhielt Finger wohl auch „in ein oder dem anderen Falle“ Pusteln und seichte Geschwüre, doch war der Erfolg „kein zufriedenstellender“, d. h. also es entstanden keine Ulcera mollia.

Daher nahm Finger 1884 seine Versuche wieder auf, indem er an den Genitalien traumatischer Ulcerationen (Wunden nach Abscision) Eiter entnahm und denselben weiterimpfte. Da eine ganze Hypothese auf diese Versuche gebaut, müssen wir sie eingehender recapituliren:

I. Fall. Eine Magd, mit Blennorrhoea urethrae et vaginae und Eczema intertrigo, sowie Condylomata acuminata commissurae post. — Zuerst wird auf dem Oberschenkel mit dem Eiter von dem Ekzem und der Vagina geimpft. Der Erfolg negativ. Nun werden die Condylomata abscedirt und 3 Tage darauf der dadurch entstandenen mässig eiternden Erosion Eiter entnommen und wieder der Oberschenkel geimpft. Der Erfolg negativ. Nachdem die erwähnte Erosion durch Sabina-Pulver zur reichlichen Absonderung guten Eiters gebracht, wird von demselben (nachdem also die Erosion bereits seit 5 Tagen besteht und der Möglichkeit der Aufnahme von pyogenen Organismen ausgesetzt gewesen) wieder geimpft, 2 Tage darauf entsprechend den 2 Impfstichen Pusteln, die zu Ulcerationen werden, mit allen Attributen des Ulcus molle und tritt ein in Eiter übergehender Bubo cruralis auf. Pusteleiter von dieser Patientin liess sich mit Erfolg auch auf einen Anderen überimpfen.

II. Fall. Bei einer Patientin mit vereiterter Bartholinitis und Bubo wurde im Stadium der verheilenden Wunden an der hinteren Commissur durch Kratzen eine Erosion erzeugt und 5 Tage darauf vom dort erschienenen Eiter an die Innenfläche des Oberschenkels mit Erfolg geimpft.

III. und IV. Fall. Impfung von Eiter, der sich nach Abschneiden spitzer Warzen an der hinteren Commissur gebildet, es entstehen Pusteln und Geschwüre.

Diesen positiven Erfolgen bei 4 Personen stehen negative Resultate an 6 Personen gegenüber, doch auch die positiven sind nicht überzeugend, da der Eiter von der Commissura posterior stammt, einer Gegend, die, wie man sich leicht vergegenwärtigen kann, leicht aller möglicher Infection aus der Vagina und der Analregion ausgesetzt ist. Aber der schwächste Punkt in der ganzen Arbeit ist die Abwesenheit jeglichen Hinweises auf die Bestandtheile des Eiters. Wir sind heutzutage nicht mehr befriedigt, wenn man schlechtweg von „Eiterimpfungen“ spricht, ohne Angabe des Inhaltes desselben. Man braucht nur die mikroskopischen Präparate von Eiter von Balanitis, Urethritis, Ekzem, Impetigo und Ulcus molle hinter einander zu betrachten, um sich zu überzeugen, wie himmelweit dieselben verschieden sind, bezüglich des Gehaltes an Qualität und Quantität der

Mikroorganismen. Und wir sind überzeugt, dass ein so verdienstvoller Forscher, wie Finger jetzt seine Versuche in anderer Weise anstellen würde.

Und doch können wir sagen, dass Finger vollkommen Recht hat, wenn er zum Schluss sagt: Weicher Schanker ist das Product der Impfung von gewissem Eiter. Gewiss kommt es auf den Eiter an, wir müssen nur noch hinzufügen, dass dieser „gewisse Eiter" bestimmte Bakterien enthalten muss, damit er das klassische Bild des Ulcus molle bewirke. Dieses haben die Forschungen von Ducrey, Krefting und mir wohl bewiesen. Von diesem Standpunkte wird es dann wohl auch nicht schwer sein, die sonstigen, nach Impfungen entstandenen, dem Ulcus molle ähnlich sehende Geschwüre durch die mikroskopische Untersuchung als nicht specifische zu erkennen. Noch kürzlich konnte ich meinen Zuhörern Ulcera demonstriren (ulcerirte pustulöse Papeln und Ulcera follicularia), die bei der Untersuchung ihrer Secrete keine specifischen Bacillen aufwiesen, während doch auf den ersten Blick, wenn man alle anderen Zeichen nicht berücksichtigt, für Ulcera mollia imponiren konnten.

Aus dem Gesagten geht somit der berechtigte Schluss hervor, dass die Finger'schen Beweise gegen die Existenz von Ulcera mollia hinfällig geworden und wir berechtigt und verpflichtet sind, durch die Differentialdiagnose das Krankheitsbild des Ulcus molle als selbständige Krankheit festzustellen und zu differenziren. Wenn uns nun in einem gegebenen Falle Zweifel aufsteigen, ob wir es mit Ulcus molle oder Ulcus induratum resp. mit anderen Ulcerationen zu thun haben, so kann man zu Probeimpfungen schreiten, wobei wir sie am Besten am Unterleib des Patienten vornahmen. Dass es sich dann um einen nur geringen Eingriff handelt, geht schon aus den zahlreichen Probeimpfungen Krefting's hervor, die kein einziges Mal irgend welche ernstere Complicationen hervorgerufen haben. Sobald die Pustel oder ein kleineres Geschwür entstanden, entnimmt man etwas Eiter zur mikroskopischen Untersuchung und zerstört dann das Geschwürchen durch etwas Salpetersäure, resp. Ecochleation. Warnen muss ich vor den Probeimpfungen auf den Vorderarm, wie ich das selbst leider früher öfter gethan, wo dann zuweilen recht hartnäckige Ulcera mollia sich entwickelten, die langsam verheilten, wohl, weil eben die Arme fast beständig in einer gewissen Bewegung beim Gebrauch derselben sind. Auch die Oberschenkel sind nicht geeignet, wie wir das auch aus den Finger'schen Versuchen soeben gesehen, wo selbst nicht specifische Eiter Ulcerationen mit consecutiver vereiternder Crural-Adenitis bewirkte.

Am Humansten natürlich wäre es, die Probeimpfungen nur an Thieren vorzunehmen, die das Resultat noch dadurch klarer legen, dass, sobald ein positiver Erfolg eingetreten, man Syphilis, für welche noch kein Thier als empfänglich bekannt, absolut ausschliessen kann. Leider ist die Frage der Ulcus molle-Impfungen auf Thiere jetzt ganz in den Hintergrund gedrängt gewesen und vergessen, jedenfalls bisher noch nicht praktisch verwerthet worden.

Und doch finden wir in der Literatur ganz achtbare Hinweise auf diese Frage, obgleich das Alter der Beobachtungen (die alle aus der Zeit stammen, wo man noch die Bakteriologie nicht kannte) uns an dieselben Zweifel erinnert, die wir gegen die Finger'schen Versuche zu Felde zu führen gezwungen waren. Daher ist eine neue Serie von Beobachtungen in allernächster Zeit durchaus nothwendig.

Schon Anzias-Turenne und Langlebert erhielten bei Impfungen von Ulcus molle-Eiter auf Affen makroskopisch charakteristische Geschwüre. Desgleichen Robert v. Welz, der von den bei einem Makabi erzeugten Ulcera auf sich selbst 3 Mal mit Erfolg den Eiter zurückimpfte.

1851 hat Diday mit Erfolg den Eiter von weichem Schanker auf das Ohr einer Katze geimpft und von dem entstandenen Ulcus sich selbst auf den Penis zurückgeimpft, leider mit so grossem Erfolg, dass er einen vereiternden Bubo bekam und mehrere Monate seine Kühnheit auf dem Krankenlager büssen musste.

Ferner hat Jullien diese Versuche wiederholt, erklärt jedoch einen Theil seiner Misserfolge dadurch, dass er gewöhnlich an der Schnauze, den Ohren und Lidern geimpft hat, Regionen, die nach den Erfahrungen an Menschen wenig empfänglich für das Ulcus molle-Gift sind. 1871 haben Horand und Peuch an Hunden experimentirt, jedoch keine specifischen Ulcera erhalten. Dagegen fielen die Versuche Ricordi's in Mailand an Kaninchen erfolgreich aus.

Sehr wichtig für den Erfolg der Impfungen überhaupt ist, wie Jullien das sehr richtig betont, die Art, wie dieselbe vorgenommen wird. Man muss dabei den natürlichen Gang der Infection möglichst nachahmen und daher nicht die mit dem Schankereiter armirte Lanzett-Spitze unter die Epidermis, stechen wie Manche das machen, sondern eine oberflächliche Hautabschürfung resp. Arrosion bewirken, oder die Haut leicht ritzen und dann das Secret darauf bringen.

Wenn man aber nun diese Frage, wie zu erwarten, wieder in den Vordergrund stellt, werden den Ausschlag für den Erfolg resp. Misserfolg einer Impfung nur die mikroskopischen Untersuchungen des Secretes auf Mikroorganismen geben können.

Da bei der heutigen Lage der Therapie der Syphilis, wo die Frage der Frühbehandlung immer mehr Boden gewinnt, die Differential-Diagnose, ob Syphilis-Sclerose, Initialsclerose, ob Ulcus molle inflammatorium die Entscheidung für das weitere therapeutische Handeln gibt, wollen auch wir nochmals tabellarisch die Differenzirung darlegen, die etwa folgender Massen lauten müsste.

| **Ulcus molle.** | **Initialsclerose oder Ulcus induratum.** |
|---|---|
| 1. Incubationsdauer von 12 bis 24 Stunden. | 1. Incubation von 4—12 Tagen. |
| 2. Runde oder facettirte (durch Confluenz mehrerer Ulcera) Ulcera- | 2. Oberflächliche, wenig secernirende Ulceration mit derber, |

tion mit zackigen, scharf abfallenden Rändern und speckigem, lockerem, wurmstichigem Boden und entzündlichem Hof.

3. Nach der Ecochleation erhält man eine reine Wundffäche; der etwa entzündlich indurirte Boden schwindet in wenigen Tagen.

4. Die mikroskopische Untersuchung der Secretion ergibt ausser verschiedenen Coccen, kurzen und längeren Stäbchen und viel Leucocyten — die Anwesenheit der Ducrey-Krefting'schen Bacillen.

5. Die Impfungen mit dem Secret ergeben positives Resultat, wobei die Zahl der specifischen Bacillen zunimmt im Verhältniss zum Schwinden der anderen Mikro-Organismen.

6. Die nächstgelegenen Lymphdrüsen schwellen, werden empfindlich und können leicht vereitern. Es entsteht nicht nur Lymphadenitis, sondern auch Perilymphadenitis.

7. Das Ulcus molle heilt stets mit Hinterlassung einer Narbe.

8. Meist sind multiple Ulcera vorhanden, die confluiren und dann grössere Ulcerationen mit gezackten Rändern darbieten.

9. Es besteht eine Neigung zur centrifugalen Ausbreitung und beim successiven Auftreten neuer Ulcera unterscheiden diese sich nur durch geringeren Umfang.

10. Ulcera mollia geben leicht durch Autoinfection an den Berührungsstellen neue Ulcera (Abdrücke).

11. Durch specif. Allgemeinbehandlung wird der Heilungsprocess des Ulcus molle nicht beschleunigt.

deutlich abgegrenzter Induration ohne acut entzündlichen Hof.

3. Nach der Ecochleation ändert sich der harte Boden der Ulceration nicht.

4. Die mikroskopische Untersuchung des Secretes ergibt wenig Leucocyten, geringe Mengen verschiedener Coccen, wenig Stäbchen und keine Ducrey-Krefting'schen Bacillen.

5. Die Impfungen geben höchstens im frühesten Stadium ein positives Resultat, wobei jedoch nicht tiefe, sondern oberflächliche Ulcerationen mit Induration des Bodens entstehen.

6. Die nächstgelegenen Lymphdrüsen schwellen, sind hart und indolent, bald vergrössern sich auch die entfernter gelegenen Lymphdrüsen, Perilymphadenitis wird nicht beobachtet.

7. Narben bleiben selten nach Schwund der Initialsklerose nebst Erosion.

8. Ulc. indurata kommen wohl auch multipel vor, confluiren dann aber nicht, selbst wenn mehrere neben einander sitzen, kann man jedes einzelne noch deutlich abgegrenzt erkennen.

9. Es findet kein successives Auftreten von Ulcera indurata statt.

10. Ulc. indurata geben keine neuen Ulcera durch längeres Berühren.

11. Durch specifische Allgemeinbehandlung schwinden die Ulc. indurata und heilen.

| | |
|---|---|
| 12. Extragenitaler Sitz ist ganz ausserordentlich selten bei Männern, bei Weibern öfter am Anus, sonst auch selten. | 12. Extragenitaler Sitz ist nicht ganz selten zu beobachten bei beiden Geschlechtern. |

Nochmals, zum Schluss dieser Fragen, wollen wir jedoch hervorheben, dass in allen Fällen, wo wir es mit chemisch und mechanisch gereizten Ulcera zu thun haben, jedenfalls mit der Diagnose zu warten und nicht starr nach den Symptomen des Momentes zu urtheilen ist. Der Verlauf klärt dann stets den wahren Sachverhalt auf.

Weiter kommen wir nun noch zu 2 Erscheinungen der Syphilis, die unter Umständen bei der Differential-Diagnose des Ulcus molle stets im Auge zu behalten sind, es sind das: die ulcerirte Papel und Ulcera gummosa an den Genitalien.

Die ulcerirten Papeln — an der Glans, Präputium oder Pars pendula können, namentlich wenn es sich um pustulöses Syphilid handelt, wohl den Eindruck von Ulcera mollia machen, doch wird die Differenzirung nicht schwer, wenn man seinen Blick von den Genitalien aufwärts zum übrigen Körper lenkt. Es ist das eine schlechte Gewohnheit der Kranken, wenn sie zum Arzt kommen, dass sie kaum die Kleider öffnen und nur das kranke Genitale zeigen wollen.

Daher der praktische Rath, stets möglichst viel vom Körper sich zeigen zu lassen, namentlich den Mitteltheil vom Nabel bis zu den Knieen entblössen zu lassen, dann hat man den Ueberblick. Dann sehen wir auch gleich ausser den scheinbaren Ulcera mollia die gleichen Ulcerationen auch an den übrigen Körpertheilen. Ausserdem findet man stets verschiedene Stadien der syphilitischen Papel, theils ulcerirte, theils noch nicht zerfallene, theils mit centralen Schuppen bedeckt, abtrocknende Papeln. Ferner Polyadenitis, Vitiligo syphilit. colli, Schleimhautaffectionen, Alopecia, kurz verschiedene andere Erscheinungen der Syphilis. Doch da die Möglichkeit der Infection eines selbst pustulösen Syphiliticus mit Ulcus molle nicht in das Bereich der Unmöglichkeit gehört, kann man in fraglichen Fällen zur Probeimpfung resp. mikroskopischen Untersuchung schreiten, falls nicht durch die eingeleitete Allgemeinbehandlung, die am Leichtesten die Frage löst, die Erscheinungen geschwunden. Schwieriger ist die Frage mit den Ulcera gummosa penis.

Allerdings sind dieselben recht selten zu treffen, sehr viel seltener als Ulcera mollia, wenigstens in Russland. Sie kommen aber vor, sowohl an der Pars pendula wie am Präputium und der Glans (sehr selten) und ist dann noch eine mechanische Reizung hinzugetreten, so ist es im ersten Augenblick schwer zu sagen, was vorliegt, natürlich nur, wenn es sich um das Stadium handelt, wo das Gumma in Zerfall übergegangen ist und der grösste Theil des Gewebes bereits entfernt ist. Dann haben wir vor uns, wie das eine Zeichnung des Jullien'schen Handbuches sehr instructiv illustrirt, eine runde, tiefe Ulceration mit scharf ausgeprägtem Rande und gelblichem, weichem, zerfallendem Boden. Derselbe ist jedoch

stets noch recht hart infiltrirt und das ganze Defect macht den Eindruck einer Schale, der Boden hat eben eine concave Form und diese Momente helfen zur Diagnose, wenn nach einigen Tagen, unter entsprechender Behandlung, die complicirenden, entzündlichen Erscheinungen geschwunden. Zu berücksichtigen ist dann auch noch die Grösse. Diese gummösen Ulcerationen haben meist die Grösse einer halben Nuss und dann kommen selten mehr wie 1—2 gleichzeitig vor, kleinere, frischere Ulcerationen in der Umgebung fehlen, desgleichen eine entzündliche, anhaltendere Entzündung der nächstgelegenen Lymphdrüsen. Kurz, kommt dann noch die Anamnese hinzu, dass vor 6—10 etc. Jahren Syphilis überstanden, so klärt sich die Frage, namentlich wenn auch noch sonst tardiv-syphilitische Symptome vorhanden.

Weiter kommt in Betracht für die Differential-Diagnose Herpes genitalium.

Dieses Leiden, über dessen Ursprung wir noch so wenig wissen und welches an und für sich ja so unschuldig, macht dem Arzt und dem Patienten oft das Leben sauer. Der Patient bemerkt einige Tage nach dem Coitus verdächtige kleine Ulcerationen am Penis, namentlich an der Glans oder dem Präputium, schöpft Verdacht und kommt erregt zum Arzt, der solle ihm gleich sagen, ob das nicht etwas Gefährliches sei. Ist nun noch womöglich gleichzeitig eine eitrige Balanitis vorhanden, so ist es im Moment nicht leicht, sich über die Affection Klarheit zu verschaffen. Am Leichtesten ist es noch, wenn man, und darauf ist besonders zu achten, gleichzeitig noch frische Eruption von Herpes-Bläschen-Gruppen auffinden kann. Im Allgemeinen unterscheidet sich Herpes dadurch von Ulcera mollia, dass alle diese, gewöhnlich 5—8 kleinere, sehr oberflächliche Ulcerationen fast von gleicher Grösse und einem sehr zarten weisslichen Rand, kaum unterminirt, nur aus dem Rest der geplatzten Bläschen bestehend, haben, der von einem dünnen, rothen Saum umgeben. Wenn eine Gruppe von Herpesbläschen confluirt und dann geplatzt ist, haben wir wohl eine grössere Ulceration mit facettirten Rändern, aber viel oberflächlicher als confluirte Ulcera mollia. Bubonen fehlen bei Herpes, entzündliche Schwellung der nächstgelegenen Lymphdrüsen ist ausserordentlich selten. Ist man sich nicht ganz klar geworden, ob nicht am Ende doch noch ein beginnendes Ulcus molle vorhanden, so braucht man nur eine öftere Bepuderung zu verordnen und den Patienten nach 2—3 Tagen wieder kommen zu lassen. Dann ist die Herpes-Ulceration oder richtiger Excoriation geschwunden, ein eventuelles Ulcus grösser geworden.

Die Acne vulgaris kommt auch zuweilen am Penis vor, namentlich an der Pars pendula und kann im Stadium der Ulceration eventuell auch differentiell diagnostisch in Betracht kommen, doch ist sie leicht vom Ulcus molle zu unterscheiden, wenn man die mehr kegelförmige Gestalt, die periglanduläre entzündliche Infiltration und den dadurch voluminösen Rand der kleinen, in eine kleine Höhle führenden Ulceration in Betracht zieht, ausserdem stehen sie fast stets vereinzelt oder in grösseren Zwischenräumen von einander getrennt. Impfung und mikrosko-

pische Untersuchung fallen negativ bezüglich der Uebertragung und Anwesenheit von Bacillen aus.

Impetigo kommt selten auf den Genitalien zur Beobachtung und dann gewöhnlich an der Pars pendula oder Scrotum. Abgesehen davon, dass man dann gewöhnlich gleichzeitig an den übrigen Körpertheilen, namentlich an der Sacralregion dieselbe Affection findet, unterscheidet sich die Impetigo leicht von dem Ulcus molle durch seine mehr oberflächliche Flächenausbreitung. Man sieht gewöhnlich einen mehr länglichen, runden, gelben oder bräunlichgelben Schorf, nach dessen Entfernung eine oberflächliche, eiternde Flächenulceration vorliegt. Es fehlen ausserdem die mehr acuten Erscheinungen der Entzündung und der speckige, zerfressene Boden, sowie die Interminirung der Ränder.

Am Schwierigsten ist unter gewissen Umständen die Differentialdiagnose zwischen Ulcus molle und Hauttuberculose resp. Lupus genitalium, wenn wir vor der Frage stehen, ob es sich um Lupus oder die serpiginöse, chronische Form des weichen Schankers handelt, eine Form, die wir eher zu den complicirten Fällen von weichem Schanker rechnen möchten.

Der Lupus kommt freilich äusserst selten an den Genitalien vor und kann dann eher wohl noch mit tardiven syphilitischen Ulcerationen verwechselt werden, so dass er bei der Differentialdiagnose des Ulcus molle wohl nur ausnahmsweise in Betracht kommt, wie gesagt, bei der sogen. serpiginösen Form, die das gemeinsam mit dem Lupus hat, dass er sich monatelang zieht, einerseits Narben gibt, andererseits weiterfrisst und bedeutende Zerstörungen hervorruft. Meinen persönlichen Standpunkt über diese Form werde ich bei den „Complicationen“ erörtern, jetzt sei nur so viel gesagt, dass in jedem Falle, wo man Zweifel hegt, noch kleinere Knötchen in der Peripherie der Ulcerationen zu suchen sind und die endgiltige Entscheidung der Frage der histologischen Untersuchung eines excidirten Stückchens überlässt.

Dasselbe gibt meist wohl auch in der Frage, ob Epitheliom oder Ulcus molle, obgleich diese beiden Krankheitsformen sich gewöhnlich auch unschwer klinisch differenziren lassen, wenn man sich vergegenwärtigt, dass ein Epitheliom sehr langsam wächst im Vergleich zum Ulcus molle, dann ist bei ihm die Eiterung der Oberfläche eine viel spärlichere und der Rand gewöhnlich mehr wallartig und sitzen nicht ganz selten kleine Knötchen epithelialer Natur auf ihm. Auch ist der Boden stets viel mehr infiltrirt als beim Ulcus molle, es fehlt der speckige Belag und schliesslich gelingt oft das Herauspressen von degenerirten Epithelpfröpfchen.

Zum Schluss der Differentialdiagnose noch eine praktisch entschieden wichtige Frage, die Unterscheidung des Ulcus molle fossae navicularis von der Urethritis.

Es ist immer noch eine viel zu verbreitete Anschauung unter den praktischen Aerzten, dass sobald ein Patient über Schmerzen beim Harnlassen klagt einige Tage nach einem suspecten Coitus, und sich ein

eitriger Ausfluss eingestellt hat, man einfach den Schluss zieht „das ist ein Tripper und weiter nichts," selbst wenn es heisst, dass der Ausfluss „bald weiss und bald mit Blut vermischt." So einfach ist denn doch die Sache nicht. Ist mir doch ein Fall bekannt, wo ein sehr hervorragender College, freilich nicht Syphilidolog, an sich selbst die Diagnose Urethritis stellte und sich dementsprechend behandelte, bis er eines schönen Tages sehr unangenehm durch das Auftreten einer Roseola überrascht wurde. Und das war nicht zu Hunter's Zeiten, sondern vor kaum 10 Jahren. Nicht anders geht es zuweilen in der Praxis mit dem Ulcus molle der Fossa navicularis. Gerade das „mit Blut vermischte Secret" muss uns stets dazu bewegen, eine möglichst genaue Untersuchung resp. Ocular-Inspection der Fossa navicularis vorzunehmen und dann findet man denn die Ulceration, die meist auch dadurch markirt wird, dass man auch bei Urethritis nicht selten im Beginn Infiltration der Partie der Harnröhre durchfühlt, welche der Fossa entspricht und dass bei unvorsichtigen Injectionen die Schleimhaut in dieser Region lädirt wird und dann Schwellung der Umgebung auftritt.

Nicht unwichtig ist in diesen Fällen auch die mikroskopische Untersuchung des Secretes auf Gonococcen. Wichtig für die Diagnose ist deren Abwesenheit, während ihr Vorhandensein d. h. die Constatirung einer Urethritis noch nicht in jedem Falle das gleichzeitige Vorhandensein von Ulcus molle fossae navicularis ausschliesst. Hervorzuheben ist, dass das Secret in letzterem Falle meist weniger reichlich, weniger eitrig ist als beim Tripper, oft ist es auch mehr saniös. Wenn man beim Tripper aus der vorderen Hälfte der Pars pendula das Secret durch Streichen entfernt hat und dann dasselbe mit der hinteren Hälfte der Urethra thut, kommt wieder Secret aus dem Orificium urethrae hervor, beim Ulcus molle urethrae jedoch nicht.

Es erübrigt noch die Differentialdiagnose bezüglich der an dem Collum uteri vorkommenden Ulcerationen zu besprechen. Diese Frage wird von den Syphilidologen gewöhnlich den Gynäkologen zugeschoben und umgekehrt schieben Letztere sie den Ersteren zurück. Daher wird dieses Capitel meist stiefmütterlich behandelt. Gab es doch eine Zeit, wo einerseits überhaupt die Möglichkeit der klinischen Diagnose der specifischen Ulcera am Collum uteri angezweifelt wurde (A. Guerin), während andererseits Courty versicherte, dass es ihm gelungen sei, in 6 Fällen intra-cervico-uterine Schanker zu constatiren.

Begreiflich ist es, dass in Folge seiner geschützten Lage und seines anatomischen Baues das Collum uteri viel seltener inficirt, als die äusseren Genital-Theile, eine Möglichkeit liegt aber immer vor, wenn man berücksichtigt, wie häufig sich Erosionen am Collum uteri befinden. Prof. M. Horwitz gibt in der II. Auflage seines russisch erschienenen Handbuches der Gynäkologie eine Tabelle der Beobachtungen verschiedener Autoren, aus welcher hervorgeht, dass von 4006 Weibern bei der Speculation sich bei 770 Erosionen oder Ulcerationen vorfanden, somit eine Invasionspforte für die Infection offen stand. Rasumow hat in

Moskau im Mässnizki-Hospital in 6 Jahren 171 Fälle von specifischen Ulcera colli uteri gefunden und erwies es sich, dass von den an Ulcus molle leidenden Prostituirten in 7·44% der Sitz desselben das Collum uteri betraf, bei anderen Weibern 2·3%. Schwellung der Inguinal-Drüsen kommt in diesen Fällen nur äusserst selten vor, ist also bei der Differential-Diagnose nicht verwerthbar. Da wir uns schwer eine Traumatisirung des Collum uteri beim Coitus vorstellen können, so muss die Continuitätstrennung schon vorher bestanden haben, also wird auch die Form der Ulcera zum Theil von der vorher vorhandenen Excoriation, Exulceration etc. abhängen. Diejenigen Collegen, die viel in dieser Beziehung gesehen, betonen Alle, dass die Diagnose nicht schwer fällt, dass die Ulcera mollia gewöhnlich multipel vorkommen und dieselben Merkmale wie an den äusseren Genitalien aufweisen. Die Sclerosen sind durch mehr flächenhafte Ausbreitung auszuschliessen, desgleichen die sogen. granulösen, papillären und fungösen Ulcerationen, bei denen die für Ulcus molle charakteristischen Ränder und Bodenbeschaffenheit fehlen.

Am schwierigsten ist der Unterschied zwischen confluirten Ulcera mollia und beginnenden ulcerirten Epitheliomen klar zu legen, doch helfen ausser der Dauer des Bestehens (oft schwer festzustellen) die mikroskopische Untersuchung eines excidirten Stückes, resp. des Belages der Ulceration. Die angeblichen phagedänischen Geschwüre des Collum (Corroding ulcer of the os uteri Ch. M. Clarke's) haben sich nach späteren Untersuchungen wohl als ulcerirte Epitheliome erwiesen.

Bezüglich des Unterschiedes zwischen Ulcera mollia und Ulcera follicularia colli uteri gibt Rasumow sehr stricte Unterscheidungsmerkmale an: Die Ulcera follicularia haben die Grösse der entzündeten Follikel und zeigen keine Tendenz zur peripheren Vergrösserung. Ferner findet man gleichzeitig entzündete und geschwellte, noch nicht ulcerirte Follikel, die gewöhnlich rund um das Os uteri externum gelegen sind. Dabei ist gewöhnlich als Zeichen der catarrhalischen Cervix-Erscheinungen das Collum hypertrophirt. Ferner fehlt der typische Verlauf und verhalten sich die Ulcera follicularia gegen Jodoform indifferent, während sie nach Cauterisation schnell verheilen.

Bevor wir das Capitel der Diagnose abschliessen, ist noch eine Frage praktischer Natur kurz zu erörtern, obgleich sie möglicher Weise nur ganz ausnahmsweise in Betracht kommt und daher bisher in den Lehrbüchern, soviel mir bekannt, nicht Erwähnung gefunden, es ist das die Simulirung von Ulcera mollia oder richtiger gesagt die Imitation von Ulcus molle. Dieselbe ist mir in Gefängnissen und bei Soldaten zu Gesicht gekommen. Um nämlich ins Lazareth zu kommen, wo die Kost eine bessere und man nicht zu arbeiten braucht, erzeugen die Leute dadurch, dass sie die Köpfchen von Phosphor-Zündhölzchen auf die Haut des Penis legen und anzünden, kleine runde Geschwüre mit speckigem Belag und entzündeter Umgebung, die im ersten Moment täuschend den Eindruck von Ulcus molle machen. Sieht man jedoch genauer hin, so fehlt der unterminirte Rand, ferner sind sie, falls

multipel alle von gleicher Grösse und bei weiterer Beobachtung findet keine Auto-Inoculation und keine periphere Ausbreitung statt.

## V. Die Complicationen.

Im Verlaufe der Krankheit kann eine Reihe von Complicationen auftreten, theils an den Ulcera selbst, Mischinfectionen, welche das Bild der Krankheit wesentlich modificiren, theils Folgeerscheinungen an der nächsten Umgebung oder in den zunächst gelegenen Lymphgefässen oder Drüsen.

Allgemeinerscheinungen, ausser etwa Fieber, das wiederum von den Complicationen, wie inflammatorische oder gangränöse Phimosis oder eitrige Schmelzung der Drüsen etc., abhängig ist, kommen nicht vor. Wenn Montillier in seiner These 1889 davon spricht, dass er in 4 Fällen gleichzeitig mit Ulcus molle Gelenkschmerzen beobachtet hat und offenbar an Metastasen denkt, indem er fragt, ob das nicht Folgen der Ulcera, so kann man nach unseren bisherigen Kenntnissen des Leidens wohl leicht mit einem post hoc non praeter hoc antworten.

Dasselbe kann man Scott-Lang entgegenhalten, der die Frage der venerischen Toxaemie bespricht anlässlich eines Falles, wo er gleichzeitig mit Ulcera mollia Arthritis des linken Sprunggelenkes und des rechten Knies beobachtet; hier handelte es sich offenbar um Metastasen pyämischer Natur, denn es lag die Complication des Phagedänismus vor.

Bekanntlich unterscheiden die meisten Handbücher (der Eine entnimmt es immer wieder dem Anderen) verschiedene Formen von Ulcera mollia, als da sind: inflammatorische, diphtheritische, phagedänische und serpiginöse Schanker.

Mir scheint es, dass es weit richtiger ist, anzunehmen, dass es sich in allen diesen Fällen um Complicationen durch Hinzutreten von neuen Infectionen zu der vorhandenen Infection mit Ulcus molle-Virus, wie da ja auch schon von Jullien betont wird, der diese Formen unter der Bezeichnung „Variations suivant les complications“ bespricht. Es liegt ja auch nahe, dass auf die offene Wundfläche der Ulcera, wenn man sie vernachlässigt oder nicht genügend beachtet, leicht noch andere Infectionskeime haften können. Am häufigsten geschieht das mit Staphylococcus pyogenes und Streptococcen; finden sie einen guten Nährboden, so entwickeln sie sich reichlich und es entsteht die entzündliche Form, die dann namentlich, wenn sich, wie es sehr häufig vorkommt, eine Phimose etablirt, zur gangränösen Form führt.

Die phagedänische Form zeichnet sich durch acut auftretende Mortification des Gewebes aus, so dass sie arge Zerstörungen an den Genitalien hinterlässt. Andererseits habe ich gefunden, dass sie meist bei entsprechender antiseptischer Behandlung rasch schwindet und die Ulcerationen sich schnell wieder reinigen. Dass es sich dabei um eine Complication handelt, ersieht man auch schon daraus, dass man diese Form nur

bei Leuten findet, die sich anfangs nachlässig gegen die Erkrankung verhielten.

Die serpiginöse Form, die gegenwärtig nur sehr selten zur Beobachtung kommt, zeichnet sich durch ihren oft monatelangen, ja jahrelangen Verlauf aus. Früher wurde sie wohl deshalb häufiger diagnosticirt, weil man damals noch die lupöse Affection der Genitalien nicht als solche ausschloss. Heutzutage müssen wir uns gegen jeden Fall von serpiginösen Geschwüren äusserst skeptisch verhalten, möglicher Weise handelt es sich stets dabei um Hauttuberculose.

Es ist durchaus nothwendig, dass die Frage von den serpiginösen Schankern von Neuem kritisch und histologisch bearbeitet und geklärt werden müsse, dann wird sie wahrscheinlich ganz dem Capitel des Ulcus molle entzogen werden. Bisher liegt in der Literatur noch kein einziger Fall von Ulcera mollia serpiginosa vor, der histologisch und bakteriologisch untersucht worden ist. Das klinisch Charakteristische ist, dass sich immer wieder neue Ulcerationen an der Peripherie der vorhandenen Geschwüre bilden. Ein Fehler in der Diagnose ist noch möglich, wenn die Ulcerationen sich an den Genitalien befinden, obgleich es schwer denkbar, dass Ulcera mollia 2, 3, ja 8 Jahre lang bestehen, wie dieses Belhomme, Diday und Fournier beschreiben, und jeder Behandlung sich widersetzen. Wenn man aber den Fall von Profeta liest, wo die Ulcera mollia von den Lippen beginnend, sich über das ganze Gesicht ausbreiten, vernarben und an der Peripherie sich wieder neue Ulcera bilden, so ist die Diagnose Lupus wohl mehr wie naheliegend. Dabei wird die Diagnose erst 2 Jahre nach Beginn des Leidens auf Ulcus molle gestellt. Solch ein Fall ist wohl ein Beweis mehr, wie wichtig histologische und bakteriologische Untersuchung auch für die Praxis der Syphilidologen sind.

Phagedänismus und Gangrän als Complicationen des Ulcus molle kommen in unserer Zeit, wo im Allgemeinen die Reinlichkeit bei der Wundbehandlung zum Grundprincip geworden, sehr viel seltener vor als in früheren Zeiten. Das Phagedänischwerden der Ulcera mollia ist entschieden von dem Hinzutreten eines 2. Virus zum Virus des Ulcus molle abhängig. Dafür spricht auch schon, dass aus bestimmten Orten vorherrschend phagedänische Schanker acquirirt werden. So war es in früheren Zeiten in Petersburg ein bestimmtes Haus, wo Prostituirte der niedrigsten Sorte ihr unsauberes Gewerbe trieben, aus welchen ich gewöhnlich die phagedänischen Formen des Schankers zu Gesichte bekam. Das ging so weit, dass ich selten fehlte, wenn ich den Patienten direct sagte, dass sie sich in dem und dem Hause inficirt hatten. (Und das ging jahrelang so, wodurch man ausschliessen konnte, dass es stets dieselben Weiber waren, die inficirten). Das Wesen des phagedänischen Schankers besteht in seiner besonderen Neigung, das Gewebe besonders rasch zur Entzündung und zum Zerfall zu bringen. Wenn man den Belag dieser Art Schanker mikroskopisch untersucht, so findet man eine solche Anzahl von Bakterien und Coccen, dass man den Inhalt eines infectiösen Darmkatarrhes vor sich zu haben glaubt. Diese Form führt häufig zur

Gangrän eines Theiles der Genitalien. Sonst tritt diese Complication ein, wenn, wie namentlich bei der Complication mit inflammatorischer Phimose, das Gewebe in Folge von Unterdrückung der Circulation abstirbt.

Von weiteren Complicationen wäre zu besprechen: Balanitis, Lymphangoitis, Lymphadenitis (Bubonen) und Phimosis. Nach meinen Hospitalnotizen kommen in den Hospitälern durchschnittlich in 58·9% Complicationen vor, wobei Balanitis nicht mitgerechnet worden. Selbstverständlich ist die Häufigkeit der Complicationen in der Privatpraxis eine viel geringere und hängt sie von der Behandlungsart und dem Stadium, in welchem sich Patient zur regelrechten Behandlung entschliesst, ab.

Balanitis (oder Balano-Posthitis). Wenn wir uns vergegenwärtigen, dass in denjenigen Fällen, wo eine Vorhaut vorhanden, in dem dadurch gebildeten Sack, von dessen Basis aus die Glans in denselben hinaufragt, beständig sich theils Secret der inneren Lamelle des Präputiums, andererseits das Product der Maceration der Epithelien der Glans, das sogen. Smegma, welches lebhaft an Vernix caseosa der Haut der Neugeborenen erinnert (früher fälschlich für Secret der sogen. Tyson'schen Drüsen, die ja bekanntlich nur Krypten sind), sich ansammeln, dazu an dem feuchten warmen Ort, der einen natürlichen Thermostat für Mikrooganismen bildet, sich stets reichlich Bakterien und Coccen ansiedeln (s. Smegmabacillen), so ist das ganz begreiflich, dass als nächste Folge, wenn nicht genügend für Reinigung des Ortes gesorgt wird, sich entzündliche Veränderungen dieses Körpertheiles einstellen, Epitheldesquamation in erhöhtem Grade und acuter eitriger Catarrhe der Lamina interna.

Dieses Bild hat nun den Namen Balanitis erhalten und wird wohl bei jedem mit Vorhaut Behafteten alljährlich öfters beobachtet.

Hat sich nun eine infectiöse Ulceration an Glans oder Lamina interna gebildet, die schon an und für sich entzündliche Erscheinungen hervorruft, so ist es verständlich, dass Balanitis eine sehr häufige Begleiterscheinung der Ulcera mollia ist, zumal die Schmerzeu beim Oeffnen der Vorhaut viel davon abhalten, den Präputialsack zu reinigen. Ueber die Häufigkeit der Balanitis, da sie gewöhnlich nicht notirt wird, sind keine statistischen Angaben vorhanden; jedenfalls kommt sie oft vor und führt dann zu den folgenden Complicationen der Phimosis.

Wie gesagt, ist die häufigste Ursache derselben die Balanitis, die sich so leicht zum Ulcus molle innerhalb des Bereiches des Präputialsackes hinzugesellt. Als zweite Ursache ist der Sitz der Ulcera an der Corona präputii anzusehen, das Zurückziehen der Vorhaut wird dadurch schmerzhaft und in Folge der Schwellung der Umgebung der Geschwüre treten beim Versuch des Zurückziehens Schleimhautrisse auf, die wieder gereizt, das Oeffnen schliesslich unmöglich machen; dann etablirt sich durch Stagnation secundär eine Balanitis im Präputialsack, und die Phimosis ist in voller Blüthe. Man unterscheidet je nach den verschiedenen Symptomen eine Phimosis oedematosa, wenn die Stauungserschei-

nungen, die sehr bedeutend werden können, prävaliren, ferner Phimosis inflammatoria und Phimosis gangraenosa, wenn in Folge von Abschnitt der Ernährungszufuhr und Stase die Gewebe absterben. Zuweilen bei Vernachlässigung der Krankheit stösst sich ein Stück der mortificirten Vorhaut ab und dann guckt die Glans „zum Fenster hinaus", wie die Franzosen sagen, d. h. die Glans schlüpft durch die Oeffnung heraus und das Präputium sitzt neben derselben, wodurch man ein ganz eigenartiges klinisches Bild erhält. Die entzündliche Phimose kann sich bis zum phlegmonösen Stadium steigen, und dann ist Gefahr im Verzuge, die Patienten fiebern hoch und können selbst bis zu Delirien kommen, doch ändert ein energischer operativer Eingriff (Circumcision) sehr schnell das Bild und ist dann der weitere Verlauf ein durchaus günstiger.

Was die Häufigkeit der Phimosis betrifft, so kann man sich davon einen Begriff bilden, wenn ich anführe, dass nach meinem Bericht aus dem Alexanderhospital von 1887 von 697 Patienten 122 eine Phimosis hatten (davon 10mal die gangränöse Form), also ca. 17%. In der Privatpraxis natürlich stellt sich die Zahl geringer, weil die Patienten früher zur Behandlung gelangen, während sie im Spital gewöhnlich erst in der 3. Krankheitswoche erscheinen. Gewöhnlich tritt die Phimose aber in der 2. Woche auf, wenn das Leiden vernachlässigt.

Die Paraphimosis tritt bei Ulcus molle verhältnissmässig selten auf (1887 unter 697 Patienten nur 9mal) und zwar einerseits wenn die Vorhaut gewöhnlich zurückgezogen getragen wird, oder wenn sie ganz fehlt, und die Ulcera am vorderen Theil der Pars pendula sitzen; andererseits und zwar häufiger sehen wir sie auftreten, wenn schon Entzündungserscheinungen vorhanden sind und die Patienten trotzdem die Vorhaut zurückziehen und sie dann nicht mehr über die Glans zurückbringen können, diese Fälle zeichnen sich durch ihren acuten Charakter aus, während in dem erstgenannten Falle gewöhnlich der ödematöse Charakter prävalirt und diese Complication weniger stürmisch verläuft, aber eine lang anhaltende Infiltration der Penishaut erzeugen und dadurch den Verlauf des Leidens verzögern in Folge der secundären Stauungs-Hyperämie.

Lymphangoitis. Es ist vielfach noch die Anschauung verbreitet, als ob diese Affection nur bei der syphilitischen Sclerose zur Beobachtung komme, doch habe ich sie recht häufig auch beim Ulcus molle gesehen, wo sie allerdings acuter als bei Syphilis und gewöhnlich gleichzeitig mit der entzündlichen Phimosis auftritt.

Man fühlt dann einen oder mehrere der von Ehrmann und Pick genauer anatomisch beschriebenen Lymphstränge verdickt, derb infiltrirt, schmerzhaft, häufiger dorsal als lateral gelegen. Es wurde schon anlässlich der Differentialdiagnose erwähnt, dass sie in der Gegend der Anastome unterhalb der Retroglandularregion auch wie ein harter Knoten durchgefühlt werden und dann eine unter dem Präputium gelegene Sclerose simuliren können. Aehnliche Knoten findet man zuweilen dorsal auch an der Wurzel des Gliedes. Bei Weibern ist mir von Beobachtungen einer Lymphangoitis nichts bekannt.

Meist vergeht die Lymphangoitis auf entsprechende Behandlung bald, nur lässt sich der Lymphstrang dann noch einige Zeit deutlich als härtliche dicke Schnur durchfühlen. In Eiterung gehen nur die Knoten an den verdickten Anastomosen-Stellen über und auch das sehr selten, (Bubonuli an der Radix.)

Eine praktisch wichtige Bedeutung haben sie insofern, wenn man die Circumcision macht, während die Lymphangoitis noch sehr acut, sie durch Erguss von Lymphek ins Gewebe recht hartnäckige Infiltrationen bewirken können, wie ich das auch einige Male gesehen, wo ich zu mikroskopischen Untersuchungen für einen Collegen Stücke des dorsalen entzündeten Lymphstranges excidiren musste.

Lymphadenitis (Bubonen). Die häufigste Complication des Ulcus molle besteht jedenfalls in dem Auftreten von Entzündungen der zunächstgelegenen Lymphdrüsen, die der Volksmund unter dem Namen Bubonen kennt und fürchtet, weil dabei eine besondere Neigung zur Vereiterung besteht, die den Krankheitsverlauf bedeutend in die Länge ziehen kann und sich durch Schmerzhaftigkeit auszeichnet. Da die Ulcera mollia beiweitem am häufigsten an den Genitalien vorkommen, so sind die Lymphdrüsenentzündungen auch am häufigsten in der Inguinal- resp. Crural-Region, doch sind bei dem extragenitalen Ulcus molle z. B. an den oberen Extremitäten die Bubonen in der Achselhöhle beobachtet worden, bei Facialschankern an der Maxillarregion, jedenfalls sind sie aber extrem rar, entsprechend der Seltenheit der Ulcera mollia extragenitalia.

Aus den anlässlich der Differentialdiagnose angeführten Tabellen der verschiedenen Autoren haben wir gesehen, dass über die Häufigkeit der Vereiterung der Adenitiden nach Ulcus molle die Meinungen auseinandergehen, die Einen meinen, dass sie stets vereitern, die Anderen sprechen nur von einer grossen Neigung dazu. Erstere haben insofern nicht Recht, als es jedenfalls verschiedene Stadien der Adenitiden gibt; rechnet man als Bubo nur diejenigen, bei welchen die Inflammation in vollem Gange, so kommt es allerdings stets zur Vereiterung und Gewebszerfall. Doch ausserdem gibt es Anfangsstadien (nur Schwellung und Schmerzhaftigkeit), die wohl noch durch entsprechende Mittel zum Schwund zu bringen sind. Zu wenig aber wird ein Unterschied in den Handbüchern markirt, der wesentlich für die Vereiterungfrage in Betracht kommt. Wenn Schwellungen in der Inguinalregion in Folge von Ulcus molle auftreten, so handelt es sich gewöhnlich gleichzeitig sowohl um Lymphadenitis wie auch um Perilymphadenitis, letztere prävalirt sogar, daher eine nicht scharf begrenzte Schwellung und Infiltration der nächsten Umgebung, so dass die Drüsen nicht so deutlich durchzufühlen sind. Handelt es sich um reine Lymphadenitis, so gelingt es eher den Uebergang in Suppuration zu verhindern.

Vernachlässigt der Patient seinen Zustand, so nimmt die Entzündung zu, die Haut über der entzündeten Drüse röthet und spannt sich, und es tritt ergiebige Fluctuation ein und bei der Incision oder spon-

tanem Durchbruch entleert sich reichlich ein guter, dicker Eiter. In der Tiefe der Eiterhöhle sieht man nun entweder schlaffe, schwammige Granulationen und Reste der zerfallenen Drüsen, zuweilen findet man aber auch eine oder mehrere vergrösserte Drüsen von Eiter umspielt (das Bild der eitrigen Peri- und Para-Lymphadenitis). Exstirpirt man so eine Drüse und durchschneidet sie, so sieht man auf dem Durchschnitt entweder nur Hyperämie und Hyperplasie der Gewebe, oder aber man findet auch eine Reihe grösserer oder kleinerer Eiterherde (das Bild der eitrigen Lymphadenitis).

Es ist bekanntlich viel darüber debattirt worden, ob es nur Eine oder 2 Arten von Bubonen gibt. Meist unterscheidet man einfache, entzündliche, nicht virulente einerseits und schankröse Bubonen andererseits. Als Criterium für diese Unterschiede dient das Aussehen der Wunde nach Eröffnung des Bubo. In ersterem Falle hat sie das gewöhnliche Aussehen von Abscesshöhlen und reinen Wunden und ist der Inhalt nicht inoculirbar, im letzteren Falle nimmt die Wunde das Aussehen eines Ulcus molle an, heilt schwer und das Secret gibt bei der Ueberimpfung ein positives Resultat.

Eine Reihe von Autoren dagegen ist der Ansicht, dass jeder Bubo nach Ulcus molle als ein Schanker-Bubo anzusehen ist, da man annehmen müsse, dass er in Folge der Resorption vom Schanker-Virus entstanden. Ich selbst bin lange ein Anhänger dieser Ansicht gewesen, bis das Licht, welches jetzt die Virus-Frage des Ulcus molle der Klärung nahegebracht, auch die Bubo-Frage in eine andere Beleuchtung gestellt hat.

Strauss ist wohl der Erste gewesen, der 1885 auf Grund bakterieller Befunde und Impfungen die Existenz des virulenten Bubo bei Ulcus molle vollkommen negirt, da er in 63 Fällen, wo er den Bubo-Eiter untersuchte, keine Bakterien fand. Dabei erinnert Strauss an die Thatsache, dass von den 500 Impfungen, die Ricord mit Bubo-Eiter angestellt, nur 42 gleich positiv ausfielen, während 229mal erst nach 1—2 Tagen nach der Eröffnung des Bubo der Eiter virulente Eigenschaften aufwies. Schon damals hatte Ricord dafür die sehr plausibel scheinende Erklärung für diese Thatsache, dass perilymphadenitischer Eiter nicht virulent, sondern nur der aus der Drüse selbst stammende Eiter. Doch auch Letzterer erwies sich bei Strauss als nicht virulent, selbst 2—3 Tage nach der Incision.

Gegen diese Meinung wurde von Aubert, Diday und Horteloup scharf opponirt, doch machte Funk sehr richtiger Weise darauf aufmerksam, dass offene Bubonenwunden nicht selten bald ein schankröses Aussehen gewinnen, dagegen habe er aber nie einen schankrösen Bubo gesehen, wenn gleich nach der Incision ein Occlusivverband angelegt wird, und kann ich diese Thatsache auf Grund einiger Hunderte von Bubonen bestätigen.

Dass das Argument, welches Funk gegen die Existenz des Schankerbubo anführt, nämlich es sei nicht gut denkbar, dass das Schankergift die Lymphgefässe passire, ohne sie zu inficiren, ist dagegen kein stich-

haltiges, denn ein Analogon liegt, uns Allen bekannt, vor, nämlich das Intactbleiben des Funiculus spermaticus trotz Auftreten von Epididymitis bei Urethritis infectiosa.

Janovski gibt in der Bubo-Frage die sehr interessante und lehrreiche Notiz, dass bei 102 mit Occlusiv-Verbänden behandelten incidirten Bubonen nur 3mal die Wunden schankrös wurden, während bei 60 nach anderen Methoden Behandelten die Umwandlung eines Bubo in Schankergeschwüre 18mal beobachtet wurde. Doch braucht dieses noch nicht absolut dafür zu sprechen, dass das Schankröswerden der Bubowunde nur durch Infection von aussen stattfinde. Vielleicht spielt hier auch die gründliche Desinfection der Wunde und das Beschütten mit Antisepticis eine Rolle, so dass das vom Schanker zum Bubo weiter vordringende Virus in loco erstickt wird. Vielleicht handelt es sich um aerobe Mikroorganismen, denen unter dem Druckverbande in antiseptischer Umgebung die Existenzmittel ausgehen.

Kehren wir nun zur Frage von der Entstehung des Bubo zurück, so müssen wir daran erinnern, dass der Bubo gewöhnlich erst in der zweiten bis dritten Woche nach Auftritt des Ulcus molle erscheint (die Patienten sehen wir gewöhnlich erst gegen Ende der 1. bis 2. Woche post infectionem) und dass, je früher das Ulcus molle zur Behandlung kommt, wir umso seltener Bubonen auftreten sehen. Nehmen wir noch hinzu, dass seit ich systematisch, womöglich jedes Ulcus ecochleire, ich sehr viel seltener das Auftreten von Bubonen beobachtet, so resultirt daraus, dass jedenfalls die Lymphadenitis in Folge von Resorption eines Infectionsstoffes (seien es Mikroorganismen, seien es Stoffwechselproducte derselben, Toxine etc.) auftritt, wobei derselbe zuweilen auf dem Wege gleichzeitig die Entzündung der Lymphgefässe, die er passirt, bewirken kann. Auffallend ist es mir allerdings, dass weder ich, noch Dr. L. Besser, mit dem wir diese Frage gerade gegenwärtig in Angriff genommen, bisher, freilich noch in einer geringen Anzahl von Fällen, noch in keinem Falle im Buboeiter die Ducrey-Krefting'schen Bacillen fanden, sondern nur in geringer Anzahl Coccen.

Dieses würde mit den Strauss'schen Beobachtungen übereinstimmen, doch möchte ich mich a priori doch der Ansicht anschliessen, dass unter Umständen auch das Schankervirus bis in die Lymphdrüsen gelangen kann. Somit müssen wir sagen, dass am häufigsten die Bubonen entzündlicher, infectiöser Natur, d. h. die Folge von Resorption von Entzündungserregern sind. Dafür spricht auch, dass die Bubonen umso häufiger in denjenigen Fällen, wo durch mechanische und chemische Reizungen auch die localen Entzündungserscheinungen am Ulcus molle am stärksten ausgebildet sind. In seltenen Fällen treten in Folge von Uebertragung der Schankerbacillen durch die Lymphbahn oder von aussen die Erscheinungen des Ulcus molle auch in der Bubowundhöhle auf. Klinisch lassen sich diese beiden Formen nur dann unterscheiden, wenn der Bubo durch Durchbruch oder Incision ein Bubo apertus geworden.

Bemerkenswerth ist, dass Lymphadenitis der intraabdominell gelegenen Lymphdrüsen nie zur Beobachtung gekommen, vielleicht spielt, wie Jullien bemerkt, die höhere Temperatur an diesen Orten eine Rolle und findet eine Weiterentwicklung und Existenz des, wie wir oben gesehen, gegen höhere Temperaturen empfindlichen Virus. Schwellung von Retroperitonealdrüsen habe ich nur bei Weibern mit Syphilis gefunden.

Die Häufigkeit der Complication mit Lymphadenitis hängt im Wesentlichen von der Zeit des Beginnes und der Art der Behandlung ab. Bei Weibern tritt sie seltener auf als bei Männern; der Grund liegt wohl darin, dass an Ulcus molle vorherrschend Weiber, die sich mit Prostitution beschäftigen, erkranken und Dieselben dann ziemlich bald zur Hospitalbehandlung gelangen. Statistische Daten finden wir bei verschiedenen Autoren, vorherrschend aus der klinischen und Hospitalpraxis.

Jullien stellte die Daten von Fournier, Belhomme, Michaud, Turati und des Hôpital de l'Antiquaille zusammen, in Summa 2698 Fälle von Ulcus molle, von denen in 1547 die Complication mit Bubonen notirt (57%).

Ich selbst habe im Alexanderhospital zu St. Petersburg im Verlaufe von 1878—1887, in 10 Jahren 4275 Fälle von Ulcus molle an Männern beobachtet und dabei in 39% Bubonen constatirt; gewöhnlich traten sie mit denselben schon ein, nur selten entwickelten sich die Bubonen im Hospital. 1878 betrug die Häufigkeit dieser Complication 47%, 1887 nur noch 37%, denn ein Theil unserer Patienten war schon ambulatorisch mit Ecochleation und genügender Antiseptik behandelt worden.

In der Privatpraxis beobachtet man die Bubonen jedenfalls viel seltener, weil die Patienten früher zur Behandlung gelangen,

Aus den statistischen Daten geht ferner eine interessante Thatsache bezüglich der Localisation der Bubonen hervor. Sie können einseitig sein, dann gewöhnlich in der linken Inguinalregion oder doppelseitig. Gay fand unter seinen Fällen bei Männern einseitige Bubonen in 86·8%, doppelseitige in 13·2%; bei Frauen einseitige in 87·8%, doppelseitige Bubonen in 12·2%. Das gleichzeitige Auftreten von 2—3 Bubonen auf einer Seite der Inguinalregion ist nur ganz ausnahmsweise, jedoch sowohl von Gay wie auch von mir beobachtet worden.

Ich selbst notirte unter 1394 Bubonen

| | | |
|---|---|---|
| Bubo | dextr . . . . . | 517mal |
| „ | sinistr . . . . . | 720 „ |
| „ | duplex (utriusque) . . . | 223 „ |
| „ | cruralis . . . . . | 37 „ |

Aus diesen Zahlen geht klar das Prävaliren des linksseitigen Bubo hervor, es muss die Communication durch die Lymphgefässe dorthin offenbar eine leichtere und kürzere sein. Die Anschauung, dass der Bubo auf derjenigen Seite auftritt, auf welcher am Penis die Ulcera sitzen, trifft sehr oft nicht zu, dagegen kann ich bestätigen, dass die Ulcera, die am Frenulum sitzen, besonders oft durch Bubonen complicirt werden.

Die Diagnose der Lymphadenitis ist keine schwere, doch ist immerhin stets darauf zu achten, dass man, wenn man den Patienten zum ersten Male sieht, sich informirt, ob es sich bei der circumscripten Schwellung in der Inguinalregion eines Ulcus molle-Kranken nicht etwa um andere coincidirende Leiden handelt, wie etwa eine kleine, freie oder incarcerirte Hernie oder um einen in dem Inguinalcanal stecken gebliebenen Hoden. Selbst wenn man beide Hoden im Sack durchfühlt, muss man daran denken, dass es ausnahmsweise vorkommt, dass ein Testiculus tertius existirt. Letzterer wird sich jedoch durch die elastische Consistenz und sein Bestehen vor Auftritt des Ulcus leicht differenziren lassen. Der Bubo strumosus lässt sich leicht durch seine Härte, Abwesenheit der Fluctuation und Hartnäckigkeit ausschliessen, der Bubo idiopathicus durch Absenz des Ulcus molle. Von weiteren Complicationen waren noch zu erwähnen

Urethritis. Dieselbe kann zuweilen, wenn sie acut, durch das ausfliessende Secret die an dem Orificium urethrae oder dem Frenulum sitzenden Ulcera reizen und dadurch den Verlauf protrahiren. Condylomata acuminata üben keinen Einfluss auf den Gang der Ulcera.

Viel unangenehmer ist die Complication mit Ekzem, meist artificielles, durch unrationelle, ranzige Salben oder Compressen etc. bewirkt. Ich beobachtete dieses bei 0·5% meiner Fälle beim Eintritt der Kranken, doch habe ich nie ein Schankröswerden der nässenden Ekzemfläche gesehen.

Von Wichtigkeit sind die Allgemeinleiden als Complication, namentlich Anämie, Scorbut und Cachexie, sowie Tuberculose der inneren Organe. Dieselben verzögern den Heilungsprocess um ein Bedeutendes. Dagegen wirken acute Infectionskrankheiten, wie Erysipel, Abdominaltyphus, Flecktyphus und Recurrens günstig, wohl durch die hohe Körpertemperatur. Bemerkt muss noch werden, dass der Scorbut[1]) eine der unangenehmsten Complicationen der Complication durch Lymphadenitis. Die Wunden heilen nicht, da die Granulationen schlaff und leicht blutend und auch subcutane Blutungen der Umgebung eintreten, mit secundärem Zerfall, so dass, wie ich es in alten Zeiten öfter beobachtet, grosse Hautstrecken bis in die Tiefe blossgelegt werden. Mit Prof. Tiling zusammen haben wir sogar einmal die Cruralis unterbinden müssen. Im Allgemeinen habe ich jedoch nie einen Patienten an seinem Bubo zu Grunde gehen sehen, wie das wohl in viel früheren Zeiten vorgekommen ist. Auch Peritonitis in der Umgebung der Bubonen habe ich fast nie beobachtet.

Fistelgänge, die von dem Bubo aus in die Tiefe dringen, habe ich ebenfalls in meiner Praxis nie gesehen, wohl aber erinnere ich mich eines Falles aus meiner Studentenzeit, doch war der Fall dadurch complicirt, dass es ein Seemann war, der kurz vorher gelbes Fieber und wahrscheinlich wohl auch Syphilis überstanden hatte. Die Fistel der linken

[1]) Zu Pirogow's Zeiten waren in den Hospitälern über 90% der Bubonen mit Scarbut complicirt.

Inguinalregion nach Incision eines Bubonen wollte sich trotz Localbehandlung, Spaltungen, Jod-Injectionen, wie auch Frictionen, Jodkali, Schwefelbäder nicht schliessen und der Patient ging an amyloider Degeneration von Milz und Leber zu Grunde.

Als Curiosum sei noch erwähnt, dass ich mehrfach bei Ulcus molle die zufällige Complication von Icterus gesehen, doch hatte die in der Haut und im Secret abgesetzten Gallenpigmente keinen Einfluss auf den Verlauf der Ulcera mollia.

## VI. Die Therapie des Ulcus molle und seiner Complicationen.

Wir haben bereits bei der Frage von der Dauer des Verlaufes der Ulcera mollia erwähnt, dass dieselbe zum grossen Theile von der Art der Behandlung abhänge, sowohl der Ulcera, wie auch deren Complicationen. Daraus geht schon die besondere Wichtigkeit der Therapie sowohl für die Patienten als auch (bei ambulatorischen Kranken) für die Frage von der Ausbreitung dieses Leidens durch die Möglichkeit der Uebertragung, solange das infectiöse Stadium besteht, hervor. Entsprechend den verschiedenen Anschauungen über die Ursache des Ulcus molle wird auch die Aufgabe der Therapie verschieden formulirt.

Im Mittelalter, wo man der Ansicht war, dass der Schanker eine Oeffnung im Körper sei, durch welche die Natur sich bestrebe, das in den Organismus gelangte Schankergift auszuscheiden, war es streng verpönt, seine Entwicklung durch örtliche Mittel zu stören oder die Narbenbildung zu beschleunigen, man musste im Gegentheil die Eiterung des Geschwüres verstärken. Man kann sich denken, welche Resultate eine derartige Therapie geben musste. Freilich erhoben sich auch schon damals Stimmen gegen eine derartige Behandlung. Späterhin, als die Unitarier das Scepter führten, wurde auch in jedem Falle von Ulcus molle die Allgemeinbehandlung eingeleitet, während die Localtherapie Nebensache war. Auch diese Behandlungsart mag nicht gerade sehr den Heilungsprocess beschleunigt haben. Doch auch schon im vorigen Jahrhundert wurden ganz energische Localcuren angewandt. Werfen wir einen Blick in John Hunter's 1787 in deutscher Uebersetzung erschienene „Abhandlung über die venerische Krankheit", so finden wir als Hauptaufgabe der Therapie zu Beginn des Leidens die auch heute noch obenan stehende Ansicht, dass das Geschwür in eine einfache Wunde verwandelt werden muss. Dazu wandte er einerseits den Lapisstift an (wodurch es erklärlich wird, dass er so oft beim Schanker einen härtlichen Boden beobachtet), andererseits, was wohl Vielen unbekannt sein mag, die Excision.

Aber selbst in der 2. Hälfte unseres Jahrhunderts konnte die Therapie des Ulcus molle die Heilung nicht sehr beschleunigen, bis die Antiseptik in ihre Rechte trat und damit der Chirurgie einen ungeahnten Aufschwung gab, der auch für die Ulcus molle-Behandlung klare Grundlagen schaffte.

Früher galt als Hauptaufgabe, die Ulcera mollia zu zerstören und deren Ausbreitung zu hindern. Jetzt muss sie lauten: Da wir es beim

Ulcus molle mit einer inficirten und infectiösen Wundfläche mit Neigung zur Infection des umliegenden Gewebes zu thun haben, so ist die Hauptaufgabe der Therapie: Desinfection. Folglich sind alle diejenigen Mittel, die genügend energisch desinficiren und das infectiöse Geschwür in eine reine Wundfläche verwandeln, anwendbar.

Jullien theilt seine Behandlungsmethode noch in caustische, parasiticide und adstringirende, während die meisten übrigen Autoren immer noch eine abortive und eine rein therapeutische Methode unterscheiden.

Die abortive Behandlung hat die Aerzte stets interessirt, um möglichst schnelle Erfolge zu erzielen; das hatte dann zur Folge, dass der, wie wir gesehen, schon von Hunter dazu empfohlene Lapisstift bis vor Kurzem häufig angewandt wurde und dabei wohl in den meisten Fällen eine reactive Infiltration des Geschwürbodens und in Folge dessen völlige Unklarheit über die Natur des vorliegenden Geschwüres hervorrief. Wir können daher nicht dringend genug vor den Aetzungen mit dem Lapisstift warnen und finden seinen Gebrauch nur in der letzten Periode der Behandlung, wenn zu üppige Granulationen aufgeschlossen, zulässig und nützlich.

Der Lapisstift, wie auch die übrigen Aetzmittel, Thermocauter, Liquor ferri sesquichlorati, Cuprum sulfuricum haben ausserdem alle noch einen grossen Nachtheil, sie bilden schnell einen Schorf, der oft nicht tief genug greift, um das gesammte Gewebe, in dem die Schankerbacillen sitzen, abzutödten und dann geht der Process unter dem Schorf ruhig weiter. Die Schorfbildung durch Aetzmittel ist eben keine Desinfection.

Ein Abortivmittel, das entschieden radical wirkt, ist die Excision des Ulcus molle mit nachfolgender Wundnaht und prima intentio. Leider ist die Methode eben nur an der Pars pendula und der Vorhaut anwendbar, beim Sitz des Ulcera an der Glans sowie an den weiblichen Genitalien nicht zu brauchen. Dagegen haben wir nach meiner Meinung auf Grund reichlicher Erfahrung die directe Indication zur Excision in allen Fällen, wo die Ulcera an der Corona praeputii sitzen, da beschleunigt dieses Verfahren den Heilungsprocess um ein Bedeutendes, wenn man die Vorhaut mit den Ulcera wegschneidet.

Ebenfalls als abortive Methode anzusehen ist die vom theoretischen Standpunkte sehr rationell erscheinende Idee Aubert's, das Schankervirus durch Hitze unwirksam zu machen, indem man heisse Localbäder verordnet. Praktisch ist sie aber wohl nicht immer durchführbar. Es ist für den Patienten jedenfalls viel bequemer, nach einmaligem kurzen operativen Eingriff nur 1—3mal täglich einen Verband zu machen, als den Penis für einige Stunden in ein Gefäss mit heissem Wasser zu hängen. Das nothwendige Postulat zur Abortiv-Behandlung ist aber, dass wir wirklich den Patienten möglichst früh zu sehen bekommen, dieses geschieht aber gewöhnlich nicht.

Nehmen wir nun ein beliebiges Handbuch, so kann man stets darin eine ganze Menge von Mitteln angeführt finden, die Alle gegen Ulcus molle gut wirken sollen und in der That führen ja viele Wege nach

Rom und es werden immer noch neue Wege entdeckt und Jeder hat seine Lieblingswege.

Früher galten als besonders günstig wirkend und waren wohl Dank der Sigmund'schen Schule besonders verbreitet Cuprum sulfuricum (½—20%ige wässrige Lösung) und Argentum nitricum (1‰), dann ging man zur Carbolsäure (2%) über, bis die Aera des Jodoforms begann. Dieses wirkt in der That ausgezeichnet desinficirend, nur bekam der ihm anhaftende Geruch bald einen so populären Ruf, dass man häufig von den Patienten zu hören bekommt „nur kein Jodoform". So war man denn wieder so weit wie früher und musste nach Surrogaten suchen, deren sich auch eine ganze Serie gemeldet hat und wohl noch melden wird.

Vielfach wurde die Salicylsäure als Streupulver empfohlen (Benno Schmidt, H. Hebra). Doch habe ich vor Jahren damit Versuche gemacht, sie jedoch sehr bald wieder eingestellt, weil die Salicylsäure zu sehr Feuchtigkeit anzieht und sich zusammenbackt, unter der Kruste aber der Eiter sich ansammelt, ausserdem macht sie Schmerzen. Dann begann das Sublimat in Lösung, nach Bergmann, in der Chirurgie eine Rolle zu spielen und wurde in Folge dessen auch bei Ulcus molle empfohlen, doch bekommt man damit am Penis leicht Ekzeme, so dass ich wieder zu den Carbolsäure-Spülungen der Ulcera penis zurückgekehrt bin.

Dann kamen neue Vorschläge, Magisterium Bismuthi (wirkt zu schwach), Jodol, Sozojodol, Resorcin und Dermatol, doch haben auch diese Mittel nicht gehalten, was versprochen worden. Ihnen folgten Pyoctanin und Europhen, beides Surrogate, die ich sehr empfehlen kann, da sie wirksam und geruchlos sind. Das neueste Surrogat Diaphterin hat mich nicht befriedigt.

Wenn wir nun die Frage näher erörtern sollen, wie man das Ulcus am Besten behandelt, so wiederhole ich: „wie eine inficirte Wunde" d. h. es gelten dabei alle in der modernen Wundbehandlung angenommenen Principien:

Vor Allem muss die Wunde Ruhe haben, folglich der Patient nach Möglichkeit unnöthige Bewegung vermeiden und sich ruhig verhalten, sowie mechanische Reizungen und Errectionen vermeiden (selbstverständlich den Coitus meiden, was leider nicht immer geschieht, sonst würde keine Weiterverbreitung stattfinden) und Diät in baccho halten. Dann muss die Wunde gereinigt werden, wozu man am Besten Carbolsäurelösung (1—2%) oder destillirtes, sterilisirtes Wasser benützt.

Am besten betupft man die Wunde mit darin getränktem Bäuschchen sterilisirter hygroskopischer Watte. Ist nun die Wunde so weit gereinigt, dann hat man die Wahl des Verbandmittels, welches man nun in 3 Formen appliciren kann, als Lösung, Pulver oder Salbe. Letztere haben wohl den Vortheil, dass sie nicht an der Wundfläche ankleben, andererseits aber gelangt das Antisepticum nicht genügend in Contact

mit der Wundfläche, und namentlich kommt es nicht genügend unter die unterminirten Wundränder, so dass dort der Process weiter schreiten kann. Dasselbe gilt auch von den Pulvern, falls sie nicht, wie das Jodoform, durch feinste Vertheilung leicht in die Luft, folglich auch unter die Ränder gelangen. Dieses ist die vortheilhafte Seite der „riechenden Mittel". Lösungen, falls sie nicht ätzend wirken (wie starke Lapis- und Cuprum-Lösungen), haben den Vortheil, dass sie sich gut über die Wunde ausbreiten, mit allen Theilen derselben genügend in Berührung kommen.

Bevor man jedoch zum Verband schreitet, hat man noch ein Mittel, die inficirte Wunde in eine reine und den Verbandmitteln leicht zugängliche zu verwandeln, das ist die von mir 1889 vorgeschlagene Ecochleation des Ulcus molle, die sich meist leicht anwenden lässt und sowohl einen reinen Wundboden schafft, wie auch die unterminirten Ränder wegschafft. Es ist dagegen angeführt worden, dass sie sehr schmerzhaft und nicht überall anwendbar ist. Nun, die Schmerzen sind wohl vorhanden, aber in einigen Secunden ist die Ecochleation beendet, also der Schmerz sehr kurz dauernd; schliesslich kann man bei besonders empfindlichen Leuten vorher cocainisiren. Man muss nur recht kleine, scharfe Löffel haben, dass sie bequem auch in die kleinen linsengrossen Ulcera hineinfahren können. Was nun den Einwand anbelangt, dass das Verfahren nicht überall anwendbar, so kann ich aus der Praxis anführen, dass ich selbst bei Ulcera mollia glandis vorsichtig ecochleire und nie grössere Blutungen beobachtet habe, die Furcht vor den Blutungen aus der Glans scheint mir überhaupt mehr in der Tradition als in der Wirklichkeit zu bestehen. Wenn man etwas häufiger ecochleirt hat, hat man schon das Gefühl in der Hand, ob man bis auf gesunde Gewebe gelangt oder sich noch in dem Granulationsgewebe des Ulcus molle bewegt.

Hat man nun also die Wunde gereinigt und noch dazu ecochleirt, so beschüttet man sie mit Europhen (per se oder aa mit Talk) oder mit Jodoform (was ich nur noch in denjenigen Fällen thue, wenn, wie das wohl nur selten vorkommt, das Europhen den Dienst versagt) oder man bepinselt die Wunde mit Pyoctanin flav. oder P. caeruleum (1 : 200 Aqua), deckt sterilisirten Mull oder Jodoform-Mull oder sterilisirte Watte darauf und verbindet mit einer weichen Mull-Binde.

Aus der Chirurgie wissen wir, je länger ein Verband liegen kann, umso vortheilhafter für die Wunde. Nun ist es aber bekanntlich eine der schwierigsten Aufgaben, einen haltbaren antiseptischen Verband an einem Organ wie der Penis, welches sein Volumen öfter am Tage wechselt, anzulegen. An der Pars pendula geht es noch einigermassen.

An der Regio retroglandularis ist das schon schwerer, an der Glans fast unmöglich, daher muss man sich begnügen, etwas Mull (Marly) resp. Verbandwatte aufzulegen und öfter am Tage zu wechseln. An der Pars pendula liegen die Verbände 1—2 Tage, in der Regio retroglandularis oder frenularis, wenn Vorhaut vorhanden, lege ich Watte auf die Wunde,

die nach jedem Harnlassen gewechselt werden muss. Am Schwierigsten ist die Behandlung der Ulcera am Orificium urethrae, wo bei jeder Mixtion Harn auf die Wunde kommt, weshalb jedesmal darauf wieder die Wunde betupft und bepudert werden muss. Beim Verbandwechsel wird die Wunde mit Carbolsäure-Lösung (1—2%) gereinigt. Sitzen die Ulcera in der Fossa navicularis, so ist es am besten, Jodoformstäbchen 3—4mal täglich hineinzuschieben und etwas Watte vorzulegen.

Auch bei gangränösen und phagedänischen Ulcera ist die Behandlungsart dieselbe, nur dass ich im letzteren Falle doch eher zu Sublimatlösung-Spülungen und Jodoform greife, eventuell den Rand der Ulcerationen mit dem Thermocauter tüchtig tief abbrenne, um alle todten Räume unter denselben wegzuschaffen.

Nicht unwichtig ist es jedenfalls in jedem Falle, auf den Ernährungszustand des Patienten zu achten und neben der Localbehandlung die Allgemeinbehandlung der Complicationen wie: Anämie, Scorbut, Tuberculose nicht zu vernachlässigen. Sehr oft heilen die Ulcera mollia nicht, weil eines dieser Leiden vorhanden und nicht beachtet wird. Sobald die Anämie energisch bekämpft wird, geht der Localprocess wieder gut.

Sind stark phlegmonöse Erscheinungen der Pars pendula vorhanden, so macht man kalte Umschläge oder erwärmende Compressen mit 1% Carbolsäurelösung.

Für die Vorschläge von Localbädern des Penis kalt oder warm oder mit medicamentösen Lösungen kann ich nicht besonders plaidiren, sie mögen zuweilen recht gut sein, im Allgemeinen aber gibt bekanntlich die offene Wundbehandlung weniger gute Resultate als Verband-Behandlung, d. h. Schutz vor Einflüssen von Aussen.

Die Art der Behandlung lässt sich am besten beurtheilen, wenn man das Resultat in Form der Dauer bis zur Heilung berücksichtigt. Natürlich dauert die Behandlung umso länger, je grösser die Anzahl der Geschwüre und je grösser jedes einzelne derselben. Nehmen wir nun das neueste Lehrbuch, so finden wir noch die Notiz, dass der ganze Process „gewöhnlich in 4—6 Wochen völlig abgelaufen ist.“ Offenbar sind hier sowohl einfache wie complicirte Fälle eingerechnet, für nichtcomplicirte, entsprechend behandelte (wobei man natürlich voraussetzt, dass der Patient auch die Anordnungen erfüllt hat) Fälle muss unserer Ansicht nach die Dauer eine kürzere sein.

In meiner Hospitalabtheilung betrug 1888 die Dauer bis zur Heilung 20·7 Tage (1886 26·5), wenn man alle Fälle rechnet, dagegen 1871 — als noch nicht ecochleirt wurde — 34·4 Tage. Dabei kamen die Patienten durchschnittlich 1—1½ Wochen nach der Infection ins Spital. Das würde also 4—6 Wochen ausmachen. Die uncomplicirten Fälle brauchten aber 1887 durchschnittlich bis zur Heilung nur 19·9 Tage.

Von 1888—1892 habe ich ungefähr 700 Fälle mit Ecochleation und der oben beschriebenen Art behandelt und durchschnittlich in 10·1 Tagen Heilung erzielt. Es ist vorgekommen, dass ich in der Poliklinik vor meinen Zuhörern ecochleirte und bei der nächsten Zusammenkunft nach

3—4 Tagen war fast Alles verheilt. Das sind allerdings Ausnahmen und kommt das nur vor, wenn 1—2 frische kleine Ulcera an der Pars pendula oder Präputium sitzen.

Wenn Autoren auf Grund von 3—4 Fällen eine Methode loben und in 4—6 Tagen dadurch Heilung erzielt haben wollen, so kann man wohl misstrauisch werden. Nur nach grossen Serien kann man sich ein Urtheil über ein Mittel bilden.

Haben wir nun durch die antiseptische Behandlung eine reine granulirende Fläche erzielt, dann kann man zum Schlusse wohl die Granulationen durch Lapis dämpfen oder durch Tinct. Jodi oder eine Resorcin-Salbe (5—6%) etc. die Heilung noch beschleunigen.

Zum Schlusse noch einige Worte über die Behandlung des Ulcus molle bei Weibern, wo insofern eine Modification nöthig, als Verbände schwer anzulegen und die Secretio ex vaginam die Wundfläche verunreinigen. Man hilft sich in denjenigen Fällen, wo die Verbände nicht halten (gewöhnlich eine Mull T Binde um die Taille, deren breites herabhängendes Ende zwischen die Schenkel nach vorn gezogen und am Gurt befestigt wird), indem man Watte oder Jodoform-Mull-Bäusche zwischen die Labien legt und häufig wechseln lässt. Dasselbe bezieht sich auch auf die Anal-Schanker.

### Behandlung der localen Complicationen.

I. Balanitis. Seit längerer Zeit habe ich alle Umschläge, Waschungen etc. fallen gelassen und wische einfach die entzündeten Theile (Glans und lamina int. praep.) mit feuchter, dann trockener Verbandwatte ab und lasse 3—4mal täglich mit Magisterium Bismuthi (rein oder aa mit Talg) pudern (NB. nicht bestreuen), „wie die Damen ihr Gesicht pudern," ganz leicht. Der Erfolg tritt stets sehr rasch ein.

II. Phimosis. Falls es sich um leichtere Formen und incomplete Phimosis handelt, warte ich wohl ab und lasse 3—4mal mit einer Plumbum aceticum-Lösung (1—2%), oder neuerdings mit gutem Erfolg 2%ige Diaphtherinlösung unter die Vorhaut spritzen, zur Reinigung und Adstringenz. Handelt es sich aber um ödematöse, phlegmonöse und gangränöse Phimosis, sitzen dabei die Ulcera an der Corona praeputii, so ist die Entfernung der Vorhaut entschieden indicirt.

Die früher vielfach geübte Incisio praeputii ist absolut zu verwerfen, da dann stets die Vorhaut als Sack unter der Glans hängen bleibt, verunstaltet und ein unnöthiger hindernder Appendix ist.

Wenn man also die Vorhaut entfernen muss, dann stets Circumcision, eine Operation, die ich weit über 1000mal ausgeführt (1887 allein 200), ohne je ernstere Folgen gesehen zu haben. Nur gelang es mir in den ersten Jahren nur ausnahmsweise prima intentio zu erzielen, bis die richtige Methode gefunden wurde. Freilich waren die Wundränder nach einigen Tagen verheilt, aber eine energische Errection trennte sie bald wieder. Das Geheimniss des Erfolges liegt in der Art der Naht, welche

derartig sein muss, dass keine „todten Räume“ unter der vernähten Wunde zurückbleiben, wo die Mikroorganismen sich weiter entwickeln können.

Dazu benutze ich die, soviel ich weiss, zuerst bei anderen Operationen von Prof. Tiling vorgeschlagene, tief umgreifende Naht, die unter dem Boden der Circumcisionswunde durchgeht. Eine zweite oberflächliche Naht hat den Zweck, die Wundränder gut aneinander zu heften und vor dem Einrollen zu hüten. Jetzt nähe ich abwechselnd fortlaufend, einmal tief umfassend, dann wieder ein paarmal oberflächlich. Seit ich diese Methode verwende, ist prima Intentio die Regel. Ausserdem erhält jeder Circumcidirte eine Woche lang 3—5mal täglich Bromkali zu 0·3, damit nicht unzeitgemässe Errectionen den Erfolg der Operation schädigen.

III. Bubonen. Ueber die Behandlung derselben besteht eine reiche Literatur und sind die verschiedensten Methoden vorgeschlagen worden, weil diese Complication das Leiden am meisten in die Länge zieht und früher den Patienten für viele Wochen ans Bett fesseln und arbeitsunfähig machten.

In alten Zeiten lag freilich die Therapie derselben im Argen. Sagt doch noch selbst ein Ambroise Paré, dass zuweilen das syphilitische Virus bis zur Leber aufsteigt und wenn dort die ausbreitende Kraft stark genug ist, so wirft sie das Gift zurück, so dass es in die Inguinalregion hinuntersinkt und dort einen Eiterherd bildet, daher darf man keine Mittel anwenden, die den Eiter wieder zur Resorption bringt. Daher sahen viele Autoren, darunter auch Fallopia die Bubonen für eine glückliche und günstige Krisenbildung an und beförderten die Eiterung.

Jetzt haben wir zum Glück für unsere Patienten andere Anschauungsweisen und suchen durch ruhiges Verhalten und rechtzeitige Behandlung der Ulcera mollia womöglich den Eintritt von Bubonen zu vermeiden. Tritt Schwellung und Schmerz in den Inguinal- oder Cruraldrüsen auf, so muss Patient ruhig liegen und kalte Compressen resp. Eisbeutel appliciren. Ganz im Beginn ist es auch praktisch, Zink-Collodium (nach Unna Zinc. oxyd,, Ol. ricini aa 2·0, Collodium 16·0) 2—3mal täglich auf die Schwellung zu pinseln, um gelinden Druck auszuüben; früher benutzte ich das 1878 von Moleschott vorgeschlagene Jodoform-Collodium (1 : 8). In alten Zeiten legte man Schrottbeutel und Bleiplatten auf.

Ist der Bubo etablirt, d. h. die Lymphadenitis zur Vereiterung gekommen, so ist der Eiter möglichst bald wegzuschaffen. Zu diesem Zweck wurden früher Punction und Aspiration vorgeschlagen, heutzutage spielt die Hauptrolle wohl die Incision (mit nachfolgendem Druckverband). In allerneuester Zeit hat Welander eine Methode vorgeschlagen, mit welcher man die Incision mit Beginn der Eiterung noch vermeiden können soll.

Jede dieser genannten Methoden hat ihre Berechtigung.

Die Punction kann, wenn es sich nur um Perilymphadenitis suppurativa handelt, ganz Gutes leisten, wenn man ihr den Druckverband folgen lässt. Gegen Eiterherde innerhalb der Drüse halte ich sie nicht für leistungsfähig. Anders liegt die Sache, wenn man nach Welander,

noch bevor die Eiterung im Gange, Hydrargyrum benzoatum (1%) in den Bubo und in die Drüsen von 2 Seiten ½ Spritze voll injicirt und den Druckverband anlegt. Dieses Verfahren ist entschieden entzündungshemmend. So ist es mir noch vor einigen Tagen gelungen, einen stark fluctuirenden Bubo, über dem die Haut dunkelroth injicirt, durch 3maliges Injiciren (über 1 Tag) so weit zu bringen, dass die Hautentzündung fast geschwunden und die Fluctuationsspannung abgenommen. Bei der nun folgenden Aspiration bekam ich serös-purulenten, visciden Inhalt heraus. Somit lässt sich diese Methode entschieden für die früheren Stadien des Bubo empfehlen. Ist aber die Fluctuation stark, so ist die Incision dasjenige Verfahren, welches die Krankheitsdauer am meisten abkürzt. Natürlich nur mit nachfolgendem Druckverband.

Incidirt man in diesen Fällen und ecochleirt, so holt man eine Masse schlaffen Granulationsgewebes und wohl auch Drüsenreste heraus. Hat die Peri-Paralymphadenitis eine oder mehrere Drüsen so weit umspült, dass sie ziemlich frei in der Wundhöhle daliegen, so ist es am besten, dass man sie enucleirt, was ganz ohne besondere Schwierigkeiten gelingt.

Die Incisionswunde braucht nicht die ganze Länge des Bubo einzunehmen, ich mache sie gewöhnlich 4—5 Cm. lang, nur muss man darauf achten, dass nach unten keine Tasche bleibt. Dann räume ich die Wundhöhle mit dem scharfen Löffel aus, tamponire sie mit Jodoform-Mull, bis die Blutung, die gewöhnlich nicht bedeutend ist, steht und schreite dann, nachdem der Tampon entfernt, zur Anlage des Druckverbandes, auf den es besonders ankommt und wobei der Zweck, die Haut möglichst an den Boden der Wundhöhle anzupressen und die Höhle wegzuschaffen, stets im Auge zu behalten ist.

Nachdem die Wundhöhle mit Jodoform oder Europhen leicht bestreut, wird Jodoform- oder sterilisirter Mull in mehreren Schichten auf die Wunde gelegt, dann ein kleiner Mull-Tampon von der Grösse der vorhandenen Wundhöhle, dann eine dicke Schichte Verband-Watte und schliesslich eine faustgrosse Kugel dicht zusammengepressten Wergs (zerzupfte Schiffstaue, Oakum), und indem man nun genau achtet, dass sich nichts verschiebt, befestigt man das Ganze mit einer 14—16 Cm. breiten, angefeuchteten, appretirten Mull-Binde, die um das Becken und den betreffenden Oberschenkel in einer reichlichen Zahl Touren herumgehen muss. Dann muss der Verband am liegenden Kranken ordentlich trocknen oder man stellt ihn, vorsichtig mit gestrecktem Bein ihn aufhebend, vor einen Kamin im Verbandzimmer. Ist Alles trocken, so ist es natürlich am besten, wenn Pat. ruhig liegt, im Nothfall kann er jedoch auch umhergehen. Der Verband bleibt durchschnittlich 6—8 Tage liegen. Unter 2—3 Verbänden ist dann gewöhnlich die Wundhöhle geschwunden und verheilt.

Die Methode wurde 1883 von mir veröffentlicht und ich übe sie bereits nun seit 12 Jahren mit stets gleichbleibendem Erfolg aus. Es kommt vor, dass Alles unter Einem Verbande verheilt, doch kann sich

die Sache auch in die Länge ziehen, wenn Pat. anämisch, tuberculös etc. 1881—83 waren durchschnittlich bis zur Verheilung 23·3 Tage nöthig (103 Fälle). Im Durchschnitt der 12jährigen Arbeit stellt sich diese Zeit auf 22·2 Tage. Sehr lehrreich war es mir, als ich 1887 nach meiner Methode in 133 Fällen Heilung in durchschnittlich 23·6 Tagen erzielte, ein College gleichzeitig 63 Fälle mit anderen Methoden (Compresses echauffantes, Salben, kleine Incisionen oder Potain'sche Aspiration, ohne Druckverband) behandelte und dabei durchschnittlich 52·7 Tage bis zur Heilung brauchte.

Da es schwer ist, Richter in eigener Sache zu sein, so führe ich hier die von Prof. V. Janovski in Prag erhaltenen Resultate bei der Behandlung der Bubonen nach meiner Methode an. Derselbe hat 78 Fälle nach der Incision mit dem Occlusivverband behandelt und durchschnittlich in 23·5 Tagen Heilung erzielt, 1885 bei 24 Personen sogar in 22·5 Tagen, während 1870—71 bei 60 nach den früheren Methoden Behandelten durchschnittlich 59 Tage nöthig waren, bis Vernarbung eintrat. Die Uebereinstimmung dieser an verschiedenen Orten mit derselben Methode erzielten Erfolge muss man doch wohl als einen Beweis für die Brauchbarkeit der Methode ansehen.

## VII. Die Prophylaxis.

Hierbei hat man die individuelle (d. h. die der einzelnen Person) und die allgemeine Prophylaxis (d. h. die Bekämpfung der Verbreitung) zu unterscheiden.

Was nun die persönliche Prophylaxis betrifft, so wird gewöhnlich in den Handbüchern der Gebrauch der sogen. „Condômes" empfohlen, von denen jedoch gesagt worden, dass sie „ein Spinngewebe gegen die Gefahr" etc. sein sollen. Ferner werden verschiedene Waschungen sofort post coitum, namentlich mit Kali hypermanganicum-Lösung gerathen. Das Wichtigste erscheint mir jedoch, seinen Clienten stets zu rathen, jede Cohabitation zu vermeiden, sobald Herpes oder Balanitis vorhanden und stets sofort, sobald man post coitum die geringste Wunde an den Genitalien bemerkt, den Rath des Arztes aufzusuchen und sich nicht zuerst mit guten Freunden zu berathen. Je früher man in Behandlung kommt, umso früher verheilen die Ulcera.

Die öffentliche Prophylaxis ist dagegen von grosser Wichtigkeit, denn durch gute Beaufsichtigung der Prostitution und gute Hospitäler mit geschultem Personal, in denen die Erkrankten schnell geheilt werden, kann man diese Krankheit schliesslich aus der Welt schaffen und ist es eine dankbare Aufgabe der Aerzte, dieses immer und immer wieder den massgebenden Regierungsvertretern zu wiederholen und vorzuhalten. Ein glänzendes Beispiel liefert die Stadt Helsingfors, wo das Ulcus molle endemisch nicht mehr existirt. Freilich werden alljährlich während der Navigation einzelne Fälle eingeschleppt, aber sofort behandelt und dann ist es wieder aus damit. Das Ulcus molle

ist von hervorragender Bedeutung als Indicator der polizei-ärztlichen Controlle der Prostitution, am Steigen oder Fallen der Zahl der daran Leidenden erkennt man die Wirksamkeit oder die ungenügende Durchführung der Controlle. Dementsprechend schwanken die Zahlen über die Häufigkeit des Vorkommens des Ulcus molle.

Aus Deutschland fehlen uns genauere Daten, ausser den Angaben von Petzold, dass unter 1151 Pat. 102 Fälle von Ulcus molle d. h. 8·7% in Würzburg 1882—1888 behandelt wurden. Im Allgemeinen ist es eben dort selten anzutreffen, folglich die Controlle eine recht gute. In Oesterreich trifft man es schon häufiger.

Töply, der Daten bezüglich der Armeen beider Staaten gesammelt, gibt an, dass in Deutschland das Ulcus molle 26% der venerisch Erkrankten betrug, in Oesterreich 27·3%, in Frankreich 21·2%.

In Frankreich sind eine Reihe statistischer Daten gesammelt, die von praktischem Interesse sind. So gibt Mauriac an, dass unter 696 Weibern mit Ulcus molle sich 117 Puellae publicae und 579 Nicht-Inscribirte befanden.

Lefort berichtet, dass unter seinen Fällen sich 11% — Frauen oder Concubinen, 16·5% Puellae publicae und 72·3% geheime Prostituirte befinden.

Ich selbst habe seit einer Reihe von Jahren Daten darüber gesammelt, wo sich meine Patienten inficiren und fand Folgendes: Von 597 Patienten mit Ulcus molle hatten dasselbe erhalten

| | |
|---|---|
| In öffentlichen Häusern | 208 |
| von Puellis publicis | 267 |
| von Privatpersonen | 62 |

jedenfalls ein Beweis, dass 1880—1887 die Controlle eine ungenügende gewesen.

Gay gibt an, dass bei 19% aller venerischen Patienten Ulcus molle anzutreffen, nach Nodet bei 27·5%, nach Rollet bei 33·5%, nach meinen Daten 1878—1884 bei 37·7% der Hospitalpatienten oder bei 24·4%, wenn sowohl die stationären wie ambulatorischen an einer der 3 venerischen Krankheiten Leiden gerechnet werden, wobei ich für St. Petersburg eine Statistik von 16.722 Fällen zu sammeln in der Lage gewesen.

Aus allen diesen Zahlen geht hervor, wie wichtig eine systematische Organisation der Controlle der Prostitution ist, dadurch können Tausende geschützt werden, vor einer 4—6wöchentlichen Krankheit, folglich vor dem Verluste einer bedeutenden Quantität von Arbeitszeit und Arbeitskraft, die indirect der Staat verliert. Folglich ist es auch die Sache des Staates, seine Bewohner vor dieser Krankheit zu schützen.

## Litteratur.

J. Hunter. Abhandlung über die venerische Krankheit. Aus dem Englischen. Leipzig 1787.

L. Bassereau. Traité des affections de la peau symptomatiques de la Syphilis. Paris 1852.

Ph. Ricord. Considerations pratiques sur le chancre. Bulletins generales de therapeutique. Juli und September 1836. — Lettres sur la Syphilis. 3 edition 1863.

Diday. Syphilis et chancrelle. Gazette des hôpitaux. 1863.

J. Rollet. Recherches cliniques et experimentales sur le chancre simple etc. Paris 1861.

M. Kaposi. Die Syphilis etc. 1891.

Finger. Vierteljahrschrift f. Dermatologie und Syphilis. 1885.

L. Jullien. Traité pratique des maladies veneriennes. Paris 1886.

G. Letzel. Lehrb. der Geschlechtskrankh. Wien u. Leipzig 1892.

A. Gay. Cursus der venerischen Krankheiten. 4. Auflage. Kasan. 1892. (Russisch.)

H. Zeissl. Lehrbuch der Syphilis. 4. Aufl. Wien 1882.

R. Campana. Dei Morbi sifilitici e venerei. Genova 1889.

J. Hutchinson. Syphilis. Deutsch v. Dr. A. Kollmann. Leipzig 1888.

C. Sperino. Studi clinici sul virus sifilitico Torino. 1863.

Langlebert. Unicité du virus syphil. Gazette des hôp. 1864.

Melchior Robert. Quelques considerations sur l'autoinoculation du chancre infectant. 1862.

Köbner. Klinische und experim. Mittheilungen. Erlangen 1864.

Aubert. Chauffages des Organes genitaux. Lyon med. 1883.

Primo-Ferrari. Bulletins de l'Academie de Catania. 1885.

Ducrey. Congrès international de Dermatologie etc. Paris 1889.

Krefting. Archiv f. Derm. u. Syph. 1892.

P. G. Unna. Monatshefte f. Dermat. 1892.

Schwartz. Étude sur les chancres du col uterin. Thèse. 1873.

Rasumow. Zur Diagn. der Uterinschanker. Moskau 1890. (Russ.)

W. Boeck. Ueber die Syphilisation (ins Französische übersetzt). Paris 1857.

Profeta. Sur le chancre cephalique. Florence 1867.

Lanceraux. Handbuch der Syphilis. Ins Russische übersetzt von Tarnovski und Schulgovski. St. Petersburg. 1876. (Mit Zusätzen.)

Lang. Vorlesungen über Pathologie und Therapie der Syphilis. Wiesbaden 1884.

Sharlot. Caspar's Wochenschrift der gesammten Heilkunde. 1841.

Bärensprung. Charité-Annalen. VI. 1855.

Vidal. Annales de Dermatologie et de Syphilogr. 1877—78.

Tanturri. Sull eterogenia dell ulcera nonsifilitica. Morgagni. 1873. VIII.

Hübbenet. Die Beobachtung und d. Experiment in der Syphilis. Leipzig 1859.

Langlebert. Traité des maladies venneriennes. Paris 1864.

Horaud et Peuch. Recherches experimentales. Annales de Dermatologie. 1871. T. IV.

M. Horwitz. Handbuch der Pathologie und Therapie der weiblichen Geschlechtssphäre. St. Petersburg. Ricker 1882. (Russisch.)

Funk. Monatshefte für Dermatologie. 1885. Nr. 4.

Janovski. Ibidem. 1885. Nr. 7 und 9.

Petersen. Der Druckverband bei Behandlung vereiterter Bubonen. Monatshefte f. Derm. Band II. Nr. 10. — Ecochleation des Ulcus molle. Verhandlungen des I. Congresses der deutschen dermat. Gesellsch. 1889. — Europhen als Verbandmittel. St. Petersburger medic. Wochenschrift. 1892. — Ueber die antiseptische Wirkung des Pyoctanin. (Merk's.) St. Petersburger medicin. Wochenschrift. 1891. — Die Verbreitung der venerischen Krankheiten unter der männlichen Bevölkerung St. Petersburgs. St. Petersb. med. Wochenschr. 1886. — Magisterium Bismuthi als Streupulver. Ibid. 1885.

Rosenthal. Dermatol. Berl. klin. Wochenschrift. 1890.

Szadek. Ueber Kali sozojodolicum. Wien. med. Blätter. 1889.

Töply. Die venerischen Krankheiten in den Armeen. Archiv für Dermatologie und Syphilis. 1890. Heft 1—2 und 6.

Petzold. Ueber Complicationen bei Ulcus molle. Dissertation. Würzburg 1889.

# Bericht über die Leistungen

auf dem

## Gebiete der Dermatologie und Syphilis.

# Verhandlungen der Wiener dermatologischen Gesellschaft.

Sitzung vom 28. November 1894.

Vorsitzender: Lang. Schriftführer: Nobl.

S. Kohn stellt einen 9½jährigen Knaben mit einer seit seinem 4. Lebensjahre bestehenden Geschwulst des linken Oberarmes vor, deren Diagnose zu bestimmen er der Gesellschaft überlässt.

Kaposi ist der Ansicht, dass es sich um einen angeborenen Naevus mollusciformis handelt und zwar von jener Form, bei der ausser den dem Papillarkörper angehörigen Gebilden auch noch das embryonale Bindegewebe der Cutis in sehr bedeutendem Masse entwickelt ist. Es ist dies jene Form, welche im Verlaufe der späteren Jahre in der Regel sich noch weiter entwickelt und zwar in ganz unberechenbarer Weise, indem entweder das Bindegewebe zunimmt, oder indem es zu einer Neubildung von Gefässen kommt (Elephantiasis congenita teleangiectodes), während die darunter liegenden Gebilde atrophisiren und die Knochen ausserordentlich dünn werden; oder es kann auch zur Bildung von plexiformen Neuromen kommen. In manchen Fällen entwickelt sich eine bedeutende Lipomatosis.

Lang bemerkt zur Therapie des Falles, dass er sich für die Exstirpation und directe Vereinigung der Hauträndер eventuell Transplantation eignen würde.

Kaposi ist auch der Ansicht, dass man nicht warten solle, bis sich die Sache weiter entwickelt.

Neumann erwähnt eines in seinem Atlas abgebildeten hierher gehörigen Falles, der mehr die Form eines Naevus lipomatodes zeigte und bei dem das Pigment nicht bloss im Naevus, sondern auch im Blute zu finden war.

Spiegler stellt zwei Fälle von Lupus vulgaris vor, bei welchen nach dem von Thiersch im Jahre 1889 zuerst geübten, in letzterer Zeit auch von Lang befolgten Vorgange der Lupusherd im Gesunden excidirt und durch Thiersch'sche Transplantation der Substanzverlust

gedeckt wird. Spiegler geht so vor, dass er nicht in derselben Sitzung deckt, sondern zunächst den Substanzverlust, was zumeist möglich ist, durch Naht verkleinert, mit Thiophengaze verbindet und erst nach einer Woche auf den nunmehr wesentlich verkleinerten Substanzverlust direct auf die Granulationen, die speciell unter Thiophengaze sehr schön werden, transplantirt.

Im Anschluss hieran bespricht Vortragender die Indicationen, unter denen dieses Verfahren überhaupt möglich ist. Bei einem anderen ausgedehnten Lupus papillaris in der Regio malleolaris interna sin. wurde der Lupusherd ausgekratzt und paquelinisirt. Das Resultat in diesem vorgestellten Falle ist kosmetisch ungleich schöner, hingegen die Frage, ob es sich gleichfalls um eine definitive Heilung handelt, eine zweifelhafte.

Ehrmann stellt eine Patientin mit Alopecia areata vor, welche durch faradische Behandlung beseitigt worden war, die aber die auffallende Erscheinung bietet, dass auf den von der Alopecia befallenen Stellen die Haare pigmentlos nachwachsen und zwar nicht als weiche Lanugo-Haare, sondern als dicke markhaltige Haare. Es spricht dies für die Ansicht Neumann's, dass die alopeciakranken Stellen sich nicht bloss durch den Mangel an Haarwachsthum, sondern auch durch tiefere Veränderungen auszeichnen; ferner dafür, dass es sich bei der Alopecia nicht um mykotische, sondern um trophische Störungen handelt.

Neumann stellt vor: 1. einen schon früher vorgestellten Patienten mit serpiginösem Syphilid an der Lippe und Nase, der nun in geheiltem Zustande das Spital verlässt;

2. eine Pat. mit Gumma am grossen Labium. Daran anschliessend bemerkt Neumann, dass gummöse Entartungen am äusseren Genitale nicht gar so selten sind. Der vorgestellte Fall ist insofern interessant, als die Vaginalschleimhaut selbst in den Process mit einbezogen ist.

Ehrmann glaubt, dass die in diesem Falle vorhandene Elephantiasis mit der Syphilis in directem Connex steht. Er hat eine Reihe derartiger Fälle, in denen die elephantiastische Verdickung nicht blos in der Vulva, sondern auch ad anum sehr schön entwickelt war, mikroskopisch untersucht und es fanden sich in allen diesen Fällen Lymphangiectasien. Er glaubt, dass man den Ausgangspunkt dieser Elephantiasis direct in der Syphilis suchen müsse.

Mračeк hat schon seinerzeit auf die Syphilis als ätiologisches Moment für die Elephantiasis aufmerksam gemacht. Immerhin müsse man aber auch an die Möglichkeit von chronischer Tuberculose denken, und Mračeк führt einen diesbezüglichen Fall an.

Kaposi bemerkt bezüglich der Beziehung zwischen Syphilis und Elephantiasis, dass die erstere wohl elephantiastische Formen zur Folge haben könne, dass aber zwischen der Syphilis und Elephantiasis kein anderer Zusammenhang bestehe als zwischen letzterer und irgend einer anderen Affection, die zu bindegewebiger Hypertrophie führen könne.

Ehrmann bemerkt dem gegenüber, dass er nicht behaupten wollte, dass das syphilitische Virus die Elephantiasis erzeuge, sondern dass irgend ein anatomischer Connex bestehen müsse.

Neumann demonstrirt ferner ein Mädchen mit Blenorrhoe der Vagina und des Cervicalcanals und beiderseitiger Salpingitis. Gonococcen-Nachweis positiv;

3. eine Patientin, welche vor 4 Wochen an acuter Nephritis erkrankt war und vor einigen Tagen mit Icterus ohne gastrische Erscheinungen und mit Empfindlichkeit der Leber aufgenommen wurde. In letzterer Zeit wurde der Zusammenhang von Icterus mit Syphilis vielfach betont und Neumann hat 14 derartige Fälle seiner Klinik publicirt. Es könnte sich in diesen Fällen entweder um Verengerung des Ductus choledochus oder um Drüsenschwellungen, die auf die Vena portae drücken, handeln. Obwohl der Icterus durch antiluetische Behandlung zurückgegangen ist, lässt sich dennoch bezüglich der Diagnose kein sicherer Schluss ziehen.

Lang glaubt, dass die Fälle von Icterus und Erkrankungen der Niere in frühen Stadien der Syphilis nicht so selten sind, wenn man daraufhin recherchirt. Bezüglich der veranlassenden Momente des Icterus möchte er auch noch auf Einwirkungen der vom Syphiliscontagium gelieferten Stoffwechselproducte hinweisen, also gleichsam ein syphilotoxisches Moment annehmen. Somit eine acute Leberaffection, welche in eine Parallele mit den toxischen Formen der Leberaffection zu stellen wäre.

Ehrmann bemerkt, dass man in vielen Fällen die Stauungen der Gallenblase ganz deutlich nachweisen könne. Für diese Fälle müsse ein anatomisches Hindernis angenommen werden.

Mračeк bemerkt bezüglich eines toxischen Einflusses bei der Syphilis, dass man im Proruptionsstadium derselben vielfache und flüchtige Erscheinungen finde, für die es kein anatomisches Substrat gebe. Es sind dies Erscheinungen, deren Erklärung erst zu erwarten ist, wenn wir wissen, wie es mit den Toxinen bei Syphilis steht. Hieher gehöre vielleicht die mitunter zu beobachtende erysipelatöse Röthung neben den Papeln.

Kaposi stellt einen Fall vor, der der Differentialdiagnose zwischen Psoriasis und Ichthyosis serpentina die grösste Schwierigkeit entgegenstellt. Was Kaposi gegen Ichthyosis zu sprechen scheint, ist besonders eine Stelle an der Streckseite des linken Oberschenkels, die vollkommen glatte und geschmeidige Haut zeigt.

Neumann glaubt, dass man hauptsächlich mit Rücksicht auf den Mangel von Infiltration in der Haut, von Veränderungen in der Nagelsubstanz und mit Rücksicht auf manche Momente, welche gegen Ichthyosis sprechen, die Frage der Diagnose in diesem Falle noch offen lassen müsse.

Kaposi bemerkt noch, dass eine bestehende Ichthyosis Psoriasis nicht ausschliesse. Dennoch glaubt er annehmen zu dürfen, dass es sich hier um eine im Rückbildungsprocess befindliche Psoriasis handle.

Kaposi stellt einen Fall von Lupus erythematodes vor, welcher im Bereiche der Nasenspitze und des Nasenrückens die Erscheinungen der Seborrhoea congestiva zeigt. Schon Hebra hat darauf hingewiesen, dass Lupus erythematodes sehr häufig aus Seborrhoea congestiva hervorgeht, und dass Seborrhoea congestiva auch für sich bestehen könne, ohne dass Lupus erythematodes daraus entsteht. Der Pat. bietet ferner Lupus erythematodes-Eruptionen an der Mundschleimhaut dar, welche als solche nicht diagnosticirbar wären, wie überhaupt alle Affectionen auf der Schleimhaut der Diagnose die grösste Schwierigkeit entgegenstellen.

Kaposi stellt weiter eine Frau mit einem über den ganzen Körper ausgebreiteten kleinen papulösen Syphilid vor, welches um ein grosspapulöses Syphilid gruppirt ist.

Nobl stellt aus der Abtheilung Lang's vor:

1. Einen 18jährigen Schlossergehilfen mit einer linksseitigen epidemischen Orchitis. Die linke Scrotalhälfte ist ausgefüllt von einer mannsfaustgrossen, sehr schmerzhaften Geschwulst, an welcher hauptsächlich nur der Hode betheiligt erscheint. Der Nebenhode, sowie das Vas deferens zeigen keine krankhafte Veränderung. Der Kranke hatte vorher nie eine venerische Affection durchgemacht, auch liegen gegenwärtig keinerlei Anhaltspunkte für einen blennorrhoischen Process vor. Aus der Harnröhre besteht keine Secretion, der Harn ist in allen Portionen klar, im abgestreiften Urethralschleime sind keine Gonococcen auffindbar. Vor 14 Tagen entwickelte sich unter Fiebererscheinungen eine beträchtliche Schwellung beider Wangen; wenige Tage später trat die Intumescenz des Hodens hinzu, seither nimmt die Erkrankung einen afebrilen Verlauf.

Mraček hat in letzter Zeit einen Fall beobachtet, bei welchem es binnen 8 Tagen zu Gangrän und Ausstossung des ganzen Hodens gekommen war.

Neumann hat mehrere Kranke mit solcher Hodenentzündung und doppelseitiger Parotitis beobachtet, welche in einem Zeitraume von 14 Tagen zurückgegangen war.

Lang zweifelt nicht, dass es sich hier um ein Contagium handelt; nicht selten sieht man die Orchitis der Parotitis vorausgehen, manchmal auch folgen, manchmal fehlt die Erkrankung der Parotitis gänzlich.

Nobl zeigt weiters:

Eine 24jähr. Schuhmachersgattin mit Gummigeschwülsten der Nase und Wangen. Die tiefer gelegenen Knoten bieten dadurch einiges Interesse, als sie zu den Thränennasenwegen in Beziehung zu stehen scheinen. An der stark verbreiterten und aufgetriebenen Nasenwurzel links sieht man einen nussgrossen, mit dem Nasenbeine in Zusammenhang stehenden Gummaknoten, der mit einem zweiten, mehr im Weichtheile eingebetteten, unterhalb des Augenlides am Jochbogen in Ver-

bindung steht, ein ähnlicher ostaler Tumor sitzt am Nasalfortsatze des rechten Oberkiefers, über diesem ist die Haut in Mitleidenschaft gezogen, violett verfärbt, perforirt und an den Knochen adhärent. Ein haselnussgrosser subcutaner Knoten über der rechten Wange lässt bereits eine Fixation der Haut erkennen. Der linke Thränennasengang ist nur für feinste Bowman-Sonden premeabel, sehr verengt, jedoch der Schleimhautauskleidung nicht verlustig. Ueber die Krankheitsdauer lassen sich keine genaueren Anhaltspunkte gewinnen, die Kranke datirt zwar den Beginn ihres gegenwärtigen Leidens, das mit Thränenträufeln ansetzte, auf 3 Monate zurück, jedoch will sie bereits vor 4 Jahren einen Geschwürsprocess der Mundhöhle durchgemacht haben, der spontan zur Ausheilung kam. Am harten und weichen Gaumen lassen sich bohnen- bis kreuzergrosse deutlich deprimirte Narbenflächen als Residuen der damaligen Affection ansprechen. Patientin hat einmal vor einem Jahre geboren; das Kind starb, 6 Wochen alt, an einer aus weissen Flecken bestehenden Schleimhautaffection der Mundhöhle.

2. Eine Beamtensgattin mit gummöser Perforation des harten Gaumens und Necrose des linken Thränennasenganges. Pat. acquirirte vor 7 Jahren eine luetische Infection und machte damals eine specifische Cur durch. Vor 5 Jahren etablirten sich ulceröse Veränderungen an den Unterschenkeln, deren nieren- und serpiginöse Form aus den heute noch sichtbaren weissen und deprimirten Narben an den angeführten Hautstellen hervorgeht. Im September laufenden Jahres stellte sich unvermittelt am linken Auge Thränenträufeln ein, das seither fortbesteht, hiezu gesellte sich noch vor 4 Wochen eine umschriebene Schwellung des Gaumens, die nach kurzem Bestande zum Zerfalle kam.

Eine bohnengrosse Durchbruchsstelle am harten Gaumen legt einen Theil der perpendiculären Platte des Pflugscharbeines bloss, der necrotische Veränderungen aufweist. Die Umgebung der Perforationsstelle leicht elevirt und infiltrirt. Beim Sondern des Ductus naso-lacrimalis kommt man an mehreren Stellen auf blossgelegten, rauhen Knochen; dabei besteht profuses Thränenträufeln.

---

## Sitzung vom 12. December 1894.

Vorsitzender: Lang. Schriftführer Nobl.

Kaposi: Vorstellung eines merkwürdigen Falles von Zoster. (Z. facialis dexter haemorrhagicus et gangraenosus cutis, mucosae labii inferioris et mucosae linguae gangraenosus; Zoster faciei sin. et spinalium sinistrorum multiplex.)

Der vorgestellte Mann, ein 55 Jahre alter Bäckermeister, befindet sich heute ca. in der 6. Woche seiner Erkrankung. Als sich derselbe

vor etwa 4 Wochen hier eingefunden hatte, sah man im Bereiche der rechten Stirnhälfte, Schläfe, Ohrmuschel und Nachbarschaft mehrere discrete, an letzteren Gegenden dichter zu einander gestellte Gruppen von zu wenigst serösen, meist haemorrhagischen, aber durchaus ziemlich oberflächlichen Bläschen-Gruppen. Eine Gruppe von haemorrhagischen, an der Basis schon Gangrän zeigenden Bläschen fand sich an der Schläfe, eine an der Intertragus-Furche, eine auf der Wange, eine in der Mitte der rechten Oberlippenhälfte.

Ausserdem fand sich eine Bläschengruppe auf der Schleimhaut der rechten Hälfte der Unterlippe, eine grössere Gruppe mit oedematöser Basis an der Zungenspitze rechts und eine grosse haemorrhagisch verfärbte weit hinten auf dem Zungenrücken.

Gleichzeitig aber standen ziemlich viele, aber durchaus nur isolirte, nirgends gruppirte, aber zweifellos als Coaevi sich darstellende, lebhaft rothe Knötchen und entsprechende Bläschen im Bereiche des linken Gesichtes und der linken Schulter und Thoraxregion, vorn, seitlich und rückwärts bis herab in den Bereich des 5.—6. Intercostal-Nerven. Wir hatten also die im Titel angegebene doppelseitige und multiple Localisation, die in dieser Beziehung an manche unserer Zoster hystericus-Fälle erinnerte.

Während nun die linksseitigen Efflorescenzen binnen wenigen Tagen abortiv eintrockneten und decrustirten, und auch die Gruppen der rechten Stirn- und Gesichtshälfte in entsprechender Zeit eingetrocknet und abgefallen sind, sieht man an der Ohrmuschel, an der Schläfe und an der Oberlippe noch heute in theilweiser eitriger Ablösung begriffene, je einer haemorrhagisch-gangränösen Gruppe entsprechende Schorfe.

Ueberaus peinlich aber für den Kranken und langwierig hat sich der Verlauf der grossen Gruppe an der rechten hinteren Hälfte des Zungenrückens gestaltet. Heftigste, Tag und Nacht gleichmässig andauernde und gegen das Ohr ausstrahlende Schmerzen und Salivation, grosse Behinderung des Schlingens, selbst flüssiger Nahrungsstoffe, all das war für den Kranken sehr quälend. Erst gestern hatte sich an der betreffenden Stelle der Zunge ein 3 Cm. langer und 2 Cm. breiter, die ganze Dicke der Schleimhaut durchgreifender schwarzgrüner Schorf so weit abgehoben, dass er nun mit der Schere abgetragen werden konnte. Damit haben auch die localen Schmerzen bedeutend nachgelassen.

Man sieht jetzt entsprechend dem abgelösten Schorfe eine flachgrubige, rothe Wundfläche und nur an deren hinterstem Rande noch einen kleinen Rest des Schorfes festhaftend.

Es steht nun zu erwarten, dass binnen weiteren 2—3 Wochen Uebernarbung dieser Stelle stattfinden wird.

Andeutungen von den Zoster zu überdauernden Neuralgien oder trophischen Störungen sind vor der Hand nicht zu bemerken.

Kaposi stellt ferners vor:

1. eine relativ junge Patientin mit syphilitischem Verluste der Nase. Die Patientin ist seit 9 Jahren verheiratet, hat eine Reihe

von gesunden Kindern zur Welt gebracht und wurde mit hochgradiger gummöser Syphilis, deren Beginn einige Jahre vor ihrer Verheiratung zurückfällt, aufgenommen. Die Nase, sowohl in ihrem knöchernen, wie häutigen Antheile ist der Zerstörung anheimgefallen, ebenso die Oberlippe bis auf einen kleinen Ueberrest. Die Highmorshöhle ist eröffnet, es besteht ein einziges Cavum, dessen Umgrenzungeu bis auf eine kleine nekrotische Partie in der Pharynxwand verheilt sind. Dieser ganze colossale Substanzverlust ist unter leichten erysipelatösen Entzündungserscheinungen in wenigen Tagen zu Stande gekommen, was offenbar durch das vorherige Zugrundegehen der darunterliegenden knöchernen Theile vorbereitet wurde.

Mraček erwähnt 2 Fälle, in denen es gleichfalls zu rapider Mortification der Haut und des Unterhautzellgewebes nach Necrotisirung des darunter liegenden Knochens gekommen war und er glaubt, dass es sich in diesen Fällen entweder um directe Sepsis handelt, oder dass gerade nur noch ein Gefäss vorhanden war, das die betreffende Partie zur Noth ernährte und schliesslich zu Grunde ging. Er glaubt, dass derartige Fälle zur Vorsicht in der Prognose mahnen.

Finger konnte öfter beobachten, dass bei einem in toto necrotischen Knochen Haut und Weichtheile durch längere Zeit intact bleiben können, um dann plötzlich in ganz acuter Weise zu zerfallen; auch er hat in solchen Fällen eine begleitende erysipelatöse Röthe ohne Temperaturerhöhung gesehen. Er glaubt, dass es sich in diesen Fällen um Mischinfectionen, um secundäre septische Processe handle.

Ehrmann hat in einem Falle gleichfalls sehr rasche Destruction einer Gewebspartie, welche aber nicht necrotischem Knochen auflag, gesehen u. zw. am weichen Gaumen, wo es im Verlaufe von wenigen Stunden zum Zerfalle einer kleinfingerbreiten Gewebsbrücke kam. Er führt diese Erscheinung auf Störungen im Bereiche des ernährenden Gefässes, vielleicht durch Thrombusbildung, zurück.

Finger macht darauf aufmerksam, dass der weiche Gaumen dem alten Ricord'schen Grundsatze gemäss die Grenze zwischen Papeln und Gummen bilde, worauf Ehrmann erwidert, dass er sich in seinem Falle überzeugt habe, dass kein Geschwür bestand.

Kaposi glaubt, dass es sich in den meisten derartigen Fällen eigentlich um regionäre Schwierigkeiten der Ernährung des noch zurückgebliebenen Gewebes handle, wodurch sich die rasche Mortification erkläre.

Kaposi stellt 2 Fälle von Lupus erythematodes discoides vor. Der erste Fall ist insofern interessant, als er mit einem papulösen Spätsyphilid grosse Aehnlichkeit besitzt; ferner einen zweiten Fall von Lupus erythematodes discoides und disseminatus mit Eruptionen in der Mundschleimhaut.

Weiters einen Patienten mit sehr ausgebreitetem Lupus serpiginosus, die rechte Wange, das Ohr, die Schulterregion betreffend und ausserdem dichtgedrängte Lupus vulgaris-Knötchen am harten Gaumen, welche bis zum weichen Gaumen hinreichen. Dieser Fall demonstrirt, wie

so viele andere, die Schwierigkeit der Diagnose der Hautkrankheiten an Schleimhäuten.

Gelegentlich der nun folgenden Vorstellung von Pemphigusfällen durch Kaposi bemerkt derselbe einleitend, dass, soweit er sich überzeugen konnte, es sich in den als Dermatitis herpetiformis Duhring beschriebenen Fällen entweder um Pemphigus oder Erythema iris handelt. Für Pemphigus sind eben die chronisch sich wiederholenden Eruptionen charakteristisch, wenn auch in einzelnen Stadien gewisse Theilerscheinungen fehlen können. Bei der vorgestellten Patientin handelt es sich um Pemphigus, der vor 2 Jahren mit Erythem und disseminirten Blasen begonnen hat; dann ein Anfall von Pemphigus pruriginosus, welcher sich besserte, weiter ein Anfall von Pemphigus circinatus serpiginosus, in welchem Stadium sich Patient gegenwärtig befindet. Der Pemphigus ist auch gegenwärtig im Stadium der Besserung, da die Patientin viele Partien ihres Körpers mit glatter Epidermis aufweist.

Kaposi demonstrirt ferner einen Fall von Pemphigus vegetans und hebt hervor, dass derartige Fälle, deren Beginn schon den bösartigen Charakter zeigt, zweierlei Verlauf nehmen können; entweder nässen die centralen Flächen fort und fort, wodurch die Individuen sehr rasch zu Grunde gehen, oder es kommt zur Ueberhäutung im Centrum und zu einem etwas chronischeren Verlauf. Ja, er kennt einen Fall, welcher total geheilt ist und erst nach 10 Jahren neuerdings auftrat und letal endigte. Bei dem vorgestellten Patienten begann der Process vor $2^1/_2$ Monaten an der Mundschleimhaut. Gegenwärtig bietet er das typische Bild des Pemphigus vegetans besonders in der Regio pubica, in den Achselhöhlen, während an anderen Körperstellen sich Blasen von Pemphigus vulgaris finden, die zum Theile schon überhäutet sind. Der letztere Umstand ist besonders wichtig, weil er deutlich lehrt, dass auch die P. vegetans genannte Krankheit einen wahren Pemphigus bedeutet.

Neumann ist gleichfalls der Ansicht, dass es sich in den als Dermatitis herpetiformis Duhring beschriebenen Fällen, die er in Paris gesehen hat, um nichts Anderes als um Pemphigus circinatus handelt. Er hebt hervor, dass der Pemphigus oft mit den unscheinbarsten Manifestationen beginne und erwähnt mehrerer derartiger Fälle aus seiner Praxis, in denen ursprünglich nichts Weiteres zu constatiren war als 3—4 Bläschen von Erbsengrösse, die dann zu Pemphigus universalis führten.

Für diese Fälle ist es von grösster Wichtigkeit, schon im Beginn die richtige Diagnose zu stellen. Bezüglich der Differenzialdiagnose des Pemphigus vegetans gegenüber Syphilis sei massgebend, dass der erstere Process im Weiterschreiten mit einem serpiginösen Blasenwalle beginnt.

Kaposi weist bei dem vorgestellten Falle auf das Ungewöhnliche der bestehenden Paronychie hin.

Kaposi demonstrirt ferner den schon in der vorigen Sitzung vorgestellten Fall, bei dem es sich um die Differenzialdiagnose zwischen Psoriasis und Ichthyosis handelte. Patent wurde unterdessen mit Bädern

und Seifenwaschungen behandelt und bietet gegenwärtig deutlich das Bild einer im Ablaufen begriffenen Psoriasis.

Neumann stellt eine Patientin vor mit eigenartigen, scheibenförmigen, dunkelpigmentirten Efflorescenzen hauptsächlich ad nates und an den Unterschenkeln, über deren Natur man anfangs im Unklaren war. Vor einigen Tagen entwickelten sich an den Vorderarmen sehr schöne Efflorescenzen von Erythema iris.

Kaposi bemerkt, dass diese dunklen Scheiben dem entsprechen, was er nach Antipyrin-, Antifebrin-, Phenacetin-, in seltenen Fällen Chinin-Medication gesehen hat. Diese schwarz-blaue Verfärbung der Haut in scharf abgegrenzten Scheiben kommt nach keiner anderen Medication vor und ist für die genannten Medicamente geradezu charakteristisch.

Neumann demonstrirt schliesslich eine Patientin mit dicht gedrängten Gummata cutanea der Nase mit einem an Lupus erinnernden Aussehen. Die Kranke weist ausserdem nach Roseola annulata syphilitica zurückgebliebene Pigmentirungen auf.

# Verhandlungen der Berliner dermatologischen Vereinigung.

Sitzung vom 2. December 1894.

Vorsitzender: Lewin. Schriftführer: Rosenthal.

Lewin zeigt im Anschluss an den Fall von Lymphangiom, den Meissner in der vorigen Sitzung vorgestellt hat, zwei Zeichnungen, von denen die eine den Fall betrifft, den er zur Zeit in der Discussion erwähnt hat, während die andere sich auf einen ähnlichen Fall bezieht.

Ledermann hatte die Absicht, eine Kranke zu demonstriren, deren Anamnese folgendermassen lautet: Die Mutter wurde vor ungefähr 15 Jahren luetisch inficirt und bekam drei Jahre später eine scheussliche Erkrankung der Nase und des Rachens. Es besteht augenblicklich eine total ausgeprägte Sattelnase sowie ein grosser Defect im harten Gaumen. Zwei Jahre nach ihrer Infection wurde sie von einem Kinde entbunden, das jetzt 13 Jahre zählt und bis zum vorigen Jahre frei von Erscheinungen war. Die Pat. selbst ist blass, wenig entwickelt und erkrankte im vor. Jahre an einem Ulcus gummosum des linken Unterschenkels. Vor drei Wochen ungefähr traten zwei neue Gummata auf, die unter entsprechender Behandlung heilten. Es handelt sich also um einen Fall, bei dem keine Manifestationen der Lues bis in das Pubertätsalter eingetreten sind.

Ein zweiter Fall, den Ledermann vorstellt, ist folgender: Der Vater wurde vor ungefähr 20 Jahren inficirt. In der Ehe sind 9 Kinder geboren. Das erste, ein jetzt 23 Jahre altes Mädchen, ist gesund, aber geistig etwas zurück, das zweite starb bald nach der Geburt, das dritte ist gesund, dann folgt eine Todtgeburt und nach dieser kommt das Mädchen, das L. vorstellt, darauf ein gesundes Kind, dann eines, das kurze Zeit nach der Geburt an Lebervergrösserung starb und schliesslich noch zwei gesunde Kinder. Man muss also annehmen, dass die Infection des Vaters kurz vor der ersten Todtgeburt erfolgt ist. Das betreffende Mädchen hatte mannigfache Erscheinungen im ersten Lebensjahr, war aber dann bis zum 15. Jahr gesund; dann erkrankte sie an den Augen, u. zw. bestanden beiderseits Reste von Keratitis diffusa, Iritis und Retinitis centralis et peripher. specif. Sehschärfe beiderseits ca. $^1/_3$. Der College, der diesen Augenbefund aufnahm, stellte die Diagnose auf eine

wahrscheinlich hereditäre Lues, indessen komme ein ähnlicher Zustand auch bei acquirirter Lues vor. Ausserdem leidet die Pat. seit einigen Jahren an den Ohren, wo sich im hinteren unteren Quadranten rechterseits Narben und im linken Trommelfell eine Verkalkung findet. Nebenbei zeigt die Pat. auch Hutchinson'sche Zähne, so dass die Trias vollständig ist. Die Mutter der betreff. Patientin hatte ein faustgrosses Gummi am Oberschenkel, das bis zum Periost reichte, aber jetzt ziemlich geheilt ist.

Was die Lues hereditaria tarda der ersten Patientin anbetrifft, so gehen die Ansichten bei der Beurtheilung derartiger Fälle auseinander. Man behauptet, 1. dass das Kind Erscheinungen nach der Geburt gehabt hat, die aber übersehen worden sind; 2. dass das Kind nach der Geburt keine Erscheinungen gehabt hat, dass aber die Lues intrauterin verlaufen sei und in Folge dessen später tertiäre Erscheinungen auftreten. Virchow gibt an, dass bei derartigen Kindern häufig an inneren Organen Veränderungen zu finden sind. Eine dritte Anschauung ist die, dass solche Kinder post partum inficirt sind, dass es sich also um typische tertiäre Erscheinungen handelt. Finger, in seiner Arbeit „Die Lues als Infectionskrankheit" führt an, dass es sich bei solchen Kindern nicht um eine Infection, sondern um eine Intoxication handelt, d. h. dass nicht die Infectionserreger selbst, sondern die Stoffwechselproducte auf das Kind übergegangen sind.

Schliesslich stellt Ledermann eine Patientin vor, welche vor zwei Jahren inficirt wurde und seit dieser Zeit sehr ausgedehnte gummöse Processe an den Unterschenkeln hatte, die jetzt ziemlich geheilt sind; mithin bietet dieselbe die Erscheinungen einer sehr malignen Lues.

Lewin hat ungefähr 200 Kranke beobachtet, bei denen die Frage entstand, ob hereditäre Spätlues vorhanden ist oder nicht; zwei derselben sind ihm besonders im Gedächtniss geblieben. Im ersten Falle handelte es sich um einen Knaben von 7—9 Jahren, mit gummösen Processen am Palatum durum. Der Vater gab zu, dass er früher syphilitisch inficirt, dass aber das Kind bis vor ¼ Jahr gesund gewesen sei. Von dem Hausarzte erfuhr Lewin später, dass das Kind gleich nach der Geburt deutliche Zeichen von Lues gehabt habe. Dieser Fall zeigt, wie vorsichtig man in der Beurtheilung derartiger Krankheitsgeschichten sein muss.

Der zweite Fall betrifft ein Mädchen von 16 Jahren, welches mit ulcerirtem Lupus syphiliticus auf die Station gebracht wurde. Angeblich sollten die Eltern gesund sein. Bei weiterer Nachforschung stellte es sich aber heraus, dass die Mutter von einem syphilitischen Kinde, das sie genährt hatte, inficirt worden war und so ihr eigenes Kind angesteckt hatte. Nach 15—16 Jahren traten dann diese Spätformen ein, von denen man hätte annehmen müssen, dass sie hereditär sind, wenn man nicht die Anamnese genau gekannt hätte.

Fürst macht darauf aufmerksam, dass die Fälle von Lues hereditaria tarda fast immer weibliche Personen betreffen.

Lewin fügt hinzu, dass auch seine 200 Kranke meist Frauen waren.

Ledermann erwähnt, dass es in derartigen Fällen sehr schwer ist, die Anamnese festzustellen. Die Ansicht Finger's, die Immunität

der Frauen gegen die Infection von Seiten ihrer eigenen Kinder rühre daher, dass die Stoffwechselproducte leichter durch die Placenta hindurchgehen, als die Syphilisbakterien, werde noch dadurch gestützt, dass auch Frauen, die, mit syphilitischen Männern verheiratet, nie Erscheinungen von Syphilis gehabt haben, sich aber später zum zweiten Male verheiraten, an tertiären Erscheinungen erkranken, ohne ihren Mann zu inficiren.

Lassar ist der Ansicht, dass man diese unklaren Thatsachen nicht durch eine Hypothese unterstützen dürfe, die ihrerseits auf einer Theorie beruht. Für die Annahme Finger's fehlt bis jetzt jeder Beweis. Die Frauen sind gar nicht immun, da sich bei vielen später Erscheinungen einstellen, ein Beweis, dass in ihrem Körper ein Keim vorhanden war, der sich später zu einem Syphilissymptom ausbildet. Man kann nicht annehmen, dass die Frauen von dem Virus frei bleiben und doch später Erscheinungen zeigen. Lassar möchte sich vielmehr der Ansicht Lewin's anschliessen, dass die Anfänge sowohl bei den Fällen von Syphilis hereditaria tarda, wie bei den in Frage stehenden Müttern unbemerkt verlaufen sind. Gibt es doch sehr wenige Aerzte, die im Stande sind, ein Kind syphilitischer Eltern bis in das spätere Alter zu verfolgen.

Rosenthal erwähnt, ohne die Theorie von Finger unterstützen zu wollen, dass nach Finger die Immunisirung nicht durch die Bacillen sondern wie die tertiären Erscheinungen durch die Stoffwechselproducte hervorgerufen werden. Finger stützt diese Theorie durch die therapeutische Beobachtung, dass das Jodkali auf die durch die Toxine erzeugten Symptome, das Quecksilber aber auf die durch die Bacillen bewirkten Krankheitserscheinungen einen Einfluss ausübe.

Isaac beobachtete vor einigen Monaten ein Kind mit deutlichen specifischen Erscheinungen, dessen Vater vor 14 Jahren eine Inunctionscur durchgemacht hatte, seitdem aber von jeglichen Erscheinungen frei geblieben war. Isaac ist der Ueberzeugung, dass alle Kinder mit Syphilis hereditaria tarda in der ersten Zeit nach ihrer Geburt specifische Erscheinungen gehabt haben.

Saalfeld: Zur Syphilisbehandlung. S. berichtet zunächst über eine Patientin, die Anfangs Januar syphilitisch inficirt wurde und in Aachen von Ende März bis Ende April 135 Gr. Quecksilber schmierte und später Jodkali bekam. Anfangs Juni zeigten sich auf der Zunge einige Erscheinungen und Ende Juni traten ziemlich starke Oedeme an den Unterextremitäten auf. Die Urinuntersuchung ergab 8‰ Eiweiss. Angeblich soll die Patientin früher nicht nierenkrank gewesen sein; es lagen also nur zwei Möglichkeiten vor, entweder war die Nephritis durch die Lues oder durch das Quecksilber bedingt. Um Lues auszuschliessen, liess Saalfeld schmieren. Der Eiweissgehalt stieg nach 5maliger Einreibung bis auf 60‰. Es wurde in Folge dessen die Inunctionscur ausgesetzt; der Eiweissgehalt ging wieder zurück, ohne ganz zu schwinden. Saalfeld möchte diesen Fall benutzen, um darauf hinzuweisen, dass man die Urinuntersuchung nicht nur im Beginn der Cur, sondern auch im Verlaufe derselben häufiger vornehmen soll.

Saalfeld stellt ferner eine 49jährige Patientin vor, die vor 20 Jahren inficirt war, damals verschiedene Curen durchmachte, dann bis 1882 gesund war und seit dieser Zeit vielfach gummöse Geschwüre am Kopf und im Gesicht gehabt hat. Sie ist häufig während dieser Zeit behandelt worden. Saalfeld liess täglich 5 Gr. schmieren. Als die Patientin 120 Gr. verbraucht hatte, brachen die bereits in Heilung begriffenen Ulcerationen wieder auf, und es gesellten sich Störungen des Sensoriums hinzu. In Folge dessen stieg Saalfeld mit der Dosis auf 10 Gr. pro Tag und 4½ Gr. Jodkali. So hat die Patientin innerhalb 4 Wochen 200 Gr. verschmiert. Saalfeld glaubt, dass man in derartigen Fällen, wenn kleinere Dosen nichts nutzen, zu grösseren übergehen soll.

Ferner empfiehlt Saalfeld das von Eichhoff vor einiger Zeit angegebene Mittel Somatose als Kräftigungsmittel bei Leuten, die in der Secundärperiode in ihrer Ernährung heruntergekommen sind.

Lewin erinnert betreffs der Frage der Nephritis an eine Discussion, die im Verein für innere Medicin über dieses Thema stattgefunden hat. L. hatte damals eine Kranke vorgestellt, die nach wenigen Einreibungen eine sehr intensive Albuminurie bekam und nachher geheilt wurde. Es wurde damals die Frage aufgeworfen, ob überhaupt Quecksilber leicht Albuminurie erzeuge. L. hatte behauptet, dass bei der subcutanen Cur nie Eiweiss zu finden ist, während Fürbringer bei seinen Kranken dasselbe in 8% gefunden haben wollte. In der letzten Zeit wurde daraufhin eine grosse Anzahl von Kranken auf Albuminurie untersucht; das bisherige Resultat bestätigt L.'s Ansicht.

Heller berichtet, dass die Untersuchungen noch nicht abgeschlossen sind, dass aber bis jetzt von 250 Fällen, die untersucht wurden, in keinem einzigen sich Albumen gezeigt habe. Jedenfalls muss man sehen, alle Fehlerquellen auszuscheiden, da z. B. minimale Spuren Eiweiss gefunden werden können, wenn der Kranke an einer Gonorrhoe leidet.

Isaac behandelte vor einigen Monaten einen jungen Mann mit Perforation der Nase und Gummata an den Unterschenkeln. Wenige Tage nach der Aufnahme in die Klinik trat eine Schwellung der Füsse und des Gesichtes hinzu. Es zeigten sich bei der Untersuchung grosse Mengen Eiweiss. Nach 10 Einreibungen verschlimmerte sich die Nephritis in so bedeutendem Masse, dass für das Leben des Pat. gefürchtet wurde. Sowie aber das Quecksilber fortgelassen wurde, besserten sich die Erscheinungen. I. warnt daher, in Zukunft einen Nephritiker mit Quecksilber zu behandeln.

Mankiewicz fragt den Vortragenden, wieviel Quecksilber in seinem Falle geschmiert worden sei, ob schon vor der Cur Nephritis bestanden habe, ob die Dame früher und während der Cur Kal. chlor. gebraucht habe, und ob daher nicht die Einwirkung auf die Nieren von Seiten des Kal. chlor. ausgegangen sein könne. Er erinnert daran, dass dieses Mittel ein intensives Nierengift ist, und dass es daher dankbar wäre, dass der erste Reiz auf die Nieren vom Kal. chloricum und nicht vom Quecksilber ausginge.

Lassar hat vor kurzer Zeit einen notorischen Nephritiker mit Quecksilber ohne irgend welchen Schaden behandelt. Auch glaubt er nicht, dass Kal. chloricum, wie es zu Mundausspülungen gebraucht wird, Nephritis hervorrufen könne.

Paul Fr. Richter weist darauf hin, dass Kal. chloric. eine hämorrhagische Nephritis macht, während man bei der Quecksilbernephritis keine Blutkörperchen, sondern nur Albumen findet. Das ist durch mikroskopische Untersuchungen festzustellen.

Lewin hat eine ganze Anzahl Nephritiker mit Quecksilber behandelt, ohne irgend einen Unglücksfall zu erleben. Ferner kann man leicht Albuminurie bekommen, wenn man mit grauer Salbe einreiben lässt und Jodkali nebenbei gibt. Was die Anwendung sehr grosser Dosen anbetrifft, so führt dieser Vorschlag wieder auf die Curen vergangener Jahrhunderte zurück, bei denen sehr traurige Resultate erzielt worden sind. Es kommt sehr viel darauf an, in welcher Weise eingerieben wird.

Saalfeld kann nicht bestimmt angeben, ob die betr. Pat. schon vorher Nephritis gehabt hat; aber der Krankheitsverlauf bewies, dass die Eiweisszunahme durch das Quecksilber herbeigeführt wurde. Was die schädliche Einwirkung des Kal. chloricum betrifft, so wird das Mittel in letzter Zeit viel seltener angewendet, und glaubt S. daher nicht an einen Einfluss desselben. Zur Zeit, als er noch Assistent bei Köbner war, wurde in allen Fällen von Syphilis der Urin untersucht und niemals, weder vor noch nach der Cur, Eiweiss gefunden. Andererseits sind aber thatsächlich Fälle beschrieben, wo eine typische Nephritis nach Syphilis aufgetreten ist. Den Unterschied zwischen einer Kali chloricum- und einer Quecksilbernephritis ist man nicht in der Lage, mit Bestimmtheit zu erkennen.

Karewski: Ueber gonorrhoische Hodengangrän. Im Allgemeinen ergreift die Gonorrhoe den Hoden nicht selbst, sondern nur die Epididymis. Die Orchitis gonorrhoica ist eine so seltene Affection, dass es Autoren gibt, die annehmen, dass diese Diagnose auf einem Irrthum beruht, indem ein Erguss in die Tunica vaginalis für eine Schwellung des Hodens angesehen wurde. Indessen unterliege es keinem Zweifel, dass auch eine Erkrankung des Hodens nach Gonorrhoe vorkommt (Ricord und Fournier). Kocher nimmt sogar an, dass der Hoden inficirt werden kann, ohne dass die Epididymis erkrankt. Die gonorrhoischen Hodenerkrankungen bieten aber ein ganz anderes Bild, als die Nebenhodenerkrankungen. Der Verlauf derselben ist ausserordentlich stürmisch, und werden sie gewöhnlich nicht als eine Erkrankung des Hodens, sondern als ein eingeklemmter Bruch angesprochen. Man hat ferner gefunden, dass die Gonorrhoe, wenn sie einmal den Hoden selbst ergreift, sehr leicht Abscedirungen macht und dass diese Abscesse gelegentlich spontan resp. nach Eröffnung zur Ausheilung kommen können; man hat aber auch Fälle gesehen, in denen der Hoden dann nekrotisch geworden ist, indem sich an die Orchitis eine Hodengangrän anschloss. Der erste, der darauf

aufmerksam gemacht hat, ist Ricord. Indessen sowohl Ricord als auch Fournier nehmen an, dass zunächst der Hodensack erkrankt und dass die Hodengangrän sich erst an eine Nekrose der Hüllen anschliesst. Wenn das der Fall ist, so ist es fraglich, ob man dann von einer gonorrhoischen Hodengangrän sprechen kann oder ob man nicht vielmehr an einen septischen Process denken muss. In der Literatur finden sich über diese gonorrhoische Hodengangrän sehr wenig Angaben.

Der erste Fall, den K. vor 8 Jahren gesehen hat, betraf einen 19j. jungen Mann, zu dem er wegen eines eingeklemmten Bruches gerufen wurde. Als er den Patienten untersuchte, fand er, dass derselbe nur einen Hoden hatte, und zwar auf der dem Bruche entgegengesetzten Seite, dass aber ausserdem eine Gonorrhoe vorhanden war und die als Brucheinklemmung gedeuteten Symptome nicht mit den gewöhnlichen übereinstimmten. Der Patient hatte Erbrechen, war collabirt, machte den Eindruck eines Septischen, aber es war weder Meteorismus, noch tympanitischer Schall vorhanden. Da die Affection erst seit 24 Stunden bestand, so nahm K. einen Leistenbruch mit Epididymitis gonorrhoica an. Am nächsten Tage incidirte K. und fand einen jauchigen Abscess, in dessen Mitte der blauroth verfärbte Hoden lag. Die Tunica vaginalis war mit fibrinös eitrigen Massen bedeckt. K. dachte, dass es sich um einen Fall von torquirtem Leistenbruch handle. Der Patient wurde geheilt.

Vor kurzer Zeit hat er einen zweiten Fall gesehen, bei dem ihm mitgetheilt wurde, dass es sich um eine Epididymitis handle. Der Patient hatte vor mehreren Jahren eine Gonorrhoe durchgemacht und sich vor Kurzem frisch inficirt. Anfangs October bekam er eine rechtsseitige Epididymitis. Als ihm am 17. October ein Fass Caviar auf den Unterleib fiel, stellten sich folgende Erscheinungen ein: Schmerzen im Hoden, Fieber, Zeichen von Darmeinklemmung, grosse Schmerzhaftigkeit des Leibes, Stuhlverstopfung, Erbrechen dunkler, übelriechender Massen, Collaps, kleiner Puls. Am 27. October fand K. eine Schwellung des Samenstrangs von einer Intensität, wie er sie noch nie gesehen hatte. Derselbe war zwei Finger dick und setzte sich nach oben in den Leistencanal fort. Die Diagnose wurde auf eine abscedirende Epididymitis gestellt und der Patient exspectativ behandelt. Am 9. November hatten sich am Scrotum mehrere Abscesse gebildet, der Puls war klein und die Schwellung des Samenstrangs hatte nicht nachgelassen. K. incidirte und es fiel ihm sofort aus der Eiterhöhle der Hoden entgegen; von der Epididymitis war nichts mehr vorhanden, die Tunica vaginalis an einer Stelle durchbrochen, und entleerten sich aus derselben die charakteristischen Fäden. Der Hoden selbst sah wie gekocht aus, grau, der Samenstrang war daumendick; die Blutung aus dem von K. absichtlich incidirten Organ war minimal, es lag also ein nekrotischer Hoden vor. Das Präparat zeigte bereits die Erscheinungen der Demarcation im Bereiche des Rete Halleri. Der Fall selbst ist geheilt. — Israel hatte K. berichtet, dass er einen Mann beobachtet hat, der an einer schweren Gonorrhoe und einem sich daran anschliessendem Prostata-Abscess erkrankte, so dass man gezwungen war, das Scrotum

zu incidiren. Man fand hier ebenfalls einen jauchigen Abscess, in dem ein nekrotischer Hoden lag.

Was die Pathogenese dieser Fälle betrifft, so kommt eine Hodengangrän vor 1. bei Infectionskrankheiten, 2. nach Traumen. Interessant ist, dass man aus diesen nekrotischen Hoden sämmtliche Samenkanälchen wie Bindfaden herausziehen kann. Ferner kann sich eine Hodengangrän im Verlauf von Stricturen und nach Lithothripsie ausbilden. Abgesehen von diesen Fällen kommen noch andere viel seltenere vor, die zu experimentellen Untersuchungen geführt haben, aus welchen Ursachen ein Hoden zu Grunde gehen kann. Vor Allem ist hier der bekannte Fall von Volkmann zu erwähnen, der zu einer ganzen Literatur geführt hat. Ein 15jähriger Knabe bekommt ohne bekannte Ursache Leibschmerzen, Durchfall, Erbrechen, Schwellung des Scrotums, am nächsten Tage Collaps. Incision. Eitrige Periorchitis und schwarzer nekrotischer Hoden. Ein zweiter Fall wurde aus derselben Klinik veröffentlicht. Bei seinen über diesen Gegenstand angestellten Versuchen kam Mifflet zu dem Resultat, dass, wenn man den Verschluss aller Venen herbeiführt, eine Volumenzunahme mit Stauungshyperämie entsteht. Wenn man nur die Art. sperm. ausschaltet, so bleibt die Epididymis gesund. Die Untersuchungen von Dubrowo, der den Samenstrang ohne das Vas deferens unterband, ergaben, dass jede Unterbindung der Arterien und Venen centrale Degeneration des Hodens herbeiführt. Ferner hat man bei chirurgischen Operationen, wo man nicht nur die Venen, sondern auch die Arterien mit fortgenommen hat, gefunden, dass der Hoden zu Grunde geht. Jedenfalls geht daraus hervor, dass der Verschluss der Art. sperm. int., auf welchem Wege auch immer, eine Hodennekrose zur Folge hat und dass der Hoden durch eine Endarterie im Cohnheim'schen Sinne versorgt sein muss.

Was die gonorrhoischen Fälle betrifft, so ist der pathologisch-anatomische Befund absolut derselbe: Rundzelleninfiltration, schnell sich entwickelnde Bindegewebswucherung, Verfettung, Zerfall der Hodenepithelien. Es scheint aber nothwendig zu sein, dass neben dem primären Process zu gleicher Zeit auch ein Trauma einwirkt. In jedem publicirten Fall kann man nachweisen, dass neben der Infection stets noch eine andere Schädigung im Spiel war, und man muss daher annehmen, dass in einem Organ, das, durch einen schweren Entzündungsprocess in seiner Ernährung bereits herabgesetzt ist, ein Trauma die Circulation vollständig unterbreiten kann. Sind septische Processe vorhanden, so entsteht eine wirkliche Hodengangrän, ist das nicht der Fall, so bildet sich eine Nekrose aus. Der Grund, dass diese Fälle so sehr selten sind, liegt wohl darin, dass der Hoden im Allgemeinen nicht Angriffspunkt der Gonococcen wird, weil man ihn vor Traumen schützt. Die Fälle mit Mummification müssen also durch Gefässobliteration, diejenigen mit Eiterung durch Infection mit Eitererregern erklärt werden.

Was die Frage betrifft, ob der Gonococcus hierbei in Betracht kommt, so hat K. Diplococcen gesehen; dieselben lagen aber nicht in den

Eiterzellen; deshalb ist der Befund ein sehr zweifelhafter. Therapeutisch hält es K. für das richtigste, in diesen Fällen den Hoden so schnell wie möglich zu entfernen.

Heller erwähnt, dass sich in der Sammlung der Charité ein Präparat befindet, das eine Thrombose des Plexus pampiniformis darstellt. Ausserdem hebt er hervor, dass man bisher annahm, die Epididymitis werde durch Fortschreiten des gonorrhoischen Processes hervorgerufen, während man nach den Ausführungen K.'s zu der Ansicht kommen könnte, dass derartige Processe auf embolischem Wege entstehen können. In diesem Falle müsste man die Tripperspritze vollständig ausser Gebrauch setzen.

Franck erwähnt, dass durch die von Weichselbaum veröffentlichten Sectionen bewiesen ist, dass sich die Gonococcen nicht nur auf der Schleimhaut fortpflanzen, sondern auch durch die Blutbahn verbreitet werden können.

Lewin hat drei Fälle von Hodengangrän beobachtet. In dem einen derselben handelte es sich um eine Gangrän des Hodens nach einem Fricke'schen Verband, in dem zweiten um eine Gangrän in Folge von Eisumschlägen und in dem dritten entwickelte sich neben einer Hodenentzündung eine Gangrän des Hodens und dann des ganzen Hodensacks. Der letztere wurde in toto zerstört, so dass Hoden und Nebenhoden vollständig frei lagen. Dieselben zogen sich bis zum Leistenkanal zurück. Nach kurzer Zeit fing aber der Rest des Scrotums an zu wuchern und im Verlauf mehrerer Monate hatte sich ein vollständig neuer Hodensack gebildet. An den Hoden allein konnte man später von einem pathologischen Process nichts mehr wahrnehmen. Dass Abscesse im Hoden entstehen, ist nicht selten, werden diese nun nicht richtig behandelt, so kann sich Gangrän anschliessen. Auch können sich derartige Processe partiell entwickeln, da der Hoden in eine Anzahl kleinster Abschnitte getheilt ist, die durch Septa von einander getrennt sind. Durch das ausgedehnte Venennetz kann eine Abscedirung leicht zu Stande kommen. Bei der Incision drängt sich eine fadenähnliche gelbe Masse entgegen. In der Literatur existirt eine Anzahl Fälle, wo man mit grosser Vorsicht die kleinen Samenkanälchen herausgezogen und dadurch eine Impotenz herbeigeführt hat. L. hat schliesslich auch einen Fall gesehen, bei welchem im Verlauf einer starken Eiterung im Hoden und Nebenhoden eine starke Anschwellung des Samenstranges zu Stande kam mit nachfolgender tödtlicher Peritonitis.

Karewski glaubt, dass die von Lewin angeführten Fälle den seinen nicht entsprechen, da es sich dabei zuvörderst um eine Gangrän des Scrotums gehandelt hat. Dass dasselbe verloren gehen kann und die Hoden trotzdem intact bleiben, ist eine Erfahrung, die man öfters machen kann und deshalb müssen gerade diese Fälle, bei denen der Hoden intact bleibt, von den anderen unterschieden werden.

Benda spricht sich dahin aus, dass die Behauptung Lewin's, durch Septa sei innerhalb des Hodens eine natürliche Abscheidung gegeben, für den mittleren Theil des Hodens nicht gilt. Im Gegentheil ist

bei einer Fortleitung auf dem Wege der Schleimhaut die anatomische Grundlage für eine ganz diffuse Verbeitung im Hoden gegeben, weil die Kanäle des Corpus Highmori hin nach allen Seiten communiciren.

Ledermann demonstrirt Präparate von Molluscum contagiosum die z. Th. von Neisser stammen, z. Th. Tafeln, die von Touton herrühren. Er bespricht des genaueren die Ansicht Neisser's, dass es sich bei dieser Affection um einen Parasiten handelt. Neisser hat diesen Beweis lediglich in inductiver und deductiver Weise geführt, während Touton das Molluscum-Körperchen wochenlang in Kochsalzlösung macerirt hat. Er fand dabei, dass sich in den Zellen Körper bilden, die im wesentlichen aus einer Hülle, einem Kern und einem granulären Inhalt bestehen. Aus dieser Granulation entwickelt sich eine Entosoma und Ectosoma in ganz specifischer Weise. Auf den Zeichnungen Touton's sieht man Zellen, welche Lücken enthalten. Der Körper, den Touton für den Parasiten hält, passt genau in diese Lücke hinein. Bewegungen hat Touton niemals gesehen ausser amöboiden, die aber auch nicht ganz sicher sind. Dann sieht man ferner, wie der Körper grösser wird, die Zelle sich verkleinert, der Kern an die Wand gedrückt wird, und schliesslich der Parasit aus der Zelle entschlüpft. O. Rosenthal.

# I.

# Sach-Register.

(Die römischen Ziffern bezeichnen den Band, die arabischen die Seite.)

## A.


**Acne** hypertrophique du nez. — F. Hue. XXVIII. 407.

**Acne**. — Holsten. XXVIII. 407.

**Acne** pustulosa. — Lassar. XXVII. 302.

**Acne** rosacea und miliare Papeln. — Neumann. XXVIII. 148.

**Acne** und den seborrh. Zustand. — Ueber — Jos. Schütz. XXX. 203.

**Acne**. — Ueber die bakteriolog. Diagnose der — Hodara. XXX. 298.

**Acne**. — Jamiesson. XXX. 298.

**Acne** necrotica. — Isaac. XXVII. 99.

**Acne** necrotique. — De l' — Thibierge. XXVIII. 407.

**Acne** universelle. — Nobel. XXVI. 147.

**Acne** (Folliculitis). — Ueber einige ungewöhnliche Formen von — Kaposi. XXVI. 87.

**Addison** — La Mallatia dell' — Supino. XXVII. 125.

**Albuminurie** und Cylindrurie durch Syphilis und Quecksilber. — Ueber — Edv. Welander. XXVIII. 471.

**Alopecia**. — Schiff. XXVII. 315.

**Alopecia**. — Cutler. XXVIII. 411.

**Alopecia** areata. — Ehrmann. XXX. 418.

**Alopecie** — Fleckartige — mit Leucoderma. — Lassar. XXVII. 302.

**Alopecien**. — Ueber atrophische — Dubreuilh. XXVII. 117.

**Alumnol** ein Specificum gegen Gonorrhoe? — Ist das — Samter, E. XXVII. 289.

**Alumnol**. — Ueber die Wirkung des — auf die Gonorrhoe und einige andere Erkrankungen des Tractus urogenitalis. — Casper. XXVII. 289.

**Alumnol** in diseases of the skin. — Gottheil. XXVIII. 404.

**Alumnol**. — Anwendung des — in der Behandlung der Gonorrhoe. — Schwimmer. XXIX. 157.

**Ammenwesen** in Hamburg. — Das — Schmalfuss. XXVII. 137.

**Amputation** spontanée des orteils — De l' — chez les syphilitiques. — Viennois. XXVIII. 437.

**Amyloid** disease. — Microscopic sections from a case in which — especially of the kidneys and intestine - followed repeated of gonorrhoea and gonorrhoeal rheumatism. — Coats and Carslaw. XXVII. 284.

**Analgonorrhoe**. — Ueber — J. Neuberger. XXIX. 355.

**Anatomie**. — Lehrbuch der pathol. — I. Theil. — R. Thoma. XXIX. 170.

**Aneurisma** syphiliticum. — Beckh. XXVI. 126.

**Arrièrgorge**. — Sur la valeur de la dysphagie dans le diagnostic de l' — Garel. XXVIII. 431.

**Arsenik** — Einfluss des — auf Schwielen der Vola und Planta. — Hebra. XXVI. 277.

**Artérite** syphilitique cérébrale. — Brousse. XXVIII. 450.

**Artérites** syphilitiques. — Hudelo. XXVIII. 467.

**Arthrite** sternoclaviculaire. — D'origine blennorrhagique — Thibierge. XXVII. 281.

**Arthrite** syphilitique. — Deux cas d' — Priklowski. XXVIII. 438.

**Arthritis** — Monarticuläre — im Anschluss an eine gonorrhoische Vulvitis bei einem 2jähr. Mädchen. — Lop. XXVII. 281.

**Arthritis** blennorrhagica. Zur Casuistik der blennorrhagischen Complicationen. — Stern Max. XXVII. 279.

**Arthropathie** blennorrhagique. — Deux cas d' — guéris à la suite d'un traitement interne par le mercure. — Morel-Lavallée. XXVII. 295.

**Arthropathie** blennorrhagique — Note sur l' — des enfants. — Guinon, L. XXVII. 281.

**Artrite** gonorroica. — Ricerche batteriologiche esperim. su di un caso di — e sullo stato attuale della patogenesi di questa affezione. — Stanziale Rodolfo. XXVII. 279.

**Arzneiausschlägen** — Zur Lehre von den — Caspary. XXVI. 11.

**Arzneiverordnungslehre** für Studirende und Aerzte. — Compendium der — Kobert. XXVI. 161.

**Aseptique**-Conservation — des sondes et bougies à l'aide des vapeurs mercurielles. — Nazaris und Taquet. XXVI. 489.

**Aseptique** — Un procédé de conservation — des sondes et bougies uréthrales en caoutchouc vulcanisé et en gomme elastique. — Lanelongue. XXVI. 489.

**Atrophie** der Haut. — Ein Fall von symmetrischer — Ferd. Zinsser. XXVIII. 345.

**Atrophie** musculaire des ataxiques; syphilis medullaire précoce. — Déjerine. XXVIII. 458.

**Atrophie** musculaire — Sur quelques cas d' — à marche progressive chez les syphilitiques. — Raymond. XXVIII. 462.

**Augenärztliche** Operationen. — W. Czermak. XXVII. 319.

**Augenetzündung**. — Zur Aetiologie der trachomatösen — Ottawa. XXVII. 133.

**Augenstörungen** bei Hirnsyphilis. — Ueber die — Uhthoff. XXVIII. 462.

**Aural** syphilis. — Clinic. contrib. to the study of — Toeplitz. XXVIII. 464.

**Aussatz** — in Aegypten zur Zeit Moses. — Der — Münch, G. N. XXX. 123.

## B.

**Bacteria** of the surface. — The — Thornbury. XXVIII. 404.

**Bacterie** pyogène et du bacillus coli communis. — A propos de l'identité de la — Reblaub. XXVI. 474.

**Bacteriological** Rezearch in its Relations to the surgery of the genito-urinary Organs. — Lydston. XXVI. 467.

**Bacterium** coli Cultures du — dans l'urine normale. — Hallé et Dissart. XXIX. 485.

**Bacterium** coli commune et du bacterium pyogène des infections urinaires — Sur les raports du — Achard et Renaut. XXVI. 475.

**Bacterium** coli dans l'infection urinaire. — Krogius. XXVI. 475.

**Baelzsche** Krankheit. — Ein Fall von — Broes van Doct. XXX. 298.

**Balanitis** in a child aged three years — Case of — Martin. XXVI. 492.

**Bindehauteiterung** der Neugeborenen. — Geschichtliche Bemerkungen über die — Huschberg. XXX. 133.

**Bladder.** — A curions condition of the — Kennedy. XXIX. 485.

**Bladder.** — The action of drugs on the — and genital organs. — Brunton, Lauder. XXIX. 486.

**Blase.** — Die locale Behandlung der — Peyer. XXIX. 488.

**Blase.** — Ein Fall von Fremdkörper in der — Fr. Mann, XXIX. 485,

**Blase** beim Weibe. — Ueber Schleimhautfisuren der — Heitzmann. XXVI. 484.

**Blasenbewegung.** — Beiträge zur Physiologie und Pathologie der — Meisels. XXVI. 476.

**Blasenbildenden** Affectionen — Beitrag zu den — der Mundschleimhaut. — Rosenthal. XXIX. 145.

**Blasencatarrhs.** — Zur Behandlung des — Bregehold. XXVI. 486.

**Blenorragica.** — Peritonite diffuso d'origine — Challan XXVII. 153.

**Blenorrhagia** — Sulla cura della — col permanganato di potassa .— Mantegazza. XXX. 134.
**Blennorrhagie** — Contribution à l'étude du traitement de la — par les balsamiques et particulièrement de son traitement local par un nouveau balsamique le rétirol. — Dubois. XXX. 133.
**Blennorrhagie** — Contribution à l'étude des localisations de la — sur les nerfs périphériques.— Cros XXX. 133.
**Blennorrhagie.** — De la — Przibovski. XXX. 134.
**Blennorhagie.** — Du bleue de methylène dans l'impaludisme et dans la — Boinet, E. et Trintignan. XXVII. 289.
**Blenorhagie.** — La — du nez. — Vincenzo Cozzolino. XXVII. 278.
**Blennorrhagie.** — Note sur le traitement de la — Guiard. XXX. 133.
**Blennorhagie.** — Traitement de la — Cannaday. XXVII. 287.
**Blennorrhagie** aiguë — Traitement de la — chez l'homme. — Audry Ch. XXVII. 286.
**Blennorrhagie** aiguë — un noveau traitement de la — Nordeman. XXX. 134.
**Blennorrhagie** au point de vue bacteriologique. — La — Gjibovski. XXX. 133.
**Blennorrhagie** chronique. — Complications et traitement de la — Jullien. XXVII. 288.
**Blennorrhagie** maladie générale. — La — Souplet. XXVII. 146.
**Blennorrhagique** — Comment doit — on tracter l'épididymite. Picard H. XXX. 134.
**Blenorrhagique.** — Folliculite glandulaire. — Molonié. XXX. 134.
**Blennorrhagique.** — Manifestations rénales de l'infection — Balzer, Jacquinet. XXVII. 156.
**Blennorrhagique** — Observation d'épididymite — terminée par suppuration. — Eraud. XXVII. 145.
**Blenorrhagique** pelvipéritonits chez l'homme consécutive à une orchiépididymite. — Mermet. XXX. 134.
**Blennorrhagique** synovite suppurée due au gonococque. — Tollemer et Macaigne. XXX. 135.
**Blennorrhagique.** — Sur le microbe pathogène de l'orchite — Hugounenq, Éraud. XXVII. 144.
**Blennorrhée.** — Deux mots sur la — Jullien. XXX. 133.
**Blennorrhoe** der Sexualorgane und ihre Complicationen. III. Aufl. XXVII. 473.
**Blennorrhoe.** — Ueber Behandlung der — Burchardt. XXX. 132.
**Blennorrhoe.** — Ueber gonorrhoische Conjunctival- — Rembe. XXVII. 278.
**Blennorrhoe** mit beiderseitiger Salpingitis. — Neumann. XXX. 419.
**Blennorrhoea** neonatorum — Ein Fall von in Utero erworbener — gonorrhoica. — Feis. XXVII. 277.
**Blennorrhoea** neonatorum — Ueber die Massnahmen zur Verhütung der — und über die Frage der Zweckmässigkeit diesbez. obligat. Vorschr. für die preuss. Hebammen. — Kirstein. XXVII. 295.
**Blennorrhoea** recti und luetische Initialmanifestation im Mastdarme. — Nobl. XXVIII. 392.
**Blennorrhoica** — Arthritis — metastatica nach Augenblennorrhoe. — Zwei Fälle von — Höck. XXVI. 437.
**Blutes** bei Syphilis — Ueber morphologische Veränder. des — und einigen Dermatosen. — Rille. XXVII. 457.
**Bubo.** — On the treatment of — Sedgewick. XXVII. 141.
**Buboes** and their treatment. — Sherril. XXVII. 141.
**Bubonen.** — Ueber den Werth der Welanderschen Abortivbehandlung der — Brousse, Bothezat. XXVII. 141.
**Bubonen** der Leiste durch subcutane antiseptische Durchspülung. — Die Behandlung eitriger — Trnka. XXVII. 141.
**Bubonen** nach Welander. — Behandlung der — Brousse. XXVII. 141.
**Bubonuli** syphilitici. — Ueber — Franz Koch. XXX. 333.

## C.

**Cancro.** — Sul parassiti e sulla istologia patologica del — Toa, Pio. XXVIII. 420.

**Carbuncle** by injection of carbolic acid. — The treatment of — Murray. XXVI. 290.
**Carcinom** der Haut. — Saalfeld. XXVII. 302.
**Carcinom** und Syphilis. — Lang. XXVII. 318.
**Catheter** — Die grade Röhre der einfachste — und zugleich das einfachste Instrument zum Ausspülen der weiblichen Harnblase. — Ziegenspeck. XXIX. 480.
**Catheter**, — The mal — with some observations upon the proper mode of introduction into the bladder. — Ayres Douglas. XXIX. 480.
**Catheteretuis** mit Flaçon und Vaselindose. — Wendschuh. XXVI. 489.
**Catheters** — Notes on American — and Bougies. — Gouley, J. W. S. XXIX. 478.
**Cavernitis.** — Neumann. XXVII. 93.
**Cavernitis.** — Neumann. XXVII. 311.
**Cerebral**-Syphilis. — Hags. XXVIII. 448.
**Cerebral** syphilis. — A case of — Brousse. XXVIII. 452.
**Chancre.** — A case of labial — from a cigar. — Kirkpatrick, Robert, C. A. XXVII. 465.
**Chancre.** — Excision of the — as a means of aborting syphilis. — Mc. Guire. XXIX. 452.
**Chancre.** — L'excision du — Fournier. XXVI. 154.
**Chancreentwicklung.** — Multiple — Legrain. XXVII. 140.
**Chancre** et des blennorrhagies compliquées. — Bactériologie clinique du — Audry. XXVII. 139, 144.
**Chancre** mou. — Contribution à l'étude du — Gibert. XXVII. 140.
**Chancre** induré. — Contribution à l'étude de l'excision du — Brandès. XXIX. 453.
**Chancre** induré. — De l'amygdale droite et du pilier postérieur — Oussas. XXVIII. 431.
**Chancre** induré de la verge chez un enfant. — Koudriachef. XXVII. 467.
**Chancre** mixte. — Le — Balzer. XXVII. 463.
**Chancre** of the tonsil. — With an analysis of fifteen cases — Bulkley, Duncan. XXVIII. 431.
**Chancre** on cheek. — Hutchinson jun., Jonathan. — XXVII. 466.
**Chancre** primaire de la joue. — Lennox-Browne. XXVII. 466.
**Chancre** syphilitique. — A propos de l'excision du — Spillmann. XXVI. 154.
**Chancre** syphilit. — Diagnostic du — Fournier. XXVII. 463.
**Chancre** syphilitique. — Diagnostic du — Greffier. XXVII. 463.
**Chancre** syphilitique. — Excision du — Humbert. XXIX. 453.
**Chancre** syphilitique — Un cas de — infectant de la paupière. — Mazet. XXVII. 465.
**Chancre** syphilit. de l'amygdale. — Gaube. XXVIII. 431.
**Chancre** syphilit. extragénitale. — Pauly. XXVII. 466.
**Chancres** sous phimosis. — Traitement de — Cordier. XXVII. 140.
**Chancres** syphilitiques — de la main et des doigts. — Fournier, A. XXVII. 464.
**Chaude** pisse — peut on donner la sans l'avoir — Morell-Lavallée. XXX. 134.
**Chloranämie.** — Ueber syphilitische und mercurielle — Stoukowenkoff. XXVII. 456.
**Circoncision.** — Remarques sur trente cas de — Trekaki. XXVI. 493.
**Circoncisione.** — Nuovo metodo di — Fatichi, G. XXIX. 470.
**Clavi** syphilitici der Handflächen. — Lewin. XXVI. 140.
**Cocaine** in genital irritation of men. — Notes on use of — Wells. XXVII. 131.
**Comedonen**-Quetscher aus Glas. — Mayer. XXVII. 158.
**Condylome.** — Spitze — Neumann. XXVII. 431.
**Condylome.** — Spitze — Neumann. XXVIII. 147.
**Congress.** — XI. Internationaler med. XXVI. 328.
**Contagion** syphilit. extragénitale. — Rechotnikof. XXVII. 466.
**Contagion** syphilit. extra-génitale. — Vedenski. XXVII. 466.
**Contagion** syphilit. extragénitale. — Cas de — Boudougof. XXVII. 467.

**Contagion** syphil. extra-génitale. — Un cas de — Boudogof. XXVII. 466.
**Cornua** cutanea — Vorläufige Richtigstellung der gegen meine Arbeit über — gerichteten Angriffe Mitvalský's. — Schöbl, J. XXIX. 49.
**Coryza** — Demonstration eines Falles von gonorrhoischer — und Otitis media. — Krönig. XXVII. 273.
**Coxitis** gonorrhoica. — Fall von Spontanluxation nach — Karewski. XXVII. 281.
**Cutite** exfoliatrice. — Patézon. XXX. 298.
**Cysten** der kleinen Schamlippen. — Bagot. XXIX. 472.
**Cysthygroma** verrucosum. — Ueber — Meissner. XXX. 287.
**Cystic** disease of the scrotum. — Congenital — Willett. XXVI. 492.
**Cysticercus** cellulosae in der Haut des Menschen. — Ueber einen Fall von — Lewin. XXVI. 71. XXVII. 217.
**Cystite.** — Emploi de l'acide salicylique dans le traitement de certaines formes de — Bryson. XXVI. 486.
**Cystite** douloureuse chez un prostatique. — Pousson. XXVI. 496.
**Cystites.** — De l'action thérapeutique de l'antipyrine dans les otites et dans les — Cazeneuve. XXVI. 487.
**Cystites** — Some mistakes in the use of intravesical injections in the treatment of the — of prostatics. — Alexander, S. XXIX. 488.
**Cystites** — Traitement des — au moyen d'injections intravésicules d'iodoforme éthéré huileux. — Okev-Blom. XXVI. 486.
**Cystites** aigues par le rétinol au salol. — Traitement des — Desnos. XXVI. 487.
**Cystites** non tubercouleuses chez la femme. — Des — Reblaub. XXVI. 480.
**Cystites** par le sublimé. — Traitement des — Guyon. XXVI. 485.
**Cystitis.** — Blasenausspülungen mit Jodoformemulsion bei — Philippow. XXIX. 488.
**Cystitis.** — Ichthyol in — Colosanti. XXX. 133.
**Cystitis.** — Methylen-Blue in — Henry. XXVI. 486.
**Cystitis.** — Ueber einen Gas bildenden Bacillus bei — Schow, W. XXIX. 484.
**Cystitis.** — Zur Aetiologie der — Schnitzler. XXVI. 478.
**Cystitis.** — Zur Aetiologie der — Müller. XXIX. 483.
**Cystitis.** — Zur Aetiologie der — Huber, A. XXIX. 484.
**Cystitis.** — Zur Aetiologie der — Wreden, R. XXIX. 484.
**Cystitis**-Bakterien. — Ueber den Widerstand der gewöhnlichsten — gegen Antiseptica. — Krogius und Chydanius. XXIX. 486.
**Cystitis** mit Jodoformemulsion. — Ueber die Behandlung der eitrigen — Filippow. XXVI. 486.
**Cystitis.** — Salol in the treament of chronic — Sympson. XXVI. 487.
**Cystitis** pseudomembranacea. — Loewenhardt. XXIX. 151.
**Cysts** of the vulvo-vaginal or Cowpers glans. — Surgical treatment of — Doran. XXVI. 493.

## D.

**Darier's** Dermatose. Ein Beitrag zur Lehre von der Dermatosis Darier's. — Mourek Heinrich. XXVII. 361.
**Dermatitis** exfoliativa. — A case of — Whitmore Steele. XXVI. 296.
**Dermatitis** exfoliativa pigmentosa. — Handford. XXX. 298.
**Dermatitis** gangrenosa infantum. — Two cases of — Campbell. XXVI. 296.
**Dermatitis** herpetiformis. — Boeck. XXVI. 449.
**Dermatitis** herpetiformis. — Rosenthal. XXVI. 282.
**Dermatitis** Herpetiformis — Vorstellung eines Falles von — Neuberger. XXVI. 124.
**Dermatitis** herpetiformis circumscripta s. circinata. — Boeck. XXVI. 451.
**Dermatitis** medicamentosa — Report of a case of — from, jodoform,

potassium jodid and aristol. — Holsten, Georg. XXIX. 464.
**Dermatitis** tubercular — Sections from two cases of — in sisters illustrating. — Rutherfurd. XXX. 122.
**Dermatol.** — Ueber Wundbehandlung mit — Rogner. XXVII. 130.
**Dermatologia.** — Il solfuro di Zinco Idrato in — Petrilli. XXVI. 448.
**Dermatologie.** — Die mikroskopische Technik im Dienste der — Ledermann, Ratkowski. XXVII. 73.
**Dermatologie** und Syphilis. — Anzeige des Generalregister zur — XXVI. 500.
**Dermatologische** Preisaufgabe für 1894 — Unna. XXVII. 158.
**Dermatologischen** Gesellschaft — Verhandlungen der Wiener. XXVI. 144, 273, 433. XXVII. 87, 309, 427. XXVIII. 147, 387. XXX. 101, 285, 417.
**Dermatologischen** Gesellschaft. — Anzeige der Deutschen — XXVI. 500.
**Dermatologischen** Vereinigung. — Verhandlungen der Berliner — XXVI. 138, 281. XXVII. 96, 302, 439. XXVIII. 152, 398. XXIX. 287. XXX. 285, 426.
**Dermatologisches** System auf patholog.-anatomischer Grundlage. — Jessner. XXVII. 104.
**Dermatomycosenlehre.** — Der augenblickliche Stand der — Pick, F. J. — XXIX. 93.
**Dermatoneurosen** und ihre Behandl. — Ueber — Leloir. XXIX. 197.
**Dermographisme** ou Dermoneurose toxivasomotrice. — Étude sur le — Barthélemy. XXVI. 162.
**Dermoid** Kyste — Du raphé périnéal et du scrotum — Reclus. XXIX. 472.
**Dermoid** cyst of the testicle. — Clark, H. E. XXIX. 472.
**Diabetes.** — Syphilis in its Relation to — Fischer. XXVIII. 471.
**Diagnosis.** — Case for — Fox. XXVI. 298.
**Diaphterin** — Ueber die antibakterielle Wirkung u. d. pharmakol. Verhalten des — Stabel, H. XXX. 117.
**Digital** chancre. — Brown, F. T. XXVII. 464.
**Diplégie** faciale au cours de la syphilis secundaire. — Commandeur. XXVIII. 451.
**Diplococcus** in der männlichen Harnröhre. — Immerwahr. XXVII. 442.
**Diseases** of the urinary organs. — Somes changes in surgical opinion regarding the — Morris Henry. XXVII. 297.
**Dühringscher** Krankheit. — Ein Fall von — Peter. XXVI. 139.
**Dünndarm** — Ein Fall von multiplen syphilitischen Geschwüren und Strictur en im — Homén. XXVIII. 470.
**Dysidrosis.** — Ueber — Behrend. XXVI. 129.

## E.

**Eczema** palpebrale. — Trousseau. XXVII. 113.
**Eczema** — Reflex — in children, with a clinical analysis of thirty selected eases. — Dyer. XXVI. 448.
**Eczema** seborrhoicum. — Philippson. XXX. 297.
**Eczema** squamoso. — Ricerche anatomo patholog. sull' — Rossi. XXVI. 448.
**Ekzem** und seine Natur. — Das — Breda. XXIX. 179.
**Ekzem.** — Ueber die Natur des — Schwimmer. XXIX. 159.
**Ekzema**, associated with the develysment of certain nervous symptoms. — Notes on a case of chronic — Forbes. XXVII. 113.
**Ekzem** der Bindehaut und Hornhaut des Auges. — Ueber das — Burchardt. XXX. 297.
**Ekzem** der Chirurgen. — Lassar. XXX. 297.
**Ekzema** marginatum. — Um den Mund herum — Schiff. XXVII. 313.
**Ekzembläschen.** — Unterschied zwischen der Impetigopustel und dem — Unna. XXVII. 113.
**Ekzemflecke.** — Künstliche — Unna. XXVII. 113.
**Ekzems.** — Coccen des — Unna. XXVII. 112.
**Elastischen** Fasern — Ueber das Verhalten der — in Hautnarben und bei Destructionsprocessen der Haut. — Guttentag. XXVII. 175.

**Elektrolyse** de l'uréthre — Recherches expérimentales sur — dans les cas de retrécissement. — Tuffier. XXVII. 298.
**Elektrolysis.** — Practical removal of huirs, moles etc. by — Sorenson. XXVIII. 404.
**Elektrothérapie.** — Technique de — Gautier et Larat. XXX. 133.
**Elefantiasi** — Ricerche anatomo pathologiche sulla — acquisita. — Rossi, A. XXVII. 266.
**Eleidin** — Beiträge zur Kenntniss des — in normaler und pathol. verändert. Haut. — Max Dreysel und Paul Oppler. XXX. 63.
**Elephantiasis** auf Basis luetischer Geschwüre. — Spiegler. XXX. 107.
**Elephantiasis.** — Ueber congenitale — Moncorvo. XXVII. 118.
**Elephantiasis** arabum. — Spiegler. XXX. 293.
**Elephantiasis** der Mammae. — Lwow. XXVI. 293.
**Elephantiasis** labiorum minorum in klinischer und pathologisch-anatomischer Beziehung. — Ueber — Popoff. XXVI. 292.
**Emol.** — Therapeutic note on „—" Jamieson. XXVIII. 427.
**Endarteritis** obliterans. — Demonstration eines Falles von — Goldstein, S. XXVIII 468.
**Endocarditis** verrucosa in der Frühperiode d. Syphilis. — Engel-Reimers. XXVIII. 466.
**Endoscopie** à lumière externe et interne. — De l' — de Rocher. XXVI. 487.
**Endoskop.** — Demonstration eines — Loewenhardt. XXIX. 131.
**Endoskopische** Behandlung. — Die — der Tripperformen nebst Bemerkungen über die mechanische Behandlung derselben im Allgemeinen. — Grünfeld XXIX. 130.
**Endoskops** in die hintere Harnröhre. — Ein neuer endoskopischer Obturator zur Erleichterung der Einführung des — Goldenberg. XXVII. 148.
**Endotheliom.** — Spiegler. XXX. 293
**Entzündung** und Chemotaxis. — Unna XXVII. 104.
**Eosinophilen** Zellen — Ueber d. Vorkommen der — im menschl. Blut. — Zappert, J. XXVII. 457.
**Epidermolysis.** — Herzfeld. XXVI 301.
**Épididyme** — Kyste de l' — et du cordon. — Tillaux. XXIX. 472.
**Epididymitis** — Zur ambulanten Behandlung der — gonorrhoica. — Falkson. XXVII. 293.
**Epilation.** — Histologische Veränderungen nach der elektrolytischen — Giovannini. XXIX. 163.
**Epilepsie** jacksonienne syphilitique. — Bernheim. XXVIII. 449.
**Epispadias** chez la femme. — Aufret. XXIX. 471.
**Epispadias** complet. — Faguet. XXIX. 470.
**Epithelialcarcinoms** — Behandlung des — der Haut. — Gavino. XXIX. 157.
**Epithelioma.** — Multiple — Philipps, George A. XXVIII. 419.
**Epithelioma** — Specimen of an — which developed in the scar of an old lupus of the face. — Buchaman. XXVIII. 419.
**Epithelioma** adenoides cysticum. — Brooke. XXVI. 308.
**Epithelioma** verrucosum abortivum nebst einem Beitrage zum Studium der Psorospermosen. — Ueber einen Fall von — Tommasoli. XXVI. 49.
**Erysipel** — Einfluss des — auf die Epilepsie. — Féré. XXX. 121
**Erysipelas.** — Points in the etiology and clinical history of — XXVIII. 412.
**Erysipelas** — Study of a case of — genitalium, due to the use of infected ointment. — Peckham XXIX. 471.
**Erythem.** — Mercurielles — Finger. XXVI. 435.
**Erythem** — Papulöses — bei einem 10 Monate alten Kind. — Schiff. XXVII. 315.
**Erythema** and urticaria. — On a definite form of skin disease allied to — Smith, Raucray. XXX. 297.
**Erythema** circumscriptum planum et papillare in morbo caeruleo. — Case of — Lustgarten. XXVII. 111.

**Erythema** elevatum. — Williams, Campbell and Crocker. XXX. 297.
**Erythema** exfoliativum recurrens. — Ohmann-Dumesnil. XXVIII. 406.
**Erythema** exsudativum multiforme. — Ueber — Caspary. XXIX. 117.
**Erythema** folliculare. — Kaposi. XXVI. 144.
**Erythema** multiforme. — Neumann. XXVII. 435.
**Erythema** multiforme. — Ein Fall von — Spiegler. XXVI. 436.
**Erythema** nodosum bei Kindern. — Wolberg. XXVI. 296.
**Erythema** of the face of butterfly distribution. — Fisher. XXVI. 446.
**Erythema** of the palms and soles followed by shedding of the epidermis. — Case of periodical — Klotz. XXVI. 295.
**Erythema** striatum. — Lassar. XXVII. 102.
**Erythema** striatum. — Peter. XXX. 297.
**Erythème** mercuriel scarlatiniforme. — Ramally. XXIX. 463.
**Erytheme** noueux dans le cours d' une infection purulente. — Brodier. XXVIII. 408.
**Érytheme** noueux. — Nature de l' — Richardière. XXVIII. 408.
**Erythème** polymorphe. — Polyarthrite, endocardite et néphrite consécutives — Camelot. XXVIII. 408.
**Erythrodermie** chronique — Sur un cas d' — sèche exfoliante d'emblée (type de Brocq). — Audry, Ch. XXVIII. 409.
**Erythromelalgie**. — Ueber — Bernhardt. XXVI. 294, 295.
**Erythromelalgie**. — Ueber — Eulenburg. XXVI. 132.
**Erythromelalgie**. — Ueber — Gerhardt. XXVI. 293.
**Erythromelalgie**. — Ueber — Senator. 294.
**Erythromelalgie**. — Ueber — Staub, A. XXIX. 147.
**Eucalyptus** — The Oil of — as a urinary antiseptic. — Lydston, G. XXIX. 487.
**Europhen** — Ueber die Verwendung des — in der venereologischen Praxis. — Kopp. XXVII. 130.
**Europhen**. — Ueber meine weiteren therapeutischen Erfahrungen mit — Eichhoff. XXVII. 130.
**Europhens**. — Ueber die Verwendbarkeit des — Oefelein. XXVI. 131.
**Exalgine**. — De l' — XXVII. 130.
**Exantheme**-Arznei. — Zur Casuistik der — Lanz. XXVI. 447.
**Exanthems**. — Zur Kenntniss des Antipyrin- — Eichhorst. XXVI. 288.
**Exfoliatio** areata linguae. — Case of — Allen. XXVII. 117.
**Extragenitale** syphilitische Infection. Eröss. XXVII. 466.

## F.

**Färbung** — Ueber eine neue — der elastischen und der Epithelfasern. — K. Herxheimer. XXIX. 146.
**Favo**. — Sul — Mibelli. XXVI. 311.
**Favo** — Sul — (conte fine). — Mibelli, V. XXVII. 271.
**Favus** am Scrotum. — Nobl. XXX. 108.
**Favus** — Sur un cas de — de la paupière supérieure. — Dor. XXVIII. 421.
**Favus** — Ueber Behandlung des — mit Wärme. — Zinsser, Ferd. XXIX. 13.
**Favusarten**. — Die bisher bekannten neun — Neebe u. Unna. XXVI. 312.
**Favus** and its treatment — results in one hundred and thirtynine cases — Erans. XXVI. 312.
**Favus** beim Menschen, Huhne und Hunde. — Sabrazès. XXVII. 125.
**Fibrombildung**. — Vorstellung eines Falles von Pigmentanomalie mit — Philippson. XXVII. 118.
**Fracture** in connexion with tabes dorsualis, syphilis and paraplegia. — Rivington, Walter. XXVIII. 457.
**Fürther** Industriezweige und deren Schattenseiten. — Ueber die — Wollner. XXVI. 135.
**Furunkulose**. — Zur Therapie der — Neuberger. XXX. 298.

## G.

**Galacol** — Des badigeonages de — dans le traitement de l'or-

chite. — Balzer u. Lacour. XXX. 132.
**Gallanol**. — Ueber das — Joseph. XXX. 289.
**Gallobromol**. — Traitement de la blennorrhagie avec le — Cazeneuve. XXVII. 290.
**Gangrän**-Circumscripte eines Vorderarmes. — Ledermann. XXX. 286.
**Gangrene** — Two cases of rapidly progressive — in which pure cultures of the bacillus pyocyaneus were found. — Fowler. XXX. 298.
**Gangrena** cutanea — La — nel morbillo. — Mensi. XXX. 121.
**Gangrène** des organes génitaux. — De la — Balzer. XXVII. 140.
**Gangrène** foudroyante — d'un membre inferieur au cours d' une ataxie locomotrice. — Fournier. XXVIII. 458.
**Geistesstörungen** bei Syphilis. — Kowalewski. XXVIII. 445.
**Gelenkkrankheiten** — Ueber — und Syphilis. — Renvers. XXVIII. 157.
**Genitalapparat** mit besonderer Berücksichtigung der Eitererreger. —BakteriologischeUntersuchungsbefunde bei patholog. Zuständen im weiblichen — Witte. XXVI. 483.
**Genitaltuberculose** — Beitrag zur Casuistik und Aetiologie der primären — des Weibes. — Frankenburger, A. XXX. 123.
**Genito** urinary neurology. — Some considerations concerning — Burchard, Thomas. XXIX. 491.
**Genito** urinary organs — The Intinuate nervous connection of the — with the cerebrospinal and sympathetic systems. — Fred Byron Robinson. XXIX. 490.
**Geschlechtskranker** Cassenmitglieder. — Zur Behandlung — Ledermann. XXVII. 137.
**Geschwüre** des Unterschenkels. — Zur Behandlung der — Jessner. XXVI. 291.
**Geschwürs** von Pendek (ulcus tropicum) mit Methylviolett. — Zur Behandlung des — Suboff. XXVI. 291.
**Geschwulst** des linken Oberarmes. — S. Kohn. XXX. 417.
**Gewerbekrankheit**. — Eine noch nicht beschriebene — Lewin. XXVII. 440.
**Glaucome** syphilit. — Du — Samelson. XXVIII. 464.
**Gold** with especial reference to its clinical application. — Schoemaker, John N. XXIX. 466.
**Gomme** de méat urinaire. — Pauly. XXVIII. 435.
**Gomme** syphilit du poumon. — Hervouet. XXVIII. 468.
**Gonitis** gonorrhoica — Fall von — bei einem zweimonatlichen Kind. — Höck. XXVII. 281.
**Gonococcen** — Eine einfache Methode zur Isolirung der — in Plattenverfahren. — Král Franz. XXVIII. 115.
**Gonococcen**. — Ueber die Cultur der — Steinschneider. XXX. 135.
**Gonococcencultur**. — Vereinfachung der Methode zur — Abel. XXVII. 144.
**Gonococcen** im weibl. Genitalsecret. — Polizeiärztliche Untersuchungen über das Vorkommen von — Büttner. XXVII. 149.
**Gonococcen**-Metastase. — Ein Beitrag zur — Horwitz, G. XXVII. 279.
**Gonococcen** peritonitis. — Ein Beitrag zur Lehre von der — Wertheim. XXVII. 153.
**Gonococcus** — Beiträge zur Biologie des — und zur patholog. Anatomie des gonorrhoischen Processes. — Dr. E. Finger. XXVIII. 3 und 277.
**Gonococcus**. — Ein Beitrag zur Cultur des — Menge. XXVII. 144.
**Gonococcus** — Ueber den — und seine Beziehungen zum blennorrhagischen Process. — Touton. XXIX. 153.
**Gonococcus** — Ueber die Localisationen des — im Innern des Organismus. — Badoni-Uffreduzzi. XXX. 132.
**Gonocoque**. — Le — Bosc. XXX. 132.
**Gonococques**. — Synovite à — Macaigne et Finet. XXX. 134.
**Gonorrhoée**. — Salol dans la — Griotzoff. XXX. 133.

**Gonorrhoe.** — Curettement der Urethra bei chronischer — Rockley. XXVII. 291.
**Gonorrhoe** — Die Behandlung der chronischen — nach Dr. Oberländer und das Electrourethroscop Oberländers. — Neebe. XXX. 134.
**Gonorrhoe** — Die Prognose der chronischen — und die Criterien ihrer Heilung. — Kopp. XXVI. 117.
**Gonorrhoe.** — Ein Fall von Paralyse der untern Extremitäten als Complications-Erscheinung der — Pombrak, A. XXX. 134.
**Gonorrhoe.** — Endometritis u. Salpingitis tuberculosa, complicirt mit — Saulmann. XXVII. 154.
**Gonorrhoe.** — Entzündung der Samenbläschen als Complication der — Petersen. XXVII. 149.
**Gonorrhoe.** — Erysipel und — Schmidt, Alex. XXX. 135.
**Gonorrhoe.** — Lysol gegen — Carvallo, V. XXVII. 288.
**Gonorrhoe.** — Pathologie und Therapie der frischen weiblichen — Luczny. — XXVII. 152.
**Gonorrhoe** — Pyelo-Nephritis nach — bei einer Frau. — Palma. XXX. 134.
**Gonorrhoe.** — Some studies on the therapeutic of acute — Martin, Edward. XXVII. 287.
**Gonorrhoe.** — Therapeut. Mittheilungen. I. Zur Behandlung der — Gebert. XXVII. 286.
**Gonorrhoe** — The treatment of — and gonorrhoeal pelvic disease in women. — Frederick. XXVII. 294.
**Gonorrhoe.** — Treatment of — Hutchinson, Jonathan. XXVII. 288.
**Gonorrhoe.** — Ueber — Neelsen. XXVII. 145.
**Gonorrhoe.** — Ueber — Leudesdorf. XXVII. 287,
**Gonorrhoe.** — Ueber metastatische Complicationen der — Jacobi. XXIX. 126,
**Gonorrhoe.** — Zur Casuistik der Erkrankung des Centralnervensystems bei — Rusloff. XXX. 134.
**Gonorrhoe.** — Zur Casuistik der — Gross. XXVII. 155.
**Gonorrhoe.** — Zur Diagnostik und Therapie der männl. — Kollmann. XXVI. 115.
**Gonorrhoe** und Syphilis. — Isaac. XXVIII. 159.
**Gonorrhoea.** — A conservative treatement for — Bates, H. Elliot. XXX. 132.
**Gonorrhoea** — Abortive treatment of — with oil of cinnamon. — Da Costa. XXVII. 289.
**Gonorrhoea.** — Further report on the treatment of — Glenn, Frank. XXVII. 289.
**Gonorrhoea** insontium. — The matter of — Mc. Clanatran, A. C. XXX. 134.
**Gonorrhoea** — Iugulating — in its incipiency by medicated tampons. — Pitts. XXVII. 291.
**Gonorrhoea** — Record of nine cases of — succesfully treated with hydrogen peroxide undiluted. — Wedekind. XXVII. 288.
**Gonorrhoea.** — Some results obtained from a new treatment of — Christian, H. M. XXVII. 291.
**Gonorrhoea.** — The causes and Treatment of Chronic. — Dowd, J. Henry. XXVII. 290.
**Gonorrhoea.** — The treatment of — Christian. XXVII. 286.
**Gonorhoea.** — Two cases of sterility following — Palmer. XXVII. 154.
**Gonorrhea** in women. — The Gonococcus in its relation to ascending — Crockett. XXVII. 151.
**Gonorrhea** to the pelvic Diseases in women. — The Relation of — Mann. XXVII. 152.
**Gonnorhoe** bei kleinen Mädchen. — Ueber — Cassel. XXX. 132.
**Gonnorhoe** bei Kindern von 3 und 6 Jahren. — Zwei Fälle von — Zeissl. XXX. 135.
**Gonorrhoe** beim Weibe. — Zur — Witte. XXVII. 149. Discussion hiezu. XXVII. 150.
**Gonorrhoe** beim Weibe. — Ueber die — Luther. XXX. 135.
**Gonorrhoecoccen.** — Culturen von — Wolff. XXVII. 144.
**Gonorrhoe** der Frauen. — Die — Dirner. XXX. 133.
**Gonnorrhoe** der paraurethralen und praeputialen Gänge. — Zur Frage der — Fabry. XXVII. 146.

**Gonorrhoeal** infection by fornites. — Watson Seddie D. XXX. 135.
**Gonorrhoeeiter**. — Ueber das Vorkommen eosinophiler Zellen im — Epstein. XXVI. 127.
**Gonorrhoe** im Wochenbett. — Vorläufige Mittheilungen über die — Krönig. XXVII. 152.
**Gonorrhoische** Affection der Mundhöhle bei Neugeborenen. — Ein Beitrag zur Lehre von der — Leyden, H. XXX. 133.
**Gonorrhoischen** Strictur. — Zur Frage der — Loewenhardt. XXIX. 132.
**Gonorrhoischen** Erkrankung der Talgdrüsen am Penis. — Weitere Beiträge zur Lehre von der — Touton. XXVII. 146.
**Gonorrhoisches** Fieber im Wochenbett bei einer innerlich nicht untersuchten Gebärenden. — Leopold. XXX. 133.
**Gonorrhoische** Iritis. — Metastatische — Nobel. XXVI. 147.
**Gonorrhoischer** Process. — Zur pathologischen Anatomie und allgemeinen Pathologie des — Jadassohn. XXIX. 125.
**Gonorrhoischer** Septicaemie. — Zwei Fälle von im Puerperium — Roso. XXX. 134.
**Gonorrhoischer** Tuboovarialabscess. — Bröse. XXVII. 153.
**Granuloma** fungoide. — Sopra un caso di — Marianelli. XXVI. 303.
**Granuloma** mercuriale durch Injection von Ol. ciner — Roth. XXIX. 461.
**Grünsehen** auf einem Auge. — Hirschberg, J. XXVIII. 464.
**Gumma** am grossen Labium. — Neumann. XXX. 418.
**Gumma** des Stirnbeins u. der Nase. — Neumann. XXX. 103.
**Gummata** of the right arm. — Patient with multiple — Bryce. XXVII. 472.
**Gummen**. — Cutane — Neumann. XXVII. 434.
**Gummen** am Scrotum. — Neumann. XXX. 292.
**Gumma** of upper eyelid — A syphilitic — resembling a dislocated larymal gland. — Fischer. XXVIII. 435.
**Gummigeschwülste** der Nase und Wange. — Nobl. XXX. 420.
**Gummigeschwür** auf der Schleimhaut des oberen Lides. — Silex. XXVIII. 435.
**Gummiknoten** der Morgagnischen Cyste. — Lewin. XXX. 288.
**Gummöse** Erkrankung der Vulva und des Rectum. — Neumann. XXVIII. 395.
**Gummöse** Geschwüre. — Neumann. XXVII. 429.
**Gummöses** Geschwür behandelt mit Transplantationen nach Thiersch. — Nobl. XXX. 295.
**Gummöser** Geschwulst der Sclera. — Ein Fall von — Wadzinsky, P J. XXVIII. 464.
**Gummöse** Geschwulst der Gesässbacke. — Nobl. XXVII. 437.
**Gummöse** Infiltrate. — Nobl. XXX. 294.
**Gummöse** Syphilis u. Lichen ruber. — Lang. XXVIII. 387.
**Gummöse** Ulceration der Glans, Penishaut und Corpora cavernosa. — Nobl. XXX. 111.

## H.

**Haare** — Ueber radicale Entfernung der — vermittelst Elektrolyse. — A. Lanz. XXVII. 260.
**Haarzunge**. — Ueber die grüne — Mourek, Heinrich. XXIX. 369.
**Hard** chancre of the upper lip. — Farlow. XXVII. 465.
**Harnblase**. — Beitrag zur Casuistik der Fremdkörper in der — Lohnstein, H. XXIX. 485.
**Harnblase**. — Ueber Erysipel der — Frisch. XXVI. 482.
**Harnes** — Eine neue Methode für die mikroskopische Untersuchung der geformten Bestandtheile des — Steubeck. XXVI. 487.
**Harnkrankheiten**. — Einige instrumentelle Verbesserungen auf dem Gebiete der — Kutner, Robert. XXIX. 478.
**Harnröhre**. — Ueber Catheterismus der — Sümegh. XXVI. 488.
**Harnröhrendilatator**. — Neuer aufschraubbarer — mit vier Branchen. — Sollmann. XXIX. 133.
**Harnsedimentirungszwecke**. — Elektrische Centrifuge für klinische — Guttmann. XXVI. 487.

**Harn**- und Sexualorgane. — Das Cornutin als Haemostaticum bei Blutungen der — Meisels. XXVII. 130.
**Hautabschuppung.** — Ein Fall von — Blanc. XXVI. 296.
**Hautangiome.** — Ueber eine neue Methode zur Behandlung der — Mikulicz. XXIX. 149.
**Haut.** — Multipel auftretender Brand der — Senger. XXVI. 290.
**Haut.** — Tuberculose der — Jadassohn. XXVII. 108.
**Haut.** — Tafel der Anatomie der — Lewin. XXVI. 327.
**Haut.** — Verbrennungen der — Zur Frage der Todesursache bei ausgedehnten — Kianizin. XXVI. 290.
**Hautentzündungen** (pyodermites). — Ueber eitrige — Leloir. XXX. 298.
**Hautgeschwülsten.** — Zur Lehre von den — Prof. Jarisch. XXVIII. 163.
**Hauthörner** der Augenadnexa. — Ein Beitrag zur Kenntniss der — Mitvalský. XXVII. 47.
**Hautkrankheit.** — Eine epidemische — Savill. XXIX. 157.
**Hautkrankheiten** — Atlas der — und Atlas der Geschlechtskrankheiten. — Kopp, C. XXVII. 474.
**Hautkrankheiten.** — Beitrag zum Studium der durch Arsen bewirkten — Rasch. XXVII. 106.
**Hautkrankheiten.** — Internationaler Atlas seltener — Unna etc. XXVI. 327.
**Hautkrankheiten.** — Pathologie und Therapie der — Kaposi. 160.
**Hautkrankheiten.** — Ueber Psorospermien bei — Fabry. XXVI. 373.
**Haut-** und Geschlechtskrankheiten. — Lehrbuch der — Wolff. XXVII. 157.
**Hautkrebse.** — Zur Therapie der — Lassar. XXVII. 124.
**Hautmodellen.** — Demonstration von — Halle. XXIX. 146.
**Hautnecrose** des Schweines. — Die Aetiologie des Nesselfiebers und der diffusen — Jensen. XXVII. 111.
**Hautnerven** mit Palladiumchlorür. — Die Färbung der — Strauss. XXVII. 113.
**Hautsarcomatose.** — Ein Fall von — Hallopeau, Jeans. XXVII. 122.
**Hautsarkomen.** — Vorstell. eines Falles von multiplen — Martin. XXVII. 123.
**Hauttransplantation** — Ueber — bei grossen Ulcera cruris. — Mikulicz. XXIX. 149.
**Hauttuberculose.** — Beiträge zur Kenntniss der — Riehl, G. XXIX. 140.
**Hauttuberculose.** — Beitrag zur — Doutrelepont. XXIX. 211.
**Heidelbeerendecoct** — Ueber die Wirkung des — auf die Epithelialauflagerungen der Harnröhre. — Grünfeld, J. XXVII. 292.
**Hémorrhagie** postmicti onelle de l' urethre antérieure. — Janet. XXVII. 149.
**Herpes** s. dermatitis gestationis. — Boeck. XXVI. 450.
**Herpes** pharyngis. — Fischl. XXX. 285.
**Herpes** pharyngis. — Rosenberg. XXX. 285.
**Herpes** syphiliticus (Ricord). — Neumann. XXVII. 429. XXVIII. 149.
**Herpes** tonsurans vesiculosus und squamosus. — Neumann. XXVII. 311.
**Herpes** vacciniformis des Kindesalters. — Fournier. XXVII. 113.
**Herpes** zoster collaris. — Ehrmann. XXVII. 427.
**Herpes** zoster. — Waugh. XXVI. 290.
**Herpes** zoster. — Palm. XXVI. 281.
**Herpes** zoster. — Nobl. XXX. 109.
**Herzkrankheiten** — Ueber — bei Gonorrhoe. — His, W. XXVII. 283.
**Hirnsyphilis.** — Zwei Fälle von — Corminas. XXVIII. 448.
**Hirntumor** auf syphilitischer Basis. — Pagazza. — XXVIII. 449.
**Hoden** — Alveoläres Sarcom des — und Paranoia. — Heller. XXVII. 305.
**Hodengangrän.** — Ueber gonorrhoische — Kasewski. XXX. 430.
**Hydroa** bulleue vacciniforme. — Un cas de — Granier. XXX. 297.
**Hydrargyries** pathogénetiques. — Des — Morel-Lavallée. XXVI. 461.
**Hydrargyrum** sozojodolicum und salicylicum bei der Behandlung der Lues. — Frolow, P. J. XXIX. 458.

**Hydrargyrum** sozojodolicum. — Die therapeutische Verwerthung des — Witthauer. XXVI. 456.
**Hydrargyrum** und Jodkali. — Prophylaktische Bedeutung von — Mauriac. XXIX. 453.
**Hydroa** vacciniforme, Bazin, Summereption, Jonathan Hutchinson. — Vier Fälle von — Boeck. XXVI. 23.
**Hydroa** vacciniforme, Bazin. — Boeck. XXVI. 450.
**Hydrocephalus** — Ein Fall von chron. — bei hereditärer Syphilis. — Heller, Julius. XXIX. 446.
**Hyoid** — Syphilitic. Nodes of the — bone. — Elliot, George, T. XXVIII. 438.
**Hyphomyceten.** — Ueber den Pleomorphismus pathogener — Kral, Franz. XXVII. 397.
**Hypospadias** périnés scrotal. — Faguet. XXIX. 471.
**Hystérie** — Manifestations spinales et névroses (—) dans la blennorrhagie.—Raynauld. XXVII. 285.
**Hystéro** - syphilis. — Fournier. XXVIII. 442.
**Hystéro**-syphilis. — Un cas d' — Regnier. XXVIII. 442.

## I.

**Ichthyosis**. — Lenhoff. XXVII. 98.
**Ichthyosis**. — Seltener Fall einer complicirten — Halpern. XXVI. 305.
**Ichthyosis** hystrix. — Kaposi. XXVI. 433.
**Ichthyosis** mit Hypertrophie der Schweissdrüsen. — Ueber einen Fall von — Giovannini. XXVII. 3.
**Ichthyosis** mit pemphigoiden Eruptionen. — Düring. XXVI. 304.
**Ichthyosis** simplex. — Schiff. XXVII. 87.
**Ichthyosisformen.** — Ueber ungewöhnliche — Joseph. XXIX. 144.
**Ictere**, — Trois cas d' — survenus pendant la période secondaire de la syphilis. — Chapotot. XXVIII. 469.
**Icterus.** — Ueber — im Frühstadium der Syphilis. — Max Joseph. XXIX. 383.
**Icterus** bei Syphilis. — Ueber Icterus und acute Leberatrophie bei Syphilis. — Senator. XXVIII. 469.
**Idartrosi** cronica sifilitica.—Duplay XXVIII. 438.
**Infection** — Zur Frage der hereditären. — Dohrn. XXVIII. 473.
**Impetigo** contagiosa. — Note sur un cas d' — Huguet, J. XXVIII. 409.
**Impetigo** herpetiformis. — Ein Fall von — Bernard Schulze XXX. 53.
**Impetigo** herpetiformis. — Ueber — Dauber. XXVIII. 265.
**Impetigo** herpetiformis. — Ueber — Breier. XXX. 297.
**Impfkrankheiten.** — Beiträge zu den — Epstein. XXVII. 107.
**Impfsyphilis.** — Ein Fall von — Rosenthal, O. XXVII. 467.
**Incontinence** d'urine chez la femme. — Opération contre — Albarran. 498.
**Incontinence** d'urine chez la femme par le massage. — Traitement de l' — Bagot. XXVI. 499.
**Incontinence** d'urine guéris par le massage de l'uréthre et du col de la versie. — Deux cas d' — Narich. XXVI. 499.
**Incontinence** d'urine nocturne chez les enfants. — Bérillon. XXVI. 499.
**Incontinence** d'urine uréthrale. — Opération pratiquée chez une femme pour remédier à une — Pousson. XXVI. 499.
**Initialsclerose** bei einem der Tuberculosis verrucosa cutis ähnlichen Exanthem. — Oberndorfer. XXVII. 467.
**Irido** chorioiditis gonorrhoica und ihre Behandlung. — Stedman Bull. XXX. 132.
**Irido** chorioïdite syphilitique — Injections sous - conjonctivale de sublimé au millième dans un cas d' — rebelle. — Lagrange. XXIX. 463.
**Iris** — Sur les nodules de l' — Syphilis ou tuberculose. — Panas. XXVIII. 464.
**Irrigator.** — An irrigator for the female urethra. — Allen. XXVII. 293.
**Ittero** della sifilide. — Nota clinica sull' — recente. — Salamone, G. XXVIII. 469.
**Ittiolo** nella terapia delle forme cutanee et e venereo-sifilitiche. — L' — Segré Remo. XXX. 135.

## J.

**Joddermatitis.** — Ein Beitrag zur Histologie der — Engman. XXVII. 114.
**Joddermatosen.** — Zur Casuistik der — Broes van Dort. XXX. 298.
**Jode** d'une urine ammoniacale. — Note sur une cause d'erreur dans la recherche de l' — Gillet. XXIX. 465.
**Joderuptionen.** — Die schweren — Gémy. XXVI. 462.
**Jodism.** — The prevention of — XXVI. 461.
**Jodismus.** — Ein Fall von acutem — Barcerie. XXVI. 462.
**Jodkaliwirkung.** — Experimentelles zur — Heinz. XXVI. 461.
**Jodoform**-Dermatitis. — Herzfeld. XXVIII. 407.
**Jod**-Ratanhia-Syrup. — Küpfer's — Goll. XXVI. 461.
**Jodurée.** — Intolérance pour la médication — XXVI. 461.
**Joduro** di potassio — Sull' assorbiments dell — per clistere e sulla durata della sua eliminazione. — Calantoni. XXIX. 464.

## K.

**Kava-Kava** in Gonorrhoea. — Bacon, John E. XXVII. 292.
**Keloid** — A case of — on the scalp of a boy four years old. — Leviseur, Fred. J. XXVII. 266.
**Keloid.** — Ein Fall von sogenanntem wahren Keloid, combinirt mit Narbenkeloid. — Schütz, Jos. XXIX. 25.
**Keratitis** blennorrh. — Ein Fall bilateraler parenchymatöser — Heilung in 3 Monaten. — Eliasberg. XXVII. 278.
**Keratitis** parenchymatosa. — Ueber — Hippel. XXVIII. 463.

## L.

**Laryngite** syphilit. secondaire. — Gouguenheim. XXVIII. 433.
**Laryngite** tertiaire. — De la — Gouguenheim. XXVIII. 434.
**Lebercirrhose** — Zur — im Kindesalter. — Tödten. XXVIII. 469.
**Lebervergrösserung** bei einem Kinde. — Delbet, Pierre. XXVIII. 468.
**Lepra** — An Erythema of — containing Giantcell-like Structures, simulating somewhat the Giantcells - Found in Tuberculosis. — W. Douglas, Montgomery, Californien. XXX. 120.
**Lepra.** — Blutuntersuchungen bei der — Winiarsky. XXVII. 109.
**Lepra.** — Considerazioni supra alcuni casi di — Pellizzari, Celso. XXVIII. 416.
**Lepra**? — Finden sich in den als leprafrei bekannten Landstrichen Frankreichs, insbesondere im Norden und in Paris Spuren der alten — H. Leloir. XXVI. 3, 241.
**Lepra**? — Gibt es in den leprafreien Ländern, in Frankreich und insbesondere im Departement du Nord und in Paris Reste der alten — Leloir. XXX. 120, 241.
**Lepra.** — Referat über die Thätigkeit der Gesellschaft zur Bekämpfung der — Dehio. XXX. 120.
**Lepra.** — Zur Frage der visceralen — Arning. XXIX. 147.
**Lepra.** — Zur pathologischen Anatomie der — H. P. Lie. XXIX. 339.
**Lepra.** — Zur Verbreitung und Behandlung der — Reisner Arthur. XXX. 120.
**Lèpre.** — Etat de nos connaissances actuelles sur la — Zambaco Pascha. XXX. 121.
**Lèpre.** — Etat de nos connaissances sur la — Zambaco Pascha. XXVIII. 414.
**Lèpre** — La — dans l'Inde. — Azoulay. XXVIII. 415.
**Lèpre** — Le Bacille dans la — systematisée nerveuse. — Petrini. XXIX. 148.
**Lèpre.** — Note sur un cas de — Bodin. XXVIII. 414.
**Lepra** anaesthetica. — Dehio. XXVI. 132.
**Lepra** in der Bretagne. — Ueber die — Zambaco Pascha. XXVII. 109.
**Lepra** in Russland. — Ueber die Ausbreitung der — O. Petersen. XXX. 120.
**Lepra** in Schweden und Norwegen. — Neuere Beobachtungen über — Lorand. XXVI. 148.
**Leprakranken** — Bericht über die therapeutischen Versuche an —

im Leprosorium Muhli b. Surjen. — H. Koppel. XXX. 120.
**Lepraprăparaten.** — Demonstration von mikroskopischen — Schäffer. XXIX. 148.
**Leprosorium** — Bericht über die Thätigkeit des — der Stadt Riga. — Reisner. XXX. 120.
**Leprosy.** — The value of surgery in — Beaven Rake. XXVI. 444.
**Leprosy.** — Visceral tuberculosis in — Beaven Rake. XXVI. 446.
**Letto** ungueale. — Sulla disposizione del tessuto elastico nel — G. Sperino. XXX. 114.
**Leucoderma.** — Lewin. XXVII. 307, 443.
**Leucoderma** non specificum. — Heller. XXVII. 442.
**Leucodermaflecke.** — Neumann. XXVIII. 149.
**Leucoplakia** oris. — Ueber — Borgzimmer. XXVIII. 433.
**Leucoplakie.** — Bemerkungen über Plaquesnarben (Epitheltrübungen) der Mundhöhle und ihre Ursachen. — W. Erb. XXVIII. 433.
**Leucoplasie** buccale et vulvaire, états leucoplasiques. — Perrin. XXVI. 492.
**Lichen** exsudativus ruber. — Hebra. XXVII. 313.
**Lichenfrage.** — Ueber den gegenwärtigen Stand der — Neisser, Albin. XXVIII. 75.
**Lichen** monileformis? — Gebert. XXVI. 281.
**Lichen** planus. — Ein Fall von — Neumann. XXVI. 436.
**Lichen** question. — the present position of the — Morris. XXX. 298.
**Lichen** ruber. — Lewin. XXVII. 307.
**Lichen** ruber acuminatus. — Kaposi. XXVII. 309.
**Lichen** ruber acuminatus. — Neumann. XXVIII. 390.
**Lichen** ruber acuminatus mit atypischem Verlaufe. — Chotzen. XXIX. 150.
**Lichen** ruber planus. — Lang. XXX. 103.
**Lichen** ruber planus mit Affection der Mundschleimhaut. — Ein Fall von — Möller. XXVI. 289.
**Lichen** ruber und Pityriasis pilaris. — Galewsky. XXVI. 125.
**Lichen** ruber verrucosus. — Ueber — Gebert. XXX. 298.
**Lichen** scrofulosorum. — Ueber — Lukasiewicz. XXVI. 33.
**Lichen** simplex acutus. — Ein Fall von — Tommasoli. XXX. 298.
**Lichen** syphiliticus. — Neumann. XXVIII. 393.
**Lichen** syphiliticus. — Demonstration von 3 Kranken mit syphilit. pustulösen Exanthemen und einem mit — G. Lewin. XXVII. 469.
**Lichen** tropicus. — Pollitzer. XXVI. 298.
**Lichenoides** Exanthem — Demonstration eines eigenartigen — und psoriasiformen Exanthems. — Jadassohn. XXIX. 150.
**Liquor** anthracis. — Ueber ein neues Theerpräparat. — Fischel. XXX. 290.
**Losophan.** — Bakteriolog. Untersuchungen über — Saalfeld. XXVI. 125.
**Lues** congenita. — Ueber Knochendeformitäten bei — Joachimsthal. XXVII. 96.
**Lues** maligna. — Vorstellung eines Falles von — Neuberger. XXVI. 124.
**Lues** tertiäre. — Demonstration von 3 Fällen von — (Multiple Gummata, Aplasie der Zungenbalgdrüsen, heredit. Lues.) — G. Lewin. XXVII. 459.
**Lues** tertiäre. — Beiträge zar Aetiologie der — v. Marschalkó. XXIX. 225.
**Luetische** Mastdarmstrictur. — Thiem. XXVIII. 436.
**Lupus.** — Die Behandlung des — Heidenhain. XXVII. 109.
**Lupus** its exstirpation. — Merril Rickets. XXVIII. 414.
**Lupus.** — Surgical treatment of — Bidwell. XXVIII. 428.
**Lupus.** — The effects of „Kochs Tuberculin" combined with surgical measures in the treatment of — Malcolm Morris. XXVII. 108.
**Lupus.** — Tiefe Excision von grösseren Lupusherden mit Thierscher Plastik. — Nobl. XXVIII. 392.
**Lupus** — Ueber — des äusseren Ohres anscheinend im Zusammen-

hang mit der Vaccination. — R. Kayser. XXIX. 146.
**Lupus** — Ueber die Behandlung des — mittelst Parachlorphenol. — Ant. Elsenberg. XXVIII. 101.
**Lupus**. — Virulence du — Arloing et Courmont. XXVIII. 413.
**Lupus** des Gesichts. — Jadassohn. XXVII. 108.
**Lupus** der Nase. — Kaposi. XXX. 294.
**Lupus** erythematodes. — Kaposi. XXX. 419.
**Lupus** erythematodes discoides. — Kaposi. XXX. 423.
**Lupus** erythematodes. — Disseminatus s. aggregatus — Kaposi. XXVIII. 149.
**Lupus** érythémateux. — Du — Saucher. XXX. 297.
**Lupus** erythematosus. — Chrysophanic Acid. in — Hutchinson. XXVIII. 410.
**Lupus** erythematosus. — Jamieson. XXX. 297.
**Lupus** erythematosus. — Malcolm Morris. XXVI. 298.
**Lupus** erythematosus. — Nobl. XXX. 109.
**Lupus** erythematosus. — Schiff. XXVII. 434.
**Lupus** erythematosus disseminat. mit Gelenkaffection. — Ein Fall von — Philippson. XXVI. 289.
**Lupus** of the nose. — Case of — Montgommery. XXVI. 444.
**Lupus** serpiginosus. — Kaposi. XXX. 423.
**Lupus** treated by means of tuberculin combined with other measures. — Cases of — Donelan. XXVII. 108.
**Lupus** tuberculeux superficiel. — Du — W. Dubreuilh. XXX. 122.
**Lupus** vulgaris. — Zur Behandlung des — Schütz. XXVI. 97.
**Lupus** vulgaris papillaris hypertrophicus. — Neumann. XXVI. 279. XXVIII. 390.
**Lupus** vulgaris. — Spiegler. XXX. 417.
**Lupusherdes**. — Excision eines — Lang. XXVII. 312.
**Lupusherdes** — Tiefe Excision eines — und Thier'sche Transplantation. — Nobl. XXVII. 435.
**Lymphadenitisbehandlung**. — Hebra. XXVII. 428.
**Lymphaemie** und Hauterkrankungen. — Wassermann. XXX. 118.
**Lymphangioma** circumscriptum. — A case of — Finch Noyes. XXVII. 119.
**Lymphangioma** circumscriptum cutis. — Francis. XXVII. 119.
**Lymphgefässe** — Zur Kenntniss der — der männlichen Genitalien im normalen und pathologischen Zustande. — Ehrmann. XXIX. 139.
**Lymphome** tertiaire gommeux. — Manifestation tardive de la syphilis. Cas rare de — Carusi (Naples 1891). XXVII. 461.
**Lymphosarkom**. — Neumann. XXVII. 311.

## M.

**Massage** in diseases of the skin. — Symour Eccles. XXVIII. 428.
**Mastitis**. — Diplococcen im Eiter bei — Sarfert. XXX. 135.
**Measles**. — Inocul. of — Thomson. XXVI. 441.
**Mercure** des sels mercuriels. — Composition en — Bocquillon. XXVI. 459.
**Mercure** — Le gallate de — comme antisyphilitique. — Brousse et Gay. XXIX. 456.
**Mercure**. — Recherches expérimentales sur les lésions déterminées par le bichlorure de — Pilliet et Cathalineau. XXVI. 460.
**Mercure**. — Vesication par le — Aubert. XXIX. 463.
**Mercure** métallique — Un cas d'élimination locale du —, à la suite d'injections sous-cutanées, chez un syphilitique. — Frolov. XXIX. 461.
**Mercurielle**. — De la pseudo-stomatite — Galippe. XXVI. 460.
**Mercurielle** Intoxication. — Darier. XXVI. 460.
**Mercury**. — Tannate of — Lustgarten. XXVI. 325.
**Meningitis** spinalis syphilit. bei einem Paralytiker. — Richter. XXVIII. 461.
**Méningo**-myélite. — La — au cours d'une blenorrhagie. — Trapeznikoff. XXVII. 284.

**Méningo**-myélite syphilitique et rachialgie nocturne. — Charcot. XXVIII. 451.
**Méningo**-myélite syphilitique avec rachialgie nocturne. — Londe. XXVIII. 452.
**Méningo**-myélite syphilitique. — De la — Lamy. XXVIII. 451.
**Methylenblau**. — Behandlung der Vaginitis blennorrhoica mit — XXVII. 294.
**Micturition**. — A lecture of painful — in women. Herman, Ernest. XXIX. 480.
**Mikroben**. — Zur Frage über die Verunreinigung der Haut kranker Menschen durch — Markow, G. XXX. 117.
**Mikroskopische** Technik — Die — im Dienste der Dermatologie. — Ledermann und Ratkowski. XXVII. 235 u. 407. XXVIII. 133 u. 353.
**Mikrosporon** furfur. — Morphologie des — Kotljar. XXVI. 312.
**Miliaria** group. — The — Pollitzer. XXX. 297.
**Milz** — Die Vergrösserung der — bei acquirirter Syphilis. — Quinquaud u. Nicolle. XXVIII. 470.
**Milzbranderkrankungen** unter den Arbeitern der Nürnberger Pinselindustrie. — Ueber — Goldschmidt. XXVI. 136.
**Milzbrand** in der Nürnberger Borstenindustrie. — Experimentelle Studien über — Merkel. XXVI. 136.
**Mittheilungen**. — Casuistische — Feibes. XXX. 298.
**Morbilloso**. — Anasarca post — Giarré. XXVI. 442.
**Morbus** Addisonii — Ueber — mit besond. Berücks. der eigenthüml. abnormen Pigmentation der Haut. Lewin, G. XXVII. 260.
**Morbus** Add. — Vorstell. eines Falles von — Pagenstecher, E. XXVII. 266.
**Morbus** Addisonii. — Ueber — Lewin, G. XXVII. 262.
**Morbus** Brightii syphilitischen Ursprungs. — Elsenberg, Ant. XXVIII. 249.
**Morbus** maculosus (Purpura simplex) als Infectionskrankheit. — Grüning. XXX. 297.
**Morvan'sche** Krankheit u. Lepra. — Frenkel. XXX. 121.
**Moskauer** venerologischen und dermatol. Gesellschaft. — Protokolle der — Grünfeld. XXIX. 171.
**Mould**-fungi parasitic to man. — Introduction to the study of the — Roberts, H. Leslie. XXX. 317.
**Mycetoma**. — An analysis of one hundred cases of — Bocarro. XXVIII. 409.
**Mycosis** fungoides. — Die klinischen Erscheinungen der — Hallopeau. XXIX. 165.
**Mycosis** fungoides. — Vorstell. eines Falles von — Neisser. XXVII. 123.
**Mycosis**. — Zwei Fälle von — Philippson. XXVI. 302
**Mycosis** fungoides mit Demonstration. — Trapeznikoff. XXVI. 302.
**Myocarditis**. — Gonorrhoical- — Councilman, W. T. XXVII. 282.
**Myxoedema** — A case of — cured by thyroid extract. — Henry, John P. XXVII. 269.
**Myxoedema** — A case of — treated by taking extract of thyroid by the mouth. — Fox. XXVI. 302.
**Myxoedema** — A case of — Three and a half mouths treatment with thyroid glands. — Brown, Ethel D. XXVIII. 418.
**Myxoedema** — A case of — treated with thyroid extract and thyroid feeding. — Lundie, R. A. XXVII. 268.
**Myxoedema** — A case of — treated with thyroid extract. — Elam, George. XXVIII. 418.
**Myxoedema** — A case of — treated with great benefit by feeding with fresh thyroid glands. — Mackenzie. XXVI. 301.
**Myxoedema** and cretinism. — The treatment of — Murray. XXVII. 121.
**Myxoedema** — Case of — of long standing treated by admin. of thyroid extract by mouth. — Hawtery, Benson J. XXVII. 269.
**Myxoedema** — Case of — treated by thyroid feeding. — Holman, Constantine. XXVII. 268.

**Myxoedema** — Clinical lecture on — and the recent advances in its treatment. — Mackenzie. XXVII. 268.

**Myxoedema**. — Feeding with fresh thyroid glands in — Creswell Babes, E. XXVII. 269.

**Myxoedema**. — Notes on cases of — Kick, Rob. XXVIII. 418.

**Myxoedema**. — Report of a case of — Gilman. Thompson. XXVIII. 418.

**Myxoedeme** treated by injections of thyroid extract. — Four cases of — Hale. XXVI. 306.

**Myxoedema** — The treatment of — by feeding with the thyroid gland of the sheep. — Shapland, Dee. XXVII. 269.

**Myxoedema**, treated with thyroid extract by the stomach and a description of preparing the extract. — A case of — Crary. XXVII. 118.

**Myxoedema** with enlarged thyroid, treated by subcutaneous injections of thyroid extract: recovery. — Corkhill. XXVII. 266.

**Myxoedema**, with the report of three cases treated success fully by thyroid extract. — A contribution to the subject of — Starr, Allen. XXVII. 117.

## N.

**Naevi**. — Ueber sog. Nerven- — Spietschka. XXVII. 27.

**Naevi** und Naevocarcinome. — Unna. XXVI. 304.

**Naevus** mollusciformis. — Kaposi. XXX. 417.

**Naevus** pigmentosus — Palm. XXVI. 282.

**Naevus** unius lateris. — Report of a case of — R. Cuthbert Barham. XXVII. 260.

**Naevus** verrucosus. — Saalfeld. XXVI. 138.

**Naevus** verrucosus. — unius lateris (Bärensprung), naevus linearis verrucosus (Unna) s. ichthyosiformis. — Lanz, A. XXVIII. 420.

**Naevus** verrucosus linearis entsprechend dem Verlaufe der Grenzlinien von Voigt. — Ueber — Galewsky. XXVI. 126.

**Nägelverlust** u. Polyarthritis — Ueber eine mit — combinirte Eruption von Hornkrusten auf Grundlage einer Blennorrhoe. Recidive im Verlaufe eines neuen Trippers. — Vidal, E. XXVII. 285.

**Nails**. — Malformation of Congenital — Jamieson, Allen. XXVIII. 420.

**Narbenkeloid** nach Verbrennung. — Ehrmann. XXX. 292.

**Nasenhöhlen**. — Beitrag zum Studium der mit tertiären Syphilomen verbundenen Eiterungen der — Hallopeau und Jeanselme. XXIX. 158.

**Néoplasme** — pris pour une affection spécifique. — Tchaguine. XXVII. 461.

**Nephrité** suppurée — avec abcés multiples. — Tuffier. XXIX 486.

**Nephritis** — Ueber — bei Syphilis hereditaria tarda. — Bach. XXVIII. 476.

**Nephritis** bei Syphilis. — Neumann. XXX. 419.

**Nerven** und Nervenendigungen in spitzen Condylomen. — E. Vollmer. XXX. 363.

**Nervensystem**. — Ueber die Tripperinfection als ätiologisches Moment bei Erkrankungen des Nervensystems. — Durdufi XXVII. 284.

**Nerveus** complications. — Les — de la blennorrhagie. — Raymond. XXVII. 285.

**Nervous** system. — Syphilitic affections of the — Lecture I. General pathology of syphilis: arterial disease. Lecture II. Syphilitic arteritis and phlebitis: Gummata. Lecture III. Gummata and Pachymeningitis. — Bristowe, J. S. XXVIII. 442.

**Neurasthenie** syphilitique. — Fournier. XXVIII. 442.

**Nierensecretion** — Ueber den Einfluss einiger edler Metalle auf die — Cohnstein. XXVI. 459.

**Nourricerie**. — La — de l'hospice des enfants assistés. (Enfants syphil. et suspects.) — Nicolle. XXVIII. 474.

## O.

**Oculomotoriusparalyse** — Die Aetiologie und ätiologische Diagnostik der — mit Berücksichtigung der patholog. Anatomie. Zwei neue Fälle einseitiger, isolirter localer Oculomotoriusparalyse. — Dalichow, A. XXVIII. 462.
**Oedem.“** — Ueber Quinckes „acutes circumscriptes — Forssberger. XXVI. 289.
**Oesypus.** — Ueber — Rosenthal, O. XXX. 119, 286.
**Opthalmia** leprosa. — Hulanicki. XXVIII. 414.
**Ophthalmie** blennorrhagique. — De l' — Essad. XXVII. 278.
**Ophthalmoblennorrhoe.** — Intrauterine — Paryschew. XXVII. 277.
**Opthalmoplegie** nach Lues. — Ehrmann. XXVII. 427.
**Orchio** epididimite blennorrhagica. — Concributo alla cura ambulatoria dell' — Bovero. XXX. 132.
**Orchite** comme complication de l' influenza. — Trois cas d' — Zampetti. XXVI. 495.
**Orchitis.** — Epidemische — Nobl. XXX. 420.
**Orchitis** following influenza. — Briscoe. XXVI. 495.
**Orchitis** following influenza — A case of acute — Harris. XXVI. 495.
**Orchitis** following influenza. — A case of acute — Kelly, Gordon. XXVI. 495.
**Orchitis** und Epididymitis. — Behandlung der — Hasencamp. XXX. 133.
**Osseusses** heredosyphilitiques tardives. — Etude sur les localisations — Gangolphe, Michel. XXIX. 445.
**Ostéo**-arthropathie hypertrophiante — Un cas d' — chez une syphilitique. — Chrétien. XXVIII. 438.
**Osteomyelitis** variolosa. — Ueber — Chiari, H. XXX. 121.
**Otitis** interna syphilitica. — Charagac. XXVIII. 464.
**Oxychinaseptol** (Diaptherin) — Erfahrungen über das — als Antisepticum. — Steinmetz. XXX. 117.

## P.

**Pachyméningite** cervicale hypertrophique d'origine syphilitique — Le Boeuf. XXVIII. 451.
**Papillomes** syphilit. — Tumeurs condylomateuses du larynx — Lacoarret. XXVIII. 434.
**Paraffinembolie** — Discussion zu Blaschko's Vortrag über die — der Lunge. Lewin, G. XXIX. 462.
**Paraffinembolie** — Ueber — der Lungen bei intramusculären Quecksilberinjectionen. — Blaschko, A. XXIX. 462.
**Paralyse** — Ueber die Pupillenreaction und einige andere Erscheinungen bei der allgem. fortschreitenden — mit Berücksichtigung der Syphilisfrage. — Oebeke. XXVIII. 453.
**Paralysie** géneral. — Les causes de la — Nicoulau. XXVIII. 453.
**Paralisie** géneral et Syphilis. — Morel-Lavallée. XXVIII. 452.
**Paralysie** spinale syphilitique. — Un cas de — Glorieuse. XXVIII. 461.
**Paralysis** progressiva — und Lues. — Nobl. XXVII. 430.
**Paralysis** spinalis syphilitica (Erb.) und verwandte Krankheitsformen. — Sidney Kuh. XXVIII. 459.
**Paralytiques** généraux. — Des antécédents syphilitiques chez quelques — Fêlliatre. XXVIII. 453.
**Paraplegies** — Contribution à l'étude des — d'origine syphilitique. — Baulloche. XXVIII. 461.
**Paretic** dementia — and syphilis. — Kiernan, Jac. G. XXVIII. 453.
**Pemfigo.** — Ricerche anatomo-patologiche sul — Rossi. XXVI. 455.
**Pemphigus.** — Neumann. XXX. 104.
**Pemphigus**-Aetiologie. — Beitrag zur — Strelitz. XXVII. 116.
**Pemphigus.** — A lecture on — Payne, Jos. Fr. XXVIII. 411.
**Pemphigus** — Ein Fall von — Kaposi. XXVI. 436.

**Pemphigus**: its Clinical Varieties and Treatment. Corlet. XXX. 298.
**Pemphigus.** — Serpiginös gruppirter — Nobl. XXVII. 435.
**Pemphigus.** — The clinical varieties and treatment of — Corlett. XXVIII. 410.
**Psoriasis** und Ichthyosis serpentina. — Kaposi. XXX. 419.
**Pemphigus** foliaceus Casenave. — Ein Fall von — Nikolsky. XXX. 298.
**Pemphigus** foliaceus serpiginosus. — Ein Fall von — Kaposi XXVI. 436.
**Pemphigus** hystericus. — Lewin. XXVI. 299.
**Pemphigus** jodique de la peau. — Trapeznikof. XXIX. 465.
**Pemphigus** neonatorum. — Zur Lehre vom — Ssematschenko. XXVI. 290.
**Pemphigus** neonatorum syphiliticus. — Fest. XXVIII. 475.
**Pemphigus** vegetans. — Neumann. XXVI. 433.
**Pemphigus** vegetans. — Ueber — Köbner. XXVI. 130.
**Pemphigus** vegetans. — Kaposi. XXX. 424.
**Pemphigus** vulgaris. — Spiegler XXVIII. 388.
**Pemphigus** vulgaris. — Zur Aetiologie des — du Mesnil de Rochemont. XXX. 163.
**Pemphigus** with polymorphus erythema. — Sherwood-Dunn XXVI. 447.
**Penis.** — Fibrous plaque from — Willet. XXVI. 492.
**Penis.** — Unstriped myoma of the — Arbuthnot Lane. XXVI. 492.
**Perforation** des weichen Gaumens im recenten Stadium der Syphilis. — Lang. XXX. 105.
**Périnée.** — Tumeur du — Schwartz. XXIX. 472.
**Periorchitis.** — Entzündliche proliferirende — Nobl. XXVIII. 151.
**Peritheliome.** — Multiple Tumoren des Kopfes seltener Art — Kaposi. XXIX. 162.
**Perniciöse** Anämie. — Secundäre — nach Syphilis. — Klein. XXVII. 456.
**Perspiration** — Ueber die — bei Hautkranken. — Quincke, H. XXX. 116.
**Phaneroskopische** Beobachtung — Die Untersuchung der Haut durch — und Glasdruck. — Saalfeld. XXIX. 149.
**Phimosis** — De l'influence du — sur les voies urinaires superieures. Bazy. XXIX. 469.
**Phimosis.** — De l'oedème du prépuce après l'opération du — Damadiene, A. XXIX. 470.
**Phimose** — Operation der — nach Hagedorn. — Habs. XXIX. 469.
**Phimosis**, ses consequences, son traitement. — Du — Germa. XXVI. 493.
**Phimosis** congénital. — Sur un cas de — suivi d'accidents mortels. — Picqué. XXIX. 469.
**Phlegmasia** alba dolens. — Nobl. XXVIII. 151.
**Pichi** (Fabiana imbricata), ein Mittel gegen Krankheiten der Harnorgane. — Friedländer, M. — XXVII. 292.
**Pigmentation** cutanée — dans l'arsenicisme. — Richardière. XXX. 118.
**Pigmentsarcom.** — Zur Nomenclatur des idiopathischen — Kaposi. XXIX. 164.
**Pityriasis** alba atrophicans. — Demonstration eines Falles von — Jadassohn. — XXIX. 143.
**Pityriasis** pilaris. — van Haren Noman. XXVI. 452.
**Pityriasis** rosea. — Peter. XXVII. 305.
**Pityriasis** rubra. — Peter. XXVIII. 398.
**Pityriasis** rubra. — Un cas de — Cheinisse. XXX. 298.
**Pityriasis** rubra und die Beziehungen zwischen Hautkrankheiten und Pseudoleukaemie. — Ueber — Peter. XXX. 298.
**Plaque** muqueuse de la conjonctive oculaire. — Un cas de — Trapeznikof. XXVIII. 434.
**Plasmazellen**, ein Beitrag zur Kenntniss der Herkunft der entzündlichen Infiltrationszellen. — Ueber die sogenannten — Thomas von Marschalko. XXX. 241.

**Plasmazellen.** — Ueber die sogen. — Th. Marschalko. XXX. 3.
**Polynévrite.** — Note sur une observation de — Petrini. XXIX. 136.
**Pox** in the carly stages. — On the diagnosis of small — Lavill. XXVII. 106.
**Pox.** — The prevention and mitigation of small — Eade. XXVII. 107.
**Pratique** dermatologique — La — et syphiligraphique Paul Lefert. XXIX. 493.
**Primäraffect** an der Nase mit consecut. Oedema indurat. — Neumann. XXX. 105.
**Primäraffect.** — Seltene Localisation eines extragenitalen luetischen — Nobl. XXVII. 312.
**Preputial** adhesions — in children with cases. — Cooke. XXIX. 469.
**Proctitis** blennorhoica. — Nobl. XXX. 113.
**Prolapsus** rectal. d'origine syphilitique. — Lasse. XXVIII. 436.
**Prostate** — Abcés de la — terminé par la mort chez un viaillard de 82 ans, soumis depuis longtemps à l'usage de la sonde. — Dubuc. XXIX. 489.
**Prostata.** — A new treatment of prostatic. hypertrophy. — Betton Massey. XXIX. 490.
**Prostata** — Ascesso acuto della — trattamento chirurgico per la via dell' uretra. — Figini, Carlo. XXIX. 489.
**Prostata.** — Die Massage der — Ebermann, A. L. XXIX. 489.
**Prostata.** — Ein Fall von abnormer Vergrösserung der — Oestreich. XXVI. 495.
**Prostata** — Lésions produites dans la region prostatique de l'urèthre par le dilatateur de Dolbeau. — Mattignon. XXIX. 490.
**Prostatectomy.**—Two cases of perineal — Mansell Moulin XXVI. 496.
**Prostatic** enlargement. — On the diagnosis of the different forms of — Mac Munn XXVI. 498.
**Prostatite** suppurée produite par le bacterium coli commune. — Barbacci. XXVI. 498.
**Prostatic** obstruction. — Galvanocautery for — Bruce-Clarke. XXVI. 495.
**Prostatique.** — Traitement chirurgical de l'hypertrophie — Keyzs, XXVI. 496.
**Prostatite** tuberculeuse. — Desnos. XXIX. 473.
**Prostatitis.** — Ueber Ichthyolsuppositorien bei der Behandlung der — Freudenberg, A. XXIX. 490.
**Prostatitis.** — Zur Massage der — Thure-Brandt. XXIX. 489.
**Prostitutas.** — Interrogatorio de las — Ronquillo. XXVII. 136.
**Prostitution** d'Etat en Italie. — La — Crudeli XXVII. 136.
**Prostitution.** — The Control of — Pouell, Aron M. XXX. 130.
**Prostitutionsfrage.** - Zur - Blaschko. XXVII. 134.
**Prurigo.** — Betrachtungen über — Vidal. XXVI. 297.
**Pruritus.** — Ein Fall von — Finger. XXVI. 435.
**Pruritus** vulvae. - Ueber - Czempin. XXX. 297.
**Pseudo**-chancre redux — Evolution et nature du — d'Alfred Fournier. — Morel-Lavallée. XXVII. 472.
**Pseudoparalysis** syphilitique — Sur la — ou maladie de Parrot à propos de quatre nouveaux cas de guérisons. - Moncorvo. XXVIII. 437.
**Psoriasi.** — Note istologiche sopra alcuni casi di — Mantegazza. XXVI. 451.
**Psoriasis.** — Barendt. XXX. 298.
**Psoriasis** — Behandlung der — mit Jodkali in hohen Dosen. — Cerchez. XXIX. 163.
**Psoriasis.** — A contribution to the histology of — Piffard. XXVII. 115.
**Psoriasis** and Syphilis. — Cantrell, J. A. XXVII. 461.
**Psoriasis.** — Etude sur la pathogénie du — Coffin. XXVIII. 408.
**Psoriasis.** — Notes on — Abraham. XXVIII. 408.
**Psoriasis.** — Seltene Localisation von — Spiegler. XXVII. 429.
**Psoriasis.** — Traitement du — Coffin, Alb. XXVIII. 409.

**Psoriasis** treated by thyroid extract — a clinical lecture on a case of — Bramwell. XXX. 298.
**Psoriasis** — Ueber die Behandlung der — mit grossen Dosen von Jodkalium, nebst Bemerkungen über die Jodwirkung. — Seifert. XXVII. 323.
**Psoriasis** und serpiginöses Syphilid. — Nobl. — XXX. 105.
**Psoriasis** universalis — Ein Fall von — Neumann XXVI. 436.
**Psoriasis** universalis. — Spiegler. XXX. 107.
**Psoriasis** universalis. — Letal verlaufender Fall von — Neumann. XXVII. 93.
**Psoriasis** universalis. — Zwei Fälle von — Kaposi. XXVI. 145.
**Psoriasis** vulgaris. — Neumann. XXVIII. 393.
**Psoriasis** vulg. bei achtjährigem Mädchen. — Kaposi. XXX. 293.
**Psoriasis** vulgaris der Hohlhand. — Nobl. XXVII. 87.
**Psorospermosen** der Haut, — Ravogli. XXIX. 158.
**Psychosen.** — Zur Syphilis des Centralnervensystems und der — Oebeke. XXVIII. 447.
**Purpura** after small doses of jodide of potassium. — Rapid production of — Robinson. XXVI. 448.
**Pyelitis** im Kindesalter. — Ueber — Monti. XXVII. 156.
**Purpura** infectieux. — Un cas de — Lebreton. XXX. 297.
**Pyélo-**nephrites des femmes enceintes. Reblaud. XXIX. 486.
**Pyurie.** — Ueber — Posner, C. XXIX. 482.

## Q.

**Quecksilber** aus der grauen Salbe. — Ueber die Verdampfung von — Kunkel. XXVI. 459.
**Quecksilbercuren** — Ueber die Wirkungen von — bei temporär abgelaufener Syphilis. — Watraszewski. XXIX. 39.
**Quecksilberinjectionspräparate** — Zur klinischen Verwendung einiger, schwer löslicher — Ullmann. XXVI. 318.
**Quecksilbervergiftung.** — Der Stoffwechsel der Kaninchen bei acuter — Schroeder, H. XXIX. 464.

## R.

**Raynaud'sche** Krankheit. — Kaposi. XXVIII. 396.
**Reinfectio** syphilitica. — Neumann XXVII. 428.
**Reinfectio** syphilitica — Ein Fall von — Pacolow, P. XXVII. 455.
**Reinfection** syphilitique — Pauly. XXVII. 455.
**Réglementation** en Belgique au point de vue sanitaire — La — Moeller. XXVII. 136.
**Resorption** — Ueber die — einiger Salze durch d. Haut bei Einreib. ders. in Form von Salben. — Sokolow. XXX. 115.
**Retention** from impacted calculus in a child. — Marshall. XXVI. 492.
**Rétinite** syphilitique. — Traitement de la — Boé. XXIX. 463.
**Rétrécissements** de l'uréthre-Traitement des — par l'électrolyse. — Reynier. XXVII. 298.
**Rétrécissements** de l'urèthre — Traitiment des — par l'electrolyse. Guelliot. XXVII. 298.
**Rétrécissements** de l'uréthre — Traitement des — par l'électrolyse. — Bazy. XXVII. 299.
**Rétrécissements** uréthraux — Classification des — cicatriciels basée sur les faits fournis par l'électrolyse linéaire. — Fort. XXVII. 298.
**Rhinosclerom.** — Spiegler. XXVII. 318.
**Rhumatisme** articulaire à la suite d'une vulvite blennorrhagique. — Richardière. XXVII. 281.
**Rigidité** du col chez les syphilitiques. — Crouzat. XXVIII. 435.
**Rigidité** syphilit. du col. de l' utérus. — Blanc. XXVIII. 435.
**Ringworm.** — Treatment of — Eddowes, Alfred. XXVII. 269.
**Ringworm.** — The treatment of — Eddowes. XXVIII. 424.
**Ringworm** of the scalp. — Colcott, Fox. XXVIII. 423.

**Roseola** — On the features which distinguist Epidemic — (Rose Rash) from Measles and from Scarlet fever. — Dukés, Clement. XXX. 121.
**Roseolarrecidiv** 29 Jahre nach der Infection. — Zeissl, M. v. XXVII. 468.
**Rötheln.** — An outbreak of — Meredith, John. — XXVIII. 412.
**Rötheln** — The Diagnosis bet ween — and scarlet fever. — Atkinson, F. P. XXVIII. 412.
**Rückblick** auf ein Vierteljahrhundert. — Pick. XXVI. 5.
**Rückenmark.** — Ein Beitrag zur Kenntniss d. syphilit. Erkrankungen des — Mourek, Heinrich. XXVIII. 455.
**Rückenmarksyphilis.** — Ueber — Goldflam. XXVIII. 454.
**Rupia.** — A case of syphilitic — Bauer, Joseph. XXIX. 464.
**Rupia** syphilitique. — Sozoïodol de mercure en injections sous-cutanées dans un cas de — Gaudin. XXIX. 458.

## S.

**Salicylexanthem.** — Ein Fall von — Beier, Emil. XXVIII. 125.
**Salol** — Du — comme antiseptique urinaire. — Reynier. XXIX. 488.
**Salpingitis.** — Die gonorrhoische — Walton. XXX. 135.
**Salpingitis** — Ein Fall von gonorrhoischer — durch Laparotomie geheilt. — Dumont. XXVII. 294.
**Salpingitis** — Le pur des — au point de rue bactériologique. — Hartmann et More. XXX. 132.
**Sarcom-Melano.** — Ein Fall von — Hlawatsch. XXVI. 146.
**Sarcom.** — Pigment- — Kaposi. XXVI. 147.
**Sarcoma** cutis. — Hartzell. XXVI. 310.
**Sarcoma** — Melanotic — of sole. — Jamieson, Allen. XXVIII. 418.
**Sarcomata** multiplicia cutis et lymphosarcoma tonsillae dextrae. — Seltener Fall von — Sedziak. XXVI. 310.
**Sarcomatosis** cutis. — Kaposi. XXVI. 309.
**Sarkom** der weiblichen Urethra. — Ehrendorfer. XXIX. 472.
**Sarkomatosis** cutis. — Ueber die sogenannte — Spiegler, Eduard. XXVII. 163.
**Sassaparille.** — Ueber — Kobert. XXIX. 465.
**Scabies,** — A case of pigmentation due to — simulating Addison's disease. — Jamieson, Allan. XXVIII. 419.
**Scabies.** — Experiences with — Chenery. XXVIII. 411.
**Scabies** its symptoms, diagnosis and treatment. — Contrell Abott. XXVIII. 411.
**Scabies** und Syphilis. — Nobl. XXVII. 312.
**Scarlet** fever — A case of — with relapse, acute rheumatism and purpura haemorrhagica; recovery. — Philipps, Sidney. XXVIII. 412.
**Scarlet** ferer with secondary attades, occurring in one family. — Report of three cases of — Kennedy. XXVI. 441.
**Schanker.** — Die Natur d. weichen — Finger. XXIX. 164.
**Schankerbubo** — Beiträge zur Aetiologie des — nebst Untersuchungen über das Ulcus molle. — Spietschka, Th. XXVIII. 25.
**Schleimhäuten** Unterstützung von Aetzwirkungen auf — durch Abänderungen physiologischer Secretionen. — Köbner. XXVI. 123.
**Schweiss.** — Ueber die Zusammensetzung d. menschl. — u. den relativen Salzgehalt der Körperflüssigkeiten. — Harnack-Erich. XXX. 115.
**Schweisssecretion** — Ueber den Einfluss der — auf das Blut. — Grawitz, E. XXVIII. 405.
**Sclerodactylie.** — Zur pathologischen Anatomie der — Wolters, Max. XXX. 323.
**Scleroderma.** — A case of localised gangrene of the leg occuring in the course of — Foulerton. XXVI. 306.
**Scleroderma.** — Acute — Osler, William. XXVIII. 418.

**Sclerodermа.** — Zur pathologischen Anatomie der — Hoffa, Albert. XXVII. 266.
**Sclerodermie.** — Kaposi. XXVI. 434.
**Sclerose.** — Neumann. XXVII. 95.
**Sclerose.** — Extragenitale — Wappner. XXVII. 91.
**Sclerose.** — Exulcerirte — Schiff. XXVI. 433.
**Sclerose.** — Gangränöse — Nobl. XXVII. 318.
**Sclerose** unterhalb des unteren Augenhöhlenrandes. — Neumann. XXVII. 316.
**Sclerose.** — Zur Frage der Excision der Initial- — Gerber. XXVI. 154.
**Seborrhoische** Ekzem. — Das — Unna. XXX. 297.
**Sialorrhoe** in Folge einer fast ganz vicariirenden Ausscheidung des Quecks. durch die Speicheldrüsen. — Weiss. XXVI. 460.
**Skin.** — A case of socalled colloid degeneration of the — Fox. XXVI. 300.
**Skin.** — Diseases of the — Malcolm Morris. XXIX. 493.
**Skin** eruptions, which occur in septicaemia following scarlet fever and diphtheria. — On the — Manning. XXVI. 441.
**Sklerodermie.** — Ehrmann. XXVIII. 395.
**Sklerodermie.** — Schütte. XXVII. 439.
**Sklerodermie** — Circumscripte — im sklerotischen Stadium. — Nobl. XXVIII. 150.
**Sklerodermie** im Kindesalter. — Zur — Carstens. XXVII. 116.
**Sklerose** an der Portio. — Spiegler. XXX. 293.
**Sklerose** der Harnröhre. — Lilienthal. XXVII. 302.
**Sklerose** — Extragenitale — in der Bauchhaut. — Nobl. XXVII. 431.
**Small**-pox — On some points in the diagnosis of — as illustrated in the Washington epidemic. — Guest Gornall, J. XXVIII. 412.
**Solveol** — Einige Erfahrungen über — (neutrale, wässerige Kresollösung) als Antisepticum. — Hiller, A. XXVII. 289.
**Sozojodol**-Quecksilberlösung — Ueber die Bereitung der — zur Behandlung luetischer Affectionen. — Schwimmer. XXIX. 458.
**Specific** lesion. — Marrin. XXVIII. 458.
**Spermatocystitis** als Complication der Urethritis. — Petersen. XXIX. 138.
**Spermatogénèse** chez les mammifères et chez l'homme. — La — Vialleton. XXVII. 132.
**Spermatozoides.** — La numération des — Guelliot. XXVII. 132.
**Spinalparalyse.** — Spastische — Lewin. XXVII. 306.
**Spinalparalyse** — Ueber recidivir. (wahrscheinl. luetische), sogen. spastische — im Kindesalter. — Friedmann, M. XXVIII. 458.
**Spinalstörungen** bei Lues. — Ledermann. XXVII. 441.
**Spüldilatatoren.** — Erfahrungen über die Behandlung der infiltrirenden Urethritis mit — Lohnstein. XXIX. 133.
**Stomatite** mercurielle. — Sur la pathogénie de la — Lermoyez. XXIX. 463.
**Streptobacillen** (Unna) in Schnitten eines weichen Schankers. — Finger. XXVIII. 149.
**Stricture** of the Male Urethra and its Treatment by Electricity. — Cannady, Chas. G. XXVII. 300.
**Stricture** of the rectum. — Matthews, J. M. XXVIII. 436.
**Stricture** of the rectum. — Specimen of syphilitic — Perforation of bowel by bougie. — Rutherfurd, Henry. XXVIII. 436.
**Stricture** of the urethra — The treatment of — by electricity. Moullin, C. XXVII. 299.
**Stricture** of the Urethra. — The treatment of — Southam, F. A. XXVII. 296.
**Stricture** of the urethra treated by water pressure. — Smith, Charles J. XXX. 135.
**Stricturen** d. Harnröhre. — Casuistische Mittheilung zur elektrolyt. Behandlung. — Görl. XXVI. 117.
**Strictures** — Ueber — der weibl. Urethra. — Meisels, F. A. XXVII. 296.
**Strictures** of the urethra. — A new instrument for the treatment of difficult — Miller. XXVII. 298.

**Strictures.** — Electricity in — Blackwood, William. XXVII. 290.
**Strictures** of large calibre. — The treatment of gleet due to presence of — Christian. XXX. 132.
**Strictures** of the urethra. — The practical monagement of — Cole. XXX. 132.
**Strictures.** — The Electrical Treatment of — Walling, W. H. XXVII. 301.
**Sublimatinjectionen.** — Baccelische intravenöse — Neumann. XXX. 110.
Derselbe Gegenstand. — Uhma. XXIX. 191.
**Sublimato** corrosivo. — Iniezioni endovenose di — Jemma. XXX. 457.
**Sublimato** corrosivo. — Le iniezioni endovenose di — Bacceli. XXIX. 457.
**Sublimatvergiftung.** — Anatomische Veränderungen nach — Calantoni. XXVI. 460.

## Syphilis. Allgemeiner Theil.

**Syphilid** an der Lippe und Nase. — Neumann. XXX. 418.
**Syphilides** et Prurit. — Coffin. XXVII. 460.
**Syphilis** — A case of malignant — resulting in death. — Roussel. XXVII. 459.
**Syphilis.** — A case of tubercular — Hewith. XXVII. 471.
**Syphilis** acquise de l'enfance. — Greffier. XXVII. 455.
**Syphilis.** — Atténuation de la — Paul. XXVII. 454.
**Syphilis** auf dem Lande. — Material zur Frage von der Verbreitung der — Michailon, W. M. XXX. 130.
**Syphilis** der Parotis und der Glandula sublingualis. — Ueber — Neumann. XXIX. 3.
**Syphilis** bei paterner Infection. — Congenitale — Bergh, R. XXVIII. 474.
**Syphilis** and Typhoid Fever. — Case of — Krim, J. H. XXVII. 460.
**Syphilis** — Clinical Remarks on Cases of congenital — and Rickets — Mercer, A. Clifford. XXIX. 446.
**Syphilis** congenita und Tuberculose. — Hochsinger. XXIX. 139.
**Syphilis** congenital report of a case. — Hessler, R. XXVIII. 475.
**Syphilis** d'emblée. — Impregnation syphilitique. — Verchère. XXIX. 162.
**Syphilis.** — De l'emploi de la tuberculine comme agent révélateur de la — Strauss et Tessier. XXVII 460.
**Syphilis** — Die Antragsteller, welche an — gelitten haben, vom versicherungspflichtigen Standpunkte. — Gollmer. XXVII. 137.
**Syphilis.** — Die Aetiologie der tertiären — Lesser. XXVII. 452.
**Syphilis** — Die — im wirthschaftlichen Leben. — Ledermann. XXVII. 451.
**Syphilis** — Die — im Sjenkow'schen Kreise des Gouvernement Poltawa. — Dazenko, A. N. XXVII. 451.
**Syphilis.** — Ein Fall von congenitaler — Fränkel. XXVIII. 475.
**Syphilis** en Roumanie. — Prophylaxie de la — Petrini. XXVII. 135.
**Syphilis** et érysipèle. Antagonisme apparent entre les germes de l'érisipèle et ceux de la syphilis. — Horwitz. XXVII. 461.
**Syphilis** et grossess. — Sename. XXVII. 458.
**Syphilis** et mercure. — Lépine. XXIX. 456.
**Syphilis** et santé publique. — Barthelèmy. — XXVII. 135.
**Syphilis** from a sociological standpoint. — Westmoreland. XXVII. 451.
**Syphilis** gummosa. — Neumann. XXX. 104.
**Syphilis** héréditaire. — Oussass. XXIX. 446.
**Syphilis** héréditaire anormale. — Molfese. XXVIII. 474.
**Syphilis** hereditaria tarda. — Ueber — Neumann, J. XXVIII. 473.
**Syphilis.** — Hereditäre — Méd. mod. XXVIII. 474.
**Syphilisinfection.** — Extragenitale — Krefting. XXVI. 167.
**Syphilis** insontium. A plea for the restriction of syphilis and a suggestion for the prevention of its spread. — Duncan Bulkley. XXVII. 455.

**Syphilis** insontium. — Gold, Leo G. XXVII. 455.
**Syphilis** in the innocent. — Duncan Bulkley. XXIX. 491.
**Syphilis** — La — dans ses rapports avec la guérison des lésions chirurgicales. — Lydston. XXVII. 459.
**Syphilis** maligna. — Nobl. XXX. 101.
**Syphilis** maligne. — Un cas de — précoce. — Brousse. XXVII. 458.
**Syphilis**. — Maligne — Neumann. XXVII. 317.
**Syphilis**. — Neue Statistik über 1501 Fälle von tertiärer — Ehlers. XXIX. 136.
**Syphilis**, nourrisson, nourrice et Assistance publique. — XXVII. 451.
**Syphilis**, — Schwere secundäre — partus praematurus, multiple Missbildungen des Foetus. — Toujan. XXIX. 446.
**Syphilis**. — Tertiäre — Neumann. XXX. 292.
**Syphilis** tertiaire précoce. — Sur un cas de — Fortunato. XXVII. 459.
**Syphilis** — The antiquity of — and Moses as a health officer. — Jelks, J. T. XXVII. 449.
**Syphilis** — The combination of — and tuberculosis, especially in regard to laryngeal affections. — Williams. XXVII. 459.
**Syphilis** — Ueber die Abhängigkeit des Verlaufes der — von der Infectionsquelle. — Halpern, Jacob. XXVIII. 67.
**Syphilis**. — Ueber die Entstehung der tertiären — Haslund, A. XXVII. 452.
**Syphilis**. — Ueber Vererbung der — Caspary. XXVIII. 472.
**Syphilis**. — Ueber Vorbauung der — Lang-Kopp. XXVI. 112.
**Syphilis** und Eklampsie. — Lang. XXVII. 461.
**Syphilis** und Schwangerschaft. — Augagneur. XXVII. 458.
**Syphilis** und Tuberculose — Gleichzeitiges Vorhandensein von — im Kehlkopfe. — Irsai. XXVII. 460.
**Syphilis**. — Zur Aetiologie von Masern, Pocken, Scharlach und — Döhle. XXVII. 448.
**Syphilisforschung** — Die — im Jahre 1891. — Heller, J. XXVII. 452.
**Syphilitischer** Verlust der Nase. — Kaposi. XXX. 422.
**Syphilitique**. — L'expectation dans les cas douteux d'infection — Beates. XXVI. 317.
**Syphilococcus** — La Syphilis à Herculanum et à Pompei. — II. — soupçonne dès le commencement du 16. siècle. — Buret. XXVII. 450.

Syphilis der Haut, Schleimhaut, der Knochen, Gelenke und Muskeln.

**Syphilid**. — Polymorphes — Neumann. XXVII. 94. XXVIII. 148.
**Syphilides** érythémateuses circinées contemporaines des accidents secundaires précoses. — Étienne. XXVII. 467.
**Syphilide** papuleuse confluente par l'hydrargyrie cutanée aiguë. — Guérison très rapide d'une — Mauriac. XXVI. 326.
**Syphilide**. — The pigmentary — Taylor. R. W. XXVII. 469.
**Syphilis** der Nasenhöhle. — Bemerkungen zur Behandlung der — Schuster. XXVI. 187.
**Syphilis**. — Knochenaffectionen im recenten Stadium der — Nobl. XXX. 112.
**Syphilis**. — Mollusca sebacea und — Neumann. XXVII. 95.
**Syphilis** on the scalp. — Case of initial lesion of — Vaughan. XXVII. 467.
**Syphilis** osseuse — Un cas de — de nature héréditaire, localisée au tibia, chez une filette de 10 ans. — Charon. XXIX. 446.
**Syphilis** primitive de la face. — Barjon. XXVII. 466.
**Syphilis** secondaire de l'amygdale linguale. — Labit. XXVIII. 432.
**Syphiloderm** papulo-squamous. — A case of — Shoemaker, John V. XXVII. 469.
**Syphilides**. — Contribution à l'étude du traitement local des — Balzer. XXVI. 458.
**Syphilides** tertiares ulcereuses. — Présentation de deux cas de — Dubois-Havenith. XXVI. 458.
**Syphilit**. Plaques. — Ravogli, A. XXVIII. 431.

**Syphiliticum.** — Leucoderma. — Neumann. XXVII. 95.
**Syphilitiques** palmaires.—Traitement des Plaques — De Holstein, Vlad. XXIX. 463.
**Syphilit.** Alopecie — Ueber die histolog. Veränderungen der — und ihr Verhältniss zu den Verhältnissen des Alopecia areata. — Giovanni, S. XXVII. 471.
**Syphilitische** Gummata der Larynxmuskeln. — Ein Fall von — Elsenberg, Ant. XXIX. 57.
**Syphilitische** Unterschenkelgeschwüre. — Zur Behandlung — Dotschefski, J. J. XXIX. 463.
**Syphilitischen** Affectionen der Mundhöhle. — Ueber die locale Anwendung der Chromsäure in der Behandlung der — Feibes. XXVI. 462.
**Syphilitischen** Alopecie und ihr Verhältniss zu den Veränderungen der Alopecie areata. — Ueber die histolog. Veränderungen der — Giovannini. XXVI. 299.
**Syphilitischen** Ulcerationen. — Ueber die locale Anwendung der Chromsäure bei — Heryng. XXVI. 462.
**Syphilitischer** Erkrankung. — Ueber Exstirpation des Rectums bei — Sick. XXVI. 326.

Syphilis des Nervensystems.

**Syphilide** cerebrale precoce. — Un caso di — Francesco, Gennaro de. XXVIII. 449.
**Syphilis** cerébrale. — Des injections d'huile grise dans les cas de. — Sacaze et Magnol. XXIX. 460.
**Syphilis** cérébrale. — Quelques faits de — Hergott. XXVIII. 449.
**Syphilis** cerebrospinalis. — Tompkins. XXVIII. 452.
**Syphilis** d. Hirns. — Beitrag zu d. Sehstörungen bei — Uhttoff. XXVI. 134.
**Syphilis** — Die im höheren Lebensalter erworbene — und die Krankheiten des Nervensystems. — Mendel. XXVIII. 152.
**Syphilis** héréditaire tardive. — Hémiplegie spasmodique infantile. — Vandervelde. XXVIII. 474.
**Syphilitic** nervous affections. — The treatment — Spitzka. XXVI. 325.

Syphilis des Gefässsystems.

**Syfilide** del cuore. — Sulla. — Barmalo, Carmelo. XXVIII. 466.
**Syphilitic** heart. Probable. — Pears XXVIII. 466.
**Syphilis** — The relations of lymphlatic glands to — Zeisler. XXVII. 461.
**Syphilis** tertière — Sur un cas de — du sein. — Escaude. XXVIII. 431.
**Syphilitique** secondaire — Lymphangite — Cordier. XXVIII. 431.

Syphilis der Sinnesorgane.

**Syphilis** des Auges. — Die — Froehlich, Conrad. XXVIII. 463.
**Syphilis** hereditaria — am Auge und Trauma. — Bronner. XXVIII. 476.
**Syphilis** in the Eye. — Interesting manifestation of — and Throat: Ulcer of the epiglottis, strabismus and Paralysis of Ocular Muscles. — Parker. XXVIII. 463.
**Syphilitic** irido - chorioiditis. — Subconjonctival injections of sublimate Solution — Lagrange XXVI. 326.

Syphilis der Respirationsorgane.

**Syphilis** der oberen Luftwege. — Jurasz. XXVI. 119.
**Syphilis** der oberen Luftwege. — Seifert. XXVI. 119.
**Syphilis** der oberen Luftwege. — Bryan, J. H. XXVIII. 434.
**Syphilis** hereditaria laryngis — Ueber einen Fall von — bei einem Kinde von $4^1/_2$ Jahren. — Chiari, O. XXVIII. 475.
**Syphilis** of the larynx. — Semon, T. XXVIII. 433.
**Syphilis.** — Ueber Lungenaffection nach intramsculärer Injection unlöslicher Quecksilberpräparate bei — Ödmansson, E. XXIX. 461.
**Syphilitische** Kehlkopfstenose. — Lazarus, J. XXVIII. 434.

Syphilis der Eingeweide.

**Syfiloma** della lingua. — Baccelli Quido. — XXVIII. 433.
**Syphilis** hépatique. — Prantois. XXVIII. 468.

**Syphilis** in the rectum. — Instances of late secondary manifestations of — Tuttle, James P. XXVIII. 435.
**Syphilis** of the tongue. — Case of — Alexander, S. XXVIII. 432.
**Syphilitic** Gummata in liver — and spleen. — Smith, W. G. XXVIII. 469.
**Syphilis** Viscerale. — (Epiglottis, Leber, Lunge.) — Virchow, R. XXVIII. 468.

Syphilistherapie.

**Sifilide** precoce, — Ricerche ematopatologiche, nella — in rapporto all'azione antisifilitica del Mercurio. — Fisichella Vincenzo. XXVII. 456.
**Sifilitici.** — Dell' azione comparativa di alcuni preparati mercuriali e del joduro di potassio sul ricambio materiale e sul sangue dei — Levi, Leone. XXIX. 431.
**Sifiloma.** — Sull' infiltrazione flogistica in tratti di cute apparentemente sani nelle vicinanze del — Campana. — XXVII. 454.
**Syphilis.** — Application de la chaleur dans le traitement de la — Oussass. XXIX. 456.
**Syphilis.** — A protest against the premature administration of mercury in — Lane, J. Ernest. XXIX. 454.
**Syphilisbehandlung.** — Die Principien der neueren — Ehrmann. XXVI. 158.
**Syphilisbehandlung.** — Zur — Saalfeld. XXX. 428.
**Syphilis.** — Beitrag zur hypodermatischen Anwendung unlöslicher Hg-Praeparate bei — Levy. XXVI. 323.
**Syphilis** by dogs serum. — Preliminary note on the treatment of — Cotterell. XXVI. 317.
**Syphilis.** — Betrachtungen über und Versuche mit einer neuen Behandlung der - Bonaduce, Salvatore. XXIX. 450.
**Syphilis.** — Blutseruminjectionen gegen — Kollmann. XXIX. 450.
**Syphilis.** — Chrombehandlung bei — Güntz. XXVI. 463.
**Syphilis** — Concerning ocular — and its different methods of treatment. Chibert. XXIX. 463.
**Syphilis.** — Considérations sur le traitement constitutionel de la — Frémicourt. XXVI. 158.
**Syphilis.** — Die Behandlung der — Jullien. XXIX. 165.
**Syphilis.** — De l'avortement dans la — Wallich. XXVII. 458.
**Syphilis.** — Die Calomelseife bei der percutanen Behandlung der — Watraszewski, V. XXIX. 455.
**Syphilis.** — Die subcutane Anwendung hoher Dosen Sublimats gegen — Horowitz, E. XXIX. 456.
**Syphilis.** — Du traitement local dans certaines lésions ulcéreuses et ulcérogommeuses de la — Bock. XXVI. 458.
**Syphilis.** — Grey Powder for — Lewis. XXVI. 325.
**Syphilis.** — Hypodermatic medication in — Wolff, L. XXIX. 456.
**Syphilis** its treatment by intramuscular injections of soluble mercurial salts. Cotterell, Edward. XXIX. 458.
**Syphilis.** — Les injections mercurielles dans le traitement de la — Raymond. XXVI. 323.
**Syphilis.** — L'Europhène en injections hypodermiques dans le traitement de la — Gaudin. XXIX. 464.
**Syphilis** mit subcutanen Inject. von Asparagin-Quecksilber. — Ueber Behandlung der — Neumann. XXVI. 324.
**Syphilis** mittelst intramusculärer Inject. von Quecksilbersalicylat. — Die Behandlung der — Eich. XXVI. 324.
**Syphilis** par la méthode hypodermique. — Traitement de la — Simon y Nieto. XXVI. 318.
**Syphilis** par le chaleur. — Traitement de la — Kalashnikoff. XXVI. 463.
**Syphilis** par les injections de succinimide mercurique. — Traitement de la — Arnaud. XXVI. 323.
**Syphilis** par les injections de succinimide mercurique. — Du traitement de la — Jullien. XXVI. 324.
**Syphilis.** — Seruminjectionen gegen — Kollman. XXVI. 111.
**Syphilitic** mother — The influence of treatment of a — especially during pregnancy, upon the health

of the infant. — Etienne. XXVIII. 474.
**Syphilitique.** — Lechlorure d'or et l'iodure de manganése dans le traitement de la cachexi · — White. XXVI. 462.
**Syphilitischer** Geschwüre. — Localbehandlung — Swertschkon. XXVI. 462.
**Syphilis.** — 5% Sublimatinjectionen bei Rachen- und Larynx- — Irsai. XXIX. 457.
**Sifilide.** — Sulla azione del siero di sangue diagnello contro la — Tommasoli. XXVI. 318.
**Syphilis** — Sur le traitement de la — par les injections intra musculaires de sublimé à 5 pour 100. — Piasecki. XXIX. 457.
**Syphilis** — Sur le traitement de la — par les injections sous-cutanées d'oxyde mercurique jaune. — Van Haren Noman. XXIX. 460.
**Syphilis.** — Technique des injections sous-cutanées des sels mercuriels dans la — Du Castel. XXIX. 456.
**Syphilis.** — The tannate of mercury in the treatment of — Allen. XXVI. 325.
**Syphilis** — The treatment of constitutional — by external methods of administr. of mercury. — Sbaw-Mackenzie. XXIX. 455.
**Syphilis.** — Treatment of — Wangh. XXVI. 155.
**Syphilis.** — The treatment of — Greene. XXVI. 156.
**Syphilis.** — The treatment of — Namara. XXVI. 325.
**Syphilis.** — The use of mercury in suspectet — Fox, Hingston. XXVI. 317.
**Syphilis** — The treatment of tertiary — by inunction. — Campbell Williams. XXIX. 455.
**Syphilis.** — Traitment régulier de la — Bontemps. XXVI. 155.
**Syphilis.** — Traitment abortif de la — Ch. Mauriac. XXIX. 452.
**Syphilis** — Traitement de la — pendant la grossesse. — Viretta-Bellaserra XXIX. 454.
**Syphilis** — Ueber die Behandlung der — mit Injectionen von Calomel und salicylsaurem Quecksilber. — Von Dr. K. E. Lindén. XXVII. 191.
**Syphilis** — Ueber die Behandlung der — mit subcutanen Injectionen von Succinimid - Quecksilber. — Herz. XXIX. 457.
**Syphilis** — Ueber die Behandlung der — mit unlöslichen Quecksilberpräparaten. — S. Gold. XXIX. 459.
**Syphilis.** — Un moyen pour rendre indolores les injections intramusculaires du calomel dans la — Blondel. XXIX. 459.
**Syphilis** — Vier Fälle von abortiver Behandlung der — durch Excision des Primäraffectes. — S. Goldenberg. XXIX. 453.
**Syphilis** während der Schwangerschaft. — Behandlung der — Etienne. XXVI. 159.
**Syphilis** zu behandeln? — Wie und wann ist — Kuznitzky. XXVI. 159.
**Syphilis.** — Zur Behandlung der — Ernst Gebert. XXIX. 451.
**Systematisirungsversuche** in der Dermatologie. — Ueber die modernen — Kaposi. XXIX. 73.
**Syringomyelie** mit Haut- u Schleimhauterscheinungen. — Ueber einen Fall von — Neuberger. XXVI. 128.

## T.

**Tabes.** — Ein Fall von syphilitischer — Dinkler. XXVIII. 457.
**Tabes** and Syphilis. — Sachs. XXVIII. 456.
**Tabes** et paralysie générale. — Courtois XXVIII. 456.
**Tabes** syphilitique précoce. — Observation de — Pauly. XXVIII. 457.
**Tabes** und Syphilis. — Berg. XXVIII. 456.
**Tabes** und Syphilis. — Die neueren Forschungen über d. Zusammenhang zwischen — Isaac. XXVI. 141. Discussion hierzu XXVI. 284.
**Tabetiker.** — Syphilitischer — mit Geschwülsten der Zungenwurzel und des Kehlkopfes. — Lewin. XXVIII. 457.
**Tabischen** Paralyse. — Ein unter dem Bilde der — verlauf. Fall von Syphilis d. Centralnervensystems. — Brasch, Martin. XXVIII. 450.
**Taches** bleues an den Unterschenkeln. — Nobl. XXVII. 318.

**Tattoving** and its Success ful Removal. — Ohmann-Dumesnil. XXVIII. 404.
**Teerpräparat.** — Ueber ein neues — L. Fischel. XXX. 91.
**Ten** years service — Notes from — at the Philadelphia dispensary for skin diseases. — Stellwagon. XXVII. 451.
**Tessuto** elastico — Contributo allo studio del — della pelle umana. — Sechi, T. XXVIII. 403.
**Testicles** and thein appendages — Affections of the — in hereditary syphilis. — Taylor. XXVIII. 476.
**Testiculaire** sur le developpement organique. — Influence de la sécrétion — Variot, Besanzon. XXVII. 131.
**Therapeutische** Mittheilungen. — Ledermann. XXVII. 100.
**Thilanin** and Thumenol. — Report on the effects of — Fox. XXVI. 298.
**Thiosinamin** — Einige klin. Beobachtungen über die Wirkung des Allylsulfocarbamids oder — auf Lupus vulgaris und Psoriasis. — Mertens, L. J. XXX. 122.
**Thiosinamin.** — Klinische und bacteriologische Erfahrungen mit — Van Hoorn. — XXIX. 135.
**Thyreoid** extract. — Two cases of Lupus treated by — Byron Bramwell. XXX. 122.
**Thyreoid** feeding in skin affections. Byron Bramwell. XXVIII. 427.
**Thyroid** gland observations of some cases of diseases of the skin treated with. — Abraham. XXX. 297.
**Thyroid** gland — The function of the — with observations on a case of thyroid grafting. — Gibson, John L. XXVII. 267.
**Tigna.** — A proposito del nuovo metodo Peroni per la cura della — Massazza, Guiglielmo. XXVII 271.
**Trichophytie.** — Beitrag zum Studium der menschlichen — Sabourand. XXVII. 126, 127.
**Trichophyton.** — The Botany of — Leslie, Roberts. XXVIII. 426.
**Trichophytonarten.** — Zur Hypothese über die saprophytische Exi tenz der — Sabourand. XXVII. 127.
**Trichophyton** tonsurans. — Sul — Marianelli, A. XXVIII. 421.
**Tripper.** — Blasenstein und — Düms. — XXVII. 149.
**Tripper**-Augenfluss. — Die Behandlung des — Burchardt. XXX. 132.
**Tripper** — Ueber die Behandlung des — mit Ichthyol. — San.-Bericht über die kgl. bayr. Armee. XXX. 134.
**Trippers.** — Beitrag zum Studium der Albuminurie im Gefolge des — Balzer, Souplet. XXVII. 155.
**Trophoneurosis** bulloso gangraenosa. — Fall von — Neuberger. XXVI. 124.
**Tubenpräparaten** mit seltenen bakteriolog. Befunden. — Demonstration von — Witte. XXVI. 484.
**Tuberculine** — De l'action de la — dans la lépre systematisée nerveuse. — Straus. XXVIII. 415.
**Tuberculinbehandlung** — Ein Fall von — eines an Syphilis und Tuberculose leidenden Kranken. — Thorner Ed. XXVII. 460.
**Tuberculose** der Haut. — Hebra. XXX. 108.
**Tuberculose** — Die Uebertragung der — auf dem Wege des geschlechtlichen Verkehrs. — Schuchardt. XXVI. 493.
**Tuberculose** de la Verge. — Malécot. XXIX. 473.
**Tuberculose** génitale. — De la — Horteloup. XXVI. 494.
**Tuberculose** pénienne. — Traitement de la — Poncet. XXIX. 473.
**Tuberculose** vésicale. — Petit. XXVI. 494.
**Tuberculose** vésicale. — De la — Duplay. XXVI. 494.
**Tuberculose** vésicale prise pour une tumeur de la vessie. — Malherbe. XXVI. 494.
**Tuberculöses** Geschwür an der Glans. — Neumann. XXX. 292.
**Tuberculosis** cutis verrucosa. — Ein Fall von — Heller, Hirsch. XXVI. 393.
**Tuberculosis** of the genito urinary. Brown. XXVI. 494.
**Tuberculosis** of the skin — A case of — simulating Lupus erythe-

matosus and Erythematoid lupus vulgaris. — Hardaway, W. A. XXX. 123.
**Tuberculosis** verrucosa cutis. — Ueber — Heyse. XXVIII. 416.
**Tuberculosis** verrucosa cutis. — Ueber — Knickenberg. XXVI. 405.
**Tuberculous** Ekzema. — Eddowes. XXVIII. 427.

## U.

**Ulcer** chronic. — sartured Solution of Potassium Permanganate in the treatment of — Wanghop. XXX. 298.
**Ulceration** in der Harnröhre — Nobl. XXX. 112.
**Ulceration** of the rectum. — The etiology, diagnosis and treatment of — Matthews. XXVII 133.
**Ulceration** of the Scalp. — Extensive — Kammerer. XXVII. 472.
**Ulceration** tuberculeuse de la lèvre simulant un épithélioma. — Adam. XXVIII. 413
**Ulcéreres** spécifiques — Syphilis — Rétrécissement syphilitique de la trachée. Tracheotomie. Mort. — Guillaume XXVIII 434.
**Ulcers** by strapping. — The treatment of — Quimby. XXVI. 299.
**Ulcus** elevatum — An — of the face. — Montgomery. XXVII. 466.
**Ulcus** molle. — O. Petersen. XXIX. 419. XXX. 381.
**Ulcus** molle. — Bacillus des — Rivière. XXVII. 139.
**Ulcus** molle. — Blutungen aus einem — Drimpelmann. XXVII. 140.
**Ulcus** molle gangraenosum vaginae — Ein Fall von — Gördes. XXVII. 140.
**Unguento** siringa. — La — Tommasoli. XXX. 135.
**Unterschenkelgeschwüre.** — Beitrag zur Behandlung der — Rosenthal. XXVII. 303.
**Unterschenkelgeschwüre.** — Zur Behandlung der — Borschtschew. XXX. 298.
**Urethra.** An instrument for applying medicaments to the urethral uterin and rectal canals. — Kirckpatrick, A. B. XXIX. 477.
**Urethra.** — A nematode parisitic worm in the — Brown. XXVI. 491.
**Urethra** — Die Länge der — beim Erwachsenen. — Fort, J. A. XXIX. 473.
**Urethra** — Irrigation of the — and bladder by posture and continous current. — Dagget, B. H. XXVII. 292.
**Urethra** — Rupture of the — in the male. — Clinton, Herrick. XXIX. 475.
**Urethra.** — Verengerung der weiblichen — Glenowuile. XXVII. 296.
**Urethralblennorrhagie.** — Klinischer Beitrag zur — Dind. XXVII. 147.
**Uréthrale.** — Sur un cas de fièvre — Achard et Hartmann. XXVI. 474.
**Urethral** Irritation in Women — Jacobi. XXVI. 489.
**Urethral** stricture blennorrhagie in a young subject. — Mac Munn, James. XXX. 134
**Urethral**-stricture. — Combined internal and external urethrotomy with vesico-urethral drainage in the treatment of multiple — Martinez del Campo. XXVII. 298.
**Urethral**-Stricture. — Electrolysis for — Phelbs, O. S. XXVII. 300.
**Urethral**-Stricture — Electrolysis for — Wallace, F. H. XXVII. 300.
**Urethral**-Strictures. — Ueber die Diagnose der — Fovran de Courmelles. XXVII. 295.
**Urethral** Strictures. — Electricity in the Treatment of — Greene, J. B. XXVII. 299.
**Urethral** Strictures — The Present Status of Electrolysis in the Treatment of — with Statistics of one Hundred Cases (the Third Series). — Newman, Robert. XXVII. 300.
**Uréthraux.** — Calculs — Fiorani. XXVI. 491.
**Urèthre** de la femme. — Contraction de l' — Loubeau. XXX. 135.
**Urèthre** contre nature. — De la création d'un — Poncet. XXVI. 496.
**Urèthre** — Des spasmes réflexes de l' — et du traitement de certains d'entre eux par la divulsion. — Dentu. XXVI. 490.

**Urèthre.** — Faux rétrecissements de l' — Reliquet et Guépin. XXVII. 295.
**Urèthre** — Note sur la déchirure de l' — par distension. — Bazy. XXIX. 476.
**Urèthre** — Réceptivité de l' — et de l'uterus. Blennorrhagie et mariage. — Jaret. XXX. 133.
**Urèthre** — Sur la rupture de l' — par distension. — Delbet. XXIX. 476.
**Urèthre.** — Un cas curieux de corps étrangers de l' — Heydenreich. XXVI. 491.
**Urèthre.** — Volumineux calcul de l' — Loumeau. XXIX. 476.
**Urethrite** — Traitement de l' — blennorrhagie chez la femme. — Rallet. XXVII. 293.
**Urethritis.** — The Rôle of the posterior urethra in chronic — Lewis. XXVII. 147.
**Urethritis.** — Gouley. XXX. 133.
**Urethritis.** — A new instrument for the treatment of — Williams, J. W. XXVII. 291.
**Urethritis.** — Beitrag zur Behandlung der chronischen — v. Watraszewski. XXX. 135.
**Urethritis** gonorrhoica des Mannes. — Ueber den bakteriologischen Befund und die anatomischen Veränderungen bei der — Dinkler. XXVI. 195.
**Urethritis** membranous desquamative. — Battle, William Henry. XXX. 132.
**Urethritis** posterior u. Prostatitis blennorrhagica chronica. — Zur Klinik u. patholog. Anatomie der chron. — Finger. XXVII. 146.
**Urethritis** posterior — Ueber die Häufigkeit und Zeit des Auftretens der — bei der acuten Gonorrhoe. — Lanz, Alfred. XXVII. 213.
**Urethritis** posterior. — Zur Diagnose der — Schäffer. XXIX. 391.
Derselbe Gegenstand. — Koch. XXIX. 399.
**Urethritis** posterior gonorrhoica. — Zur Häufigkeit der — Neebe, C. H. XXIX. 415.
**Urethritis.** — Ueber die mechanischen Behandlungsweisen der chronischen, infiltrirenden — Lohnstein, H. XXX. 134.
**Urethritis.** — Weitere Mittheilungen über die Verwendbarkeit der Authophore bei der infectiösen — Lohnstein. XXX. 133.
**Urethroskope.** — The „perfected" — Otis. XXVI. 488.
**Urethroskopie.** — Zum Capitel der — Casper. XXIX. 131.
**Urétrite** des vélocipédistes. — Millée. XXIX. 474.
**Uretriti** posteriori e loro complicazioni. — Contributo sulle — Ingria. XXVII. 148.
**Urétrostomie** — De l' — périnéale dans les rétrecissements incurables. — Coignet. XXVII. 298.
**Urin.** — Chromnachweis im — Güntz. XXVI. 463.
**Urin.** — Ueber die wicht. patholog. Veränderungen des Harnstrahls und das Nachträufeln des — Peyer. XXIX. 474.
**Urin** — Ueber Mikroorganismen im — gesunder Menschen. — Hofmeister. XXIX. 481.
**Urinaire.** — Bacilles de l'infection — Achard et Renaud. XXVI. 475.
**Urinaire.** — De l'infection — Hallé. XXVI. 472
**Urinaire.** — Recherches bactériologiques sur l'infection — Krogius. XXVI. 470.
**Urinaire.** — Sur la bacterie — Charrin. XXVI. 474.
**Urinaires** et urée. — Bacilles — Achard et Renaut. XXVI. 475.
**Urinaires.** — Etudes sur les infections — Denys. XXVI. 474.
**Urinaires** — L'antisepsie dans les maladies des voies — Contribution à l'étude de — Marboux. XXVI. 476.
**Urinaires.** — Pathogenie des accidents infectieux chez les — Guyon. XXVI. 468.
**Urine.** — Sur une substance thermogène de l' — Binet. XXVII. 131.
**Urines.** — Diagnostic des microbes dans les — Denys. XXVI. 474.
**Urineuse** à accès intermittents. — — Quelques réflexions à propos d'un cas de fièvre — Hartmann. XXVI. 473.
**Urineuse** dans la practique chirurgicale. — Des causes de quelques

formes de fièvre — Harrison. XXVI. 471.
**Urineuse.** — Pathogénie de l'intoxication — Reliquet. XXVI. 472.
**Urineux.** — Pathogénie et traitement des abscès — Carlier et Arnauld. XXVI. 476.
**Urigne.** — Sur la fermentation ammoniacale de l'acide — Sestini. XXVI. 475.
**Urogenitalblennorrhoe** der kleinen Mädchen. — Die — Cahen-Brach. XXVII. 154.
**Urogenitaltractus.** — Ueber die Verwendbarkeit des Ichthyols bei Krankheiten des — Lohnstein. XXX. 133.
**Urogenitaltuberculose.** — Ueber — Stintzing. XXVI. 495.
**Urticaria.** — A case of factitions — Hilton, Thompson. XXVII. 110.
**Urticaria** pigmentosa. — Demonstration eines Falles von — Jadassohn. XXIX. 142.
**Urticaria** pigmentosa. — Ueber — Fabry. XXIX. 141.

## V.

**Vaccine.** — Generalisirte — Peter. XXVII. 440.
**Vacine** et Varicelle. — Talamon. XXX. 121.
**Vaccinica** e Variolosa. — Ricerche sulla Patogenesi ed Etiologia dell' infezione — Guarneri. XXVI. 443.
**Vaginalsecrets** Schwangerer. — Zur Bakteriologie des — Burguburn. XXVI. 482.
**Vaginitis.** — Ueber gonorrhoische — Murray. XXVII. 293.
**Varia.** — XXVI. 163. 328. 500. XXVII. 157.
**Varioloid** or Varicella. — M'Vail. XXVIII. 412.
**Variolosa.** — Ueber Osteomyelitis — Chiari. XXVI. 442.
**Vegetationen** — Gegen — der äusseren Genitalien. — Urriola. XXIX. 471.
**Végétations** du vagin et du col utérin. — Aubert. XXIX. 471.
**Végétations** — Traitement des — des organes génitaux par les applications d'acide phénique. — L. Derville. XXIX. 471.
**Végétations.** — Un traitement des — Gomy. XXIX. 471.
**Venereal** disease. — Three cases of — Eustace. XXVII. 133.
**Venereal** sores. — The inutility of cauterising — James Gassoway. XXIX. 453.
**Venereo** — Sifilitiche in rapporto ai regolamenti alla prostitutione — Malattie. — D. Fabris. XXX. 130.
**Vénériennes** dans l'armée anglaise. — Les maladies — Nevins Birbeck. XXVII. 136.
**Vénériennes** dans la population ouvrienne de Paris. — Note sur la rareté des — Fiaux. XXVII. 137.
**Vénériennes** et cutanées affections des Babères de l'Aurès. — Raynaud. XXX. 130.
**Vénériennes** et des syphilitiques. — Assistance des — Petersen. XXX. 130.
**Venerischen** Erkrankungen — Ueber die unmässige Vermehrung der — in der Stadt Simbirck. — S. Jakoulen. XXX. 130.
**Venerischen** Lymphadenitiden. — Behandlungs - Methode der — Nobl. XXVII. 88.
**Verbrennung** im Kindesalter. — Zur Behandlung der — Wertheimber. XXVI. 455.
**Verge** — Etranglement de la — par une massette en acier trempé. — Poncet. XXIX. 477.
**Vernix** caseosa. — Ueber die biologische Bedeutung der — Liebreich. XXIX. 116.
**Versammlung** deutscher Naturforscher und Aerzte in Nürnberg 1893. — Verhandlungen der — XXVI. 111.
**Vessie** à l'infection. — Résistance de la — Guyon. XXVI. 478.
**Vessie** d'un prostatique. — Sonde dans la — Coignet. XXVI. 496.
**Vessie** et l'urèthre. — Quelques recherches anatomiques et expérimentales sur la — Delbet. XXVII. 132.
**Vésicale.** — Physiologie de la muqueuse — Magon. XXVI. 478.
**Vessie** par les nerfs afférents du plexus hypogastrique. — Différence dans les fonctions exercées sur la — Lannegrace. — XXVII. 132.

**Vitiligo.** — Lewin. XXVII. 305.
**Vulvo**-Vaginitis kleiner Mädchen. — Bakteriologische Untersuchungen bei der — Berggrün. XXVII. 155.
**Vulvo**-vaginite — Traitement de la — par le permanganate de potasse. — XXVII. 294.

## W.

**Warts** — Note on the treatment by the internal administration of arsenic. — Sympson. XXX. 298.
**Wasserbehandlung** — Ueber die — der Hautneurosen. — Beni-Barde. XXX. 117.

## X.

**Xanthelasma** palpebrarum. — Palm. XXVI. 140.
**Xanthom** — Sur la nature des — et la cause prochaine de leurs complications. — Hallopeau. XXVIII. 418.
**Xanthoma** multiplex in a child. — A case of — Mc. Call Anderson. XXVI. 306.
**Xanthoma** tuberculatum. — Morrow. XXVI. 307.
**Xeroderma** pigmentosum. — Brayton XXVIII. 419.
**Xeroderma** pigmentosum. — Kaposi. XXVIII. 147.
**Xeroderma** pigmentosum. — Demonstration eines Falles von — Stein. XXIX. 149.
**Xeroderma** pigmentosum, with Post-mortem examinaton. — A case of — M'Call Anderson. XXVI. 306.

## Z.

**Zinkösypuspasta.** — Berliner — XXVI. 130.
**Zoster** brachialis sinister. — Nobl. XXVIII. 392.
**Zoster** facialis. — Kaposi. XXX. 421.
**Zunge.** — Zur Frage über die sogenannte schwarze — Cionglinski u. Hewelke. XXVI. 305.

# II.

# Autoren-Register.

(Die römischen Ziffern bezeichnen den Band, die arabischen die Seite.)

**Abel.** XXVII. 144.
**Abraham.** XXVIII. 408, XXX. 297.
**Achard** et Renaut. XXVI. 475.
**Adam.** XXVIII. 413.
**Albarrau.** XXVI. 498.
**Alexander**, S. XXVIII. 432, XXIX. 488.
**Allen.** XXVI. 325, XXVII. 117, 293.
**Allen**, Starr. XXVII. 117.
**Anders**, J. XXVIII. 412.
**Anderson**, M. Call. XXVI. 306.
**Arbuthnoth** Lane. XXVI. 492.
**Arloing** et Courmont. XXVIII. 413.
**Arnaud.** XXVI. 323.
**Arning.** XXIX. 147.
**Atkinson**, F. P. XXVIII. 412.
**Aubert.** XXIX. 463, 471.
**Audry.** XXVII. 139, 144.
**Audry**, Ch. XXVII. 286, XXVIII. 409.
**Aufret.** XXIX. 471.
**Augagneur.** XXVII. 458.
**Ayres** Douglas. XXIX. 480.
**Azoulay.** XXVIII. 415.
**Baccelli**, Guido. XXVIII. 433. XXIX. 457.
**Bach.** XXVIII. 476.
**Bacon**, John E. XXVII. 292.
**Bagot.** XXVI. 499. XXIX. 472.
**Balzer.** XXVI. 458. XXVII. 140, 155, 156, 463.
**Balzer** u. **Lacour.** XXX. 132.
**Barbacci.** XXVI. 498.
**Barcerie.** XXVI. 462.
**Barendt.** XXX. 298.
**Barham**, Cuthbert R. XXVII. 260.
**Barjon.** XXVII. 466.
**Barmalo**, Carmelo. XXVIII. 466.
**Barthélemy.** XXVI. 162. XXVII. 135.
**Bates.** H. Elliot. XXX. 132.
**Battle**, William Henry. XXX. 132.
**Bauer** Joseph. XXIX. 464.
**Baulloche.** XXVIII. 461.
**Bazy.** XXVII. 299. XXIX. 469, 476.
**Beates.** XXVI. 317.
**Beckh.** XXVI. 126.
**Behrend.** XXVI. 129.
**Beier**, Emil. XXVIII. 125.
**Beni-Barde.** XXX. 117.
**Berg.** XXVIII. 456.

**Bergh**, R. XXVIII. 474.
**Berggrün**. XXVII. 155.
**Bérillon**. XXVI. 499.
**Berliner**. XXVI. 130.
**Bernhardt**. XXVI. 294, 295.
**Bernheim**. XXVIII. 449.
**Besanzon**. XXVII. 131.
**Betton**, Massey. XXIX. 490.
**Bidwell**. XXVIII. 428.
**Binet**. XXVII. 131.
**Birbeck**, Nevins. XXVII. 136.
**Blackwood**, William. XXVII. 299.
**Blanc**. XXVI. 296. XXVIII. 435.
**Blaschko**. XXVII. 134. XXIX. 167, 462.
**Blondel**. XXIX. 459.
**Bocarro**. XXVIII. 409.
**Bocquillon**. XXVI. 459.
**Bodin**. XXVIII. 414.
**Boé**. XXIX. 463.
**Boeck**. XXVI. 23, 449, 450, 458.
**Boegehold**. XXVI. 486.
**Boeuf** Le. XXVIII. 451.
**Boinet**, E. et Trintignan. XXVII. 289.
**Bonaduce**, Salvatore. XXIX. 450.
**Bontemps**. XXVI. 155.
**Bordoni-Uffreduzzi**. XXX. 132.
**Borgzinner**. XXVIII. 433.
**Bortschew**. XXX. 298.
**Bosc**. XXX. 132.
**Bothezat**. XXVII. 141.
**Boudogov**. XXVII. 466, 467.
**Bovero**. XXX. 132.
**Brach**. XXVII. 154.
**Bramwell**. XXX. 298.
**Brandés**. XXIX. 453.
**Brasch**, Martin. XXVIII. 450.
**Brayton**. XXVIII. 419.
**Breda**. XXIX. 179.
**Breier**. XXX. 297.
**Bristcoe** XXVI. 495.
**Bristowe**, J. S. XXVIII. 442.
**Brodier**. XXVIII. 408.
**Broes** van. XXX. 298.
**Bronner**. XXVIII. 476.
**Brooke**. XXVI. 308.
**Bröse**. XXVII. 153.
**Brousse**. XXVII. 141, 458. XXVIII. 450, 452.
**Brousse** et **Gay**. XXIX. 456.
**Brown**. XXVI. 491. 494.
**Brown**, F. T. XXVII. 464.
**Brown**, Ethel D. XXVIII. 418.
**Bruce-Clarke**. XXVI. 495.
**Brunton**. XXIX. 486.
**Bryan**, J. H. XXVIII. 434.
**Bryce**. XXVII. 472.
**Bryson**. XXVI. 486.
**Buchanan**, G XXVIII. 419.
**Bulkley** Duncan. XXVII. 455. XXVIII. 431.
**Burchardt**, Thomas. XXIX. 491.
**Burchardt**. XXX. 132, 297.
**Buret**. XXVII. 450.
**Burguburn**. XXVI. 482.
**Büttner**. XXVII. 149.
**Byron**-Bramwell. XXVIII. 427. XXX. 122.
**Byron**, Fred. Robinson. XXIX. 490.
**Cahen**. XXVII. 154.
**Calantoni**. XXVI. 460, XXIX. 464.
**Camelot**. XXVIII. 408.
**Campana**. XXVII. 454.
**Campbell**. XXVI. 296.
**Campbell**, Williams. XXIX. 455.
**Cannaday**. XXVII. 287.
**Cannady**, Chas. G. XXVII. 300.
**Cantrell**, Abott. XXVIII. 411.
**Cantrell**, J. H. XXVII. 461.
**Carlier** et Arnauld. XXVI. 476.
**Carstens**. XXVII. 116.
**Carusi**. XXVII. 461.
**Carvallo**, V. XXVII. 288.
**Caspary**. XXVI. 11, XXVIII. 472, XXIX. 117.
**Casper**, Leop. XXVII. 289.
**Cassel**. XXX. 132.
**Du Castel**. XXIX. 456.
**Cazeneuve**. XXVI. 487, XXVII. 290.
**Cerchez**. XXIX. 163.
**Challan**. XXVII. 153.
**Chapotot**. XXVIII. 469.
**Charagac**. XXVIII. 464.
**Charcot**. XXVIII. 451.
**Charon**. XXIX. 446.
**Charrin**. XXVI. 474.
**Chenery**. XXVIII. 411.
**Cheinisse**. XXX. 298.
**Chiari**, H. XXVI. 442. XXX. 121.
**Chiari**, O. XXVIII. 475.
**Chibert**. XXIX. 463.
**Chotzen**. XXIX. 150.
**Chretien**. XXVIII. 438.
**Christian**. XXVII. 286, 291, XXX. 132.
**Cionglinski**. XXVI. 305.
**Clanahan**, Mc. A. C. XXX. 134.
**Clark**, H. E. XXIX. 472.
**Clinton**, Herrick. XXIX. 475.
**Coats** and Charslaw. XXVII. 284.
**Coffin**. XXVII. 460, XXVIII. 408, 409.
**Cohnstein**. XXVI. 459.
**Coignet**. XXVI. 496, XXVII. 298.
**Colcott**, Fox. XXVIII. 423.
**Cole**. XXX. 132.
**Colosanti**. XXX. 133.

**Commandeur.** XXVIII. 451.
**Cooke.** XXIX. 469.
**Cordier.** XXVII. 140, XXVIII. 431.
**Corkhill.** XXVII. 266.
**Corlett.** XXVIII. 410, XXX. 298.
**Corminas.** XXVIII. 448.
**Da Costa.** XXVII. 289.
**Cotterell.** XXVI. 318.
**Councilman,** W. T. XXVII. 282.
**Courtois-Suffit.** XXVIII. 456.
**Cozzolino,** Vincenzo. XXVII. 278.
**Crary.** XXVII. 118.
**Creswell** Babes, E. XXVII. 269.
**Crocker,** Williams. XXX. 297.
**Crockett.** XXVII. 151.
**Cros.** XXX. 133.
**Crouzat.** XXVII. 435.
**Crudeli.** XXVII. 136.
**Cutler.** XXVIII. 411.
**Czempin.** XXX. 297.
**Czermak,** W. XXVII. 319.
**Dagget,** B. H. XXVII. 292.
**Dalichow,** A. XXVIII. 462.
**Damadiene,** A. XXIX. 470.
**Danielssen,** Nekrolog. XXIX. 172.
**Darier.** XXVI. 460.
**Dauber.** XXVIII. 265.
**Dazenko,** A. N. XXVII. 451.
**Dehio.** XXVI. 132. XXX. 120.
**Déjerine.** XXVIII. 458.
**Delbet.** XXVII. 132. XXVIII. 468. XXIX. 476.
**Dentu.** XXVI. 490.
**Denys.** XXVI. 474.
**Derville,** L. XXIX. 471.
**Desnos.** XXVI. 487. XXIX. 473.
**Deutsch,** Arth. XXVIII. 223.
**Diday,** Nekrolog. XXVII. 157.
**Dind.** XXVII. 147.
**Dinkler.** XXVI. 195. XXVIII. 457.
**Döhle.** XXVII. 448.
**Dohrn.** XXVIII. 473.
**Donelan.** XXVII. 108.
**Dor.** XXVIII. 421.
**Doran.** XXVI. 493.
**Dotschefski.** XXIX. 463.
**Douglas,** W., Montgomery. XXX. 120.
**Doutrelepont.** XXIX. 211.
**Dowd,** J. Henry. XXVII. 290.
**Dreysel.** Max. XXX. 63.
**Drimpelmann.** XXVII. 140.
**Dubois-Havenith.** XXVI. 458. XXX. 133.
**Dubreuilh.** XXVII. 117. XXX. 122.
**Dubuc.** XXIX. 489.
**Dukes,** Clement. XXX. 121.
**Dumont.** XXVII. 294.
**Düms.** XXVII. 149.
**Duplay.** XXVI. 494. XXVIII. 438.
**Durdufi.** XXVII. 284.
**Düring, v.** XXVI. 304.
**Dyer.** XXVI. 448.
**Eade.** XXVII. 107.
**Ebermann,** A. L. XXIX. 489.
**Eddowes,** Alfr. XXVII. 269. XXVIII. 424, 427.
**Ehlers.** XXIX. 136.
**Ehrendorfer.** XXIX. 472.
**Ehrmann.** XXVI. 158. XXVII. 427. XXVIII. 395. XXIX. 139. XXX. 292, 418..
**Eich.** XXVI. 324.
**Eichhoff.** XXVII. 130.
**Eichhorst.** XXVI. 288.
**Elam,** George. XXVIII. 418.
**Eliasberg.** XXVII. 278.
**Elliot,** George T. XXVIII. 438.
**Elsenberg.** XXVI. 296. XXVIII. 101. 249. XXIX. 57.
**Engel-Reimers.** XXVIII. 466.
**Engmann.** XXVII. 114.
**Epstein.** XXVI. 127. XXVII. 107.
**Eraud.** XXVII. 144, 145.
**Erb,** W. XXVIII. 433.
**Eröss.** XXVII. 466.
**Escaude.** XXVIII. 431.
**Essad.** XXVII. 278.
**Etienne.** XXVI. 159. XXVII. 467. XXVIII. 474.
**Eulenburg.** XXVI. 132.
**Eustace.** XXVII. 133.
**Evans.** XXVI. 312.
**Fabris,** D. XXX. 120.
**Fabry.** XXVI. 373. XXVII. 146. XXIX. 141.
**Faguet.** XXIX. 470, 471.
**Falkson.** XXVII. 293.
**Farlow.** XXVII. 465.
**Fatichi,** G. XXIX. 470.
**Feibes.** XXVI. 462. XXX. 298.
**Feis.** XXVII. 277.
**Fêlliatre.** XXVIII. 453.
**Féré.** XXX. 121.
**Fest.** XXVIII. 475.
**Fiaux.** XXVII. 137.
**Figini,** Carlo. XXIX. 489.
**Filippow.** XXVI. 486.
**Finch,** Noyes. XXVII. 119.
**Finger.** XXVI. 435. XXVII. 146, 473. XXVIII. 149, 3, 277. XXIX. 164.
**Fioarani.** XXVI. 491.
**Fischel,** L. XXX. 91, 285, 290.
**Fischer.** XXVIII. 435, 471.
**Fisher.** XXVI. 446.

**Fisichella**, Vincenzo. XXVII. 456.
**Forbes**. XXVII. 113.
**Forsberg**. XXVI. 289.
**Fort**. XXVII. 298. XXIX. 473.
**Fortunato**. XXVII. 459.
**Fournier**. XXVI. 154. XXVII. 113. 463, 464. XXVIII. 442, 458.
**Fovran** de Courmelles. XXVII. 295.
**Fowler**. XXX. 298.
**Fox**. XXVI. 298, 300, 302.
**Fox**, Hingston. XXVI. 317.
**Francis**. XXVII. 119.
**Fränkel**. XXVIII. 475.
**Frankenburger**. XXX. 123.
**Frederick**, C. C. XXVII. 294.
**Frémicourt**. XXVI. 158.
**Frenkel**. XXX. 121.
**Freudenberg**, A. XXIX. 490.
**Friedländer**, M. XXVII. 292.
**Friedmann**, M. XXVIII. 458.
**Frisch**. XXVI. 482.
**Froehlich**, Conrad. XXVIII. 463.
**Frollow**. XXIX. 458.
**Frolov**. XXIX. 461.
**Galewsky**. XXVI. 125, 126.
**Galippe**. XXVI. 460.
**Gangolphe**. XXIX. 445.
**Garel**. XXVIII. 431.
**Gassoway**, James. XXIX. 453.
**Gaube**. XXVIII. 431.
**Gaucher** XXX. 297.
**Gaudin**. XXIX. 458, 464.
**Gavino**. XXIX. 157.
**Gebert**. XXVI. 281. XXVII. 286. XXIX. 451. XXX. 298.
**Gémy**. XXVI. 462.
**Gennaro**, de, Francesco. XXVIII. 449.
**Gerber** XXVI. 154.
**Gerhardt**. XXVI. 293.
**Germa**. XXVI. 493.
**Ghon**. XXVIII. 3, 277.
**Giarré**. XXVI. 442.
**Gibert**. XXVII. 140.
**Gibson**, John L. XXVII. 267.
**Gillet**. XXIX. 465.
**Gilman**, Thompson. XXVIII. 418.
**Giovannini**, S. XXVI. 299. XXVII. 3. 471, XXIX. 163.
**Gjibovski**. XXX. 133.
**Glenn**, Frank. XXVII. 289.
**Glenowuile**. XXVII. 296.
**Glorieuse**. XXVIII. 461.
**Gold**, Leo G. XXVII. 455.
**Gold**, S. XXIX. 459.
**Goldenberg**, S. XXVII 148. XXIX. 453.
**Goldflam**. XXVIII. 454.
**Goldschmidt**. XXVI. 136.
**Goldstein**, S. XXVIII. 468.
**Goll**. XXVI. 461.
**Gollmer**. XXVII. 137.
**Gomy**. XXIX. 471.
**Gördes**. XXVII. 140.
**Görl**. XXVI. 117.
**Gottheil**. XXVIII. 404.
**Gougenheim**. XXVIII. 433, 434.
**Gouley**. XXIX. 478. XXX. 133.
**Granier**. XXX. 297.
**Grawitz**, E. XXVIII. 405.
**Greene**, J. B. XXVI. 156. XXVII. 299.
**Greffier**. XXVII. 455, 463.
**Gross**. XXVII. 155.
**Grünfeld**, J. XXVII. 292. XXIX. 130.
**Grünfeld**, A. XXIX 171.
**Grüning**. XXX. 297.
**Guarneri**. XXVI. 443.
**Guelliot**. XXVII. 132, 298.
**Guest-Gornall**, J. XXVIII. 412.
**Guiard**. XXX. 133.
**Guillaume**. XXVIII. 434.
**Guinon**, L. XXVII. 281.
**Mc. Guire**. XXIX. 452.
**Güntz**. XXVI. 463.
**Guttentag**, A. XXVII. 175.
**Guttmann**. XXVI. 487.
**Guyon**. XXVI. 485, 468, 478.
**Habs**. XXIX. 469.
**Hags**. XXVIII. 448.
**Haidenhain**. XXVII. 109.
**Hale**. XXVI. 306.
**Halle**. XXIX. 146.
**Hallé**. XXVI. 472.
**Hallé** et **Dissart**. XXIX. 485.
**Hallopeau**. XXVII. 122. XXVIII. 418. XXIX. 165.
**Hallopeau** u. **Jeanselme**. XXIX. 158.
**Halpern**, Jak. XXVI. 305. XXVIII. 67.
**Handford**. XXX. 298.
**Hansen**. XXIX. 172.
**Hardaway**, W. A. XXX. 123.
**Van Haren Noman**. XXVI. 452. XXIX. 460.
**Harnack**, Erich. XXX. 115.
**Harris**. XXVI. 495.
**Harrison**. XXVI. 471.
**Hartmann**. XXVI. 473.
**Hartmann** et **Achard**. XXVI. 474.
**Hartmann** et **Moran**. XXX. 132.
**Hartzell**. XXVI. 310.
**Haslund**, A. XXVII. 452.
**Hawtery** Benson, J. XXVII. 269.
**v. Hebra**. XXVI. 277. XXVII. 313, 428. XXX. 108.
**Heinz**. XXVI. 461.

**Heitzmann.** XXVI. 484.
**Heller,** Julius. XXVII. 305, 442, 452. XXIX. 446.
**Heller-Hirsch.** XXVI. 393.
**Henry,** John P. XXVI. 486. XXVII. 269.
**Hergott.** XXVIII. 449.
**Herman,** Ernest. XXIX. 480.
**Herz.** XXIX. 457.
**Herzfeld.** XXVI. 301. XXVIII. 407.
**Hervouet.** XXVIII. 468.
**Herxheimer,** K. XXIX. 146.
**Heryng.** XXVI. 462.
**Hessler,** Rob. XXVIII. 475.
**Hewith,** Ger. XXVII. 471.
**Heydenreich.** XXVI. 491.
**Heyse.** XXVIII. 416.
**Hiller,** A. XXVII. 289.
**Hilton,** Thompson. XXVII. 110.
**Hippel.** XXVIII. 463.
**Hirschberg,** J. XXVIII. 464. XXX. 133.
**His,** W. XXVII. 283.
**Hlawatsch.** XXVI. 146.
**Hochsinger.** XXIX. 139.
**Hodara.** XXX. 298.
**Höck.** XXVI. 437. XXVII. 281.
**Hoffa,** Albert. XXVII. 266.
**Hofmeister.** XXIX. 481.
**Holman,** Constantine. XXVII. 268.
**Holstein,** De Vl. XXIX. 463.
**Holsten,** G. XXVIII. 407. XXIX. 464.
**Homén.** XXVIII. 470.
**Van Hoorn.** XXIX. 135.
**Horowitz,** E. XXIX. 456.
**Horteloup.** XXVI. 494.
**Horwitz,** G. XXVII. 279, 461.
**Huber,** A. XXIX. 484.
**Hudelo.** XXVIII. 467.
**Hue,** F. XXVIII. 407.
**Huguet,** J. XXVIII. 409.
**Hugounenq.** XXVII. 144.
**Hulanicki.** XXVIII. 414.
**Humbert.** XXIX. 453.
**Hutchinson,** Jonathan. XXVII. 288.
**Hutchinson** jun., Jon. XXVII. 466.
**Hutchinson.** XXVIII. 410.
**Immerwahr.** XXVII. 442.
**Ingria.** XXVII. 148.
**Irsai.** XXVII. 460. XXIX. 457.
**Isaac.** XXVI. 141, 284. XXVII. 99. XXVIII. 159.
**Jacobi.** XXVI. 489. XXIX. 126.
**Jacquinet.** XXVII. 156.
**Jadassohn.** XXVII. 108. XXIX. 125, 142, 143, 150.
**Jakoolen,** S. W. XXX. 130.
**Jamieson,** Allan. XXVIII. 418, 419. 420, 427. XXX. 297, 298.
**Janet.** XXVII. 149.
**Jarasz.** XXVI. 119.
**Jaret.** XXX. 133.
**Jarisch.** XXVIII. 163.
**Jeanselme.** XXVII. 122.
**Jelks,** J. T. XXVII. 449.
**Jemma.** XXIX. 457.
**Jensen.** XXVII. 111.
**Jessner.** XXVI. 291. XXVII. 104.
**Joachimsthal.** XXVII. 96.
**Joseph,** Max. XXIX. 144, 383. XXX. 289.
**Jullien.** XXVI. 324. XXVII. 288. XXIX. 165. XXX. 133.
**Kalaschinkoff.** XXVI. 463.
**Kammerer.** XXVII. 472.
**Kaposi.** XXVI. 87. 144, 145, 147, 160. 276, 309, 433, 436. XXVII. 309. XXVIII. 147. 149. 396. XXIX. 73, 162, 164. XXX. 293, 294, 417, 419, 421, 422, 423, 424.
**Karewski.** XXVII. 281.
**Kasewski.** XXX. 430.
**Kayser,** R. XXIX. 146.
**Kelly-Gordon.** XXVI. 495.
**Kennedy.** XXVI. 441. XXIX. 485.
**Keyes.** XXVI. 496.
**Kianizin,** XXVI. 290.
**Kick,** Rob. XXVIII. 418.
**Kiernan,** Jac. G. XVIII. 453.
**Kirkpatrick,** A. B. XXVII. 465. XXIX. 477.
**Kirstein.** XXVII. 295.
**Klein.** XXVII. 456.
**Klotz.** XXVI. 295.
**Knickenberg.** XXVI. 405.
**Kobert.** XXVI. 161. XXIX. 465.
**Koch.** XXIX. 399.
**Köbner.** XXVI. 123, 130.
**Kohn,** S. XXX. 417.
**Kollmann.** XXVI. 111, 115. XXIX. 450.
**Kopp.** XXVI. 117. XXVII. 130, 474.
**Koppel,** H. XXX. 120.
**Kotljar.** XXVI. 312.
**Koudriachef.** XXVII. 467.
**Kowalewski.** XXVIII. 445.
**Kral,** Franz. XXVII. 397. XXV III. 115.
**Krefting.** XXVI. 167.
**Krim,** J. H. XXVII. 460.
**Krogius.** XXVI. 470, 475. XXIX. 486.
**Krönig.** XXVII. 152, 278.
**Kuh,** Sidney. XXVIII. 459,
**Kunkel.** XXVI. 459.
**Kutner,** Robert. XXIX. 478.
**Kuznitzky,** XXVI. 159.

**Labit.** XXVIII. 432.
**Lacoarret.** XXVIII. 434.
**Lagrange.** XXVI. 326. XXIX. 463.
**Lamy.** XXVIII. 451.
**Lane**, J. Ernest. XXIX. 454.
**Lanelongue.** XXVI. 489.
**Lang.** XXVI. 274. XXVII. 312, 318, 461. XXVIII. 387. XXX. 105, 108.
**Lang-Kopp.** XXVI. 112.
**Lannegrace.** XXVII. 132.
**Lanz**, Alfr. XXVI. 447. XXVII. 213, 260. XXVIII. 420.
**Lassar.** XXVII. 102, 124, 302. XXX. 297.
**Lasse.** XXVIII. 436.
**Lazarus**, J. XXVIII. 434.
**Lebreton.** XXX. 297.
**Ledermann.** XXVII. 73, 100, 137, 441, 451. XXX. 286.
**Ledermann**, R. u. **Ratkowski.** XXVII. 235, 407. XXVIII. 133, 353.
**Legrain.** XXVII. 140.
**Leloir**, H. XXVI. 3, 241. XXIX. 197. XXX. 120, 298.
**Lennhoff.** XXVII. 98.
**Lennox-Browne.** XXVII. 466.
**Leopold.** XXX. 133.
**Lépine.** XXIX. 456.
**Lermoyez.** XXIX. 463.
**Leslie**, Roberts. XXVIII. 426. XXX. 317.
**Lesser.** XXVII. 452.
**Leudesdorf.** XXVII. 287.
**Levi**, Leone. XXIX. 448.
**Leviseur**, Fred. J. XXVII. 266.
**Levy.** XXVI. 323.
**Lewin**, G. XXVI. 71, 140, 217, 260, 262, 282, 283, 299, 305, 306, 307, 327, 440, 443, 459, 469. XXVIII. 457. XXIX. 462. XXX. 288.
**Lewis.** XXVI. 325. XXVII. 147.
**Leyden**, H. XXX. 133.
**Lie**, H. P. XXIX. 339.
**Liebreich.** XXIX. 116.
**Lilienthal.** XXVII. 302.
**Lindén**, K. E. XXVII. 191.
**Loewenhardt.** XXIX. 131, 132, 151.
**Lohnstein**, H. XXIX. 133, 485. XXX. 133, 134.
**Lollmann.** XXIX. 133.
**Londe.** XXVIII. 452.
**Lonteau.** XXX. 135.
**Lop.** XXVII. 281.
**Lorand.** XXVI. 148.
**Loumeau.** XXIX. 476.
**Luczny.** XXVII. 152.
**Lukasiewicz.** XXVI. 33.
**Lundie**, R. A. XXVII. 268.
**Lustgarten.** XXVI. 325. XXVII. 111.
**Luther.** XXX. 135.
**Lwow.** XXVI. 293.
**Lydston.** XXVI. 467. XXVII. 459. XXIX. 487.
**Macaigne** et **Finet.** XXX. 134.
**Mackenzie.** XXVI. 301. XXVII. 268.
**Mac-Munn**, James. XXVI. 498. XXX. 134.
**Magon.** XXVI. 478.
**Malcolm Morris.** XXVI. 298. XXVII. 108.
**Malécot.** XXIX. 473.
**Malherbe.** XXVI. 494.
**Mann**, Fr. XXVII. 152. XXIX. 485.
**Manning.** XXVI. 441.
**Mansell-Moulin**, C. XXVI. 496. XXVII. 299.
**Mantegazza.** XXVI. 451. XXX. 134.
**Marboux.** XXVI. 476.
**Marianelli**, A. XXVI. 303. XXVIII. 421.
**Markow**, G. XXX. 117.
**Marrin.** XXVIII. 458.
**Marshall.** XXVI. 492.
**Marschalkó**, Thomas v. XXIX. 225. XXX. 3, 241.
**Martin**, Edv. XXVI. 492. XXVII. 123, 287.
**Martinez** del Campo. XXVII. 298.
**Massazza**, Guiglielmo. XXVII. 271.
**Matthews**, J. M. XXVII. 133. XXVIII. 436.
**Mattignon.** XXIX. 490.
**Mauriac**, Ch. XXVI. 326. XXIX. 452, 453.
**Mayer.** XXVII. 158.
**Mazet.** XXVII. 465.
**Meisels**, F. A. XXVI. 476. XXVII. 130, 296.
**Meissner.** XXX. 287.
**Mendel.** XXVIII. 152.
**Menge.** XXVII. 144.
**Mensi.** XXX. 121.
**Mercer**, A. Clifford. XXIX. 446.
**Meredith**, J. XXVIII. 412.
**Merkel.** XXVI. 136.
**Mermet.** XXX. 134.
**Merril** Rickets. XXVIII. 414.
**Mertens**, L. J. XXX. 122.
**du Mesnil** de Rochemont. XXX. 163.
**Mibelli**, V. XXVI. 311. XXVII. 271.
**Michailow**, W. M. XXX. 130.
**Mikulicz.** XXIX. 149.
**Millée.** XXIX. 474.
**Miller.** XXVII. 298.
**Mitvalsky.** XXVII. 47.

**Moeller**. XXVII. 136.
**Molfese**. XXVIII. 474.
**Molinié**. XXX. 134.
**Möller**. XXVI. 289.
**Moncorvo**. XXVII. 118. XXVIII. 437.
**Montgommery**. XXVI. 444. XXVII. 466.
**Monti**. XXVII. 156.
**Morel-Lavallée**. XXVI. 461. XXVII. 295, 472. XXVIII. 452. XXX. 134.
**Morris**, Henry. XXVII. 297. XXX. 298.
**Morrow**. XXVI. 307.
**Mourek**, Heinr. XXVII. 361. XXVIII. 455. XXIX. 369.
**Müller**. XXIX. 483.
**Münch**, G. N. XXX. 123.
**Murray**. XXVI. 290. XXVII. 121, 293.
**Namara**. XXVI. 325.
**Nazaris** und **Taquet**. XXVI. 489.
**Neebe**. XXX. 134. XXIX. 415.
**Neebe** und **Unna**. XXVI. 312.
**Neelsen**. XXVII. 145.
**Neisser**. XXVII. 123. XXVIII. 75.
**Neuberger**, J. XXVI. 124, 128. XXIX. 355. XXX. 298.
**Neumann**. XXVI. 273, 275, 279, 324, 433, 436. XXVII. 93, 94, 95, 311, 316, 317, 428, 429, 431, 434, 435. XXVIII. 147, 148, 149, 390, 393, 395, 473. XXIX. 3. XXX. 103, 104, 105, 110, 292, 418, 419.
**Newmann**, Robert. XXVII. 300.
**Nicolle**. XXVIII. 474.
**Nicoulau**. XXVIII. 453.
**Nikolsky**. XXX. 298.
**Nobl**. XXVI. 147, 274. XXVII. 87, 88, 312, 318, 430, 431, 435, 437. XXVIII. 150, 151, 392. XXX. 101, 105, 108, 109, 111, 112, 113, 294, 295, 420.
**Nordeman**. XXX. 134.
**Oberndorfer**. XXVII. 467.
**Oedmansson**. XXIX. 461.
**Oebeke**. XXVIII. 447, 453.
**Oestreich**. XXVI. 495.
**Ohmann-Dumesnil**. XXVIII. 404, 406.
**Okew-Blom**. XXVI. 486.
**Oefelein**. XXVI. 131.
**Osler**, William. XXVIII. 418.
**Otis**. XXVI. 488.
**Ottawa**. XXVII. 133.
**Oussass**. XXVIII. 431. XXIX. 446, 456.
**Pagazza**. XXVIII. 449.
**Pagenstecher**, E. XXVII. 266.
**Palm**. XXVI. 140, 281, 282.
**Palmer**. XXVII. 154, XXX. 134.
**Panas**. XXVIII. 464.
**Paryschew**. XXVII. 277.
**Patézon**. XXX. 298.
**Paul**. XXVII. 454.
**Pauly**. XXVII. 455, 466, XXVIII. 435, 457.
**Pawlow**, P. XXVII. 455.
**Payne**, Jos. Frank. XXVIII. 411.
**Pearse**. XXVIII. 466.
**Peckham**. XXIX. 471.
**Pellizzari**, Celso. XXVIII. 416.
**Perrin**. XXVI. 492.
**Peter**. XXVI. 139, XXVII. 305, 440, XXVIII. 398, XXX. 297, 298.
**Petersen**, O. XXVII. 149, XXIX. 138, 419, XXX. 120, 130.
**Petit**. XXVI. 494.
**Petrilli**. XXVI. 448.
**Petrini**. XXVII. 135, XXIX. 136, 148.
**Peyer**. XXIX. 474, 488.
**Phelbs**, O. S. XXVII. 300.
**Philippow**. XXIX. 488.
**Philipps**, George A. XXVIII. 419.
**Philipps** (Sidney). XXVIII. 412.
**Philippson**. XXVI. 289, 302, XXVII. 118, XXX. 297.
**Piasecki**. XXIX. 457.
**Picard**, H. XXX. 134.
**Pick**, F. J. XXVI. 5, 160, 327. XXVII. 157. XXIX. 93, 175, 491, 493. XXX. 320.
**Pick** Friedel. XXVI. 162. XXIX. 170.
**Picqué**. XXIX. 469.
**Piffard**. XXVII. 115.
**Pilhet** et Cathelineau. XXVI. 460.
**Pitts**. XXVII. 291.
**Pollitzer**. XXVI. 298, XXX. 297.
**Pombrak**, A. XXX. 134.
**Poncet**. XXVI. 496, XXIX. 473, 477.
**Popoff**. XXVI. 292.
**Posner**, C. XXIX. 482.
**Pousson**. XXVI. 496, 499.
**Powell**, Aaron M. XXX. 130.
**Prantois**. XXVIII. 468.
**Priklowski**. XXVIII. 438.
**Przibovski**. XXX. 134.
**Quimby**. XXVI. 299.
**Quincke**, H. XXX. 116.
**Quinquaud** u. Nicolle. XXVIII. 470.
**Rallet**. XXVII. 293.
**Ramally**. XXIX. 463.
**Rasch**. XXVII. 106.
**Ratkowski**, siehe Ledermann u. Ratkowski.
**Ravogli**, A. XXVIII. 431, XXIX. 158.
**Raymond** XXVI. 323, XXVII. 285, XXVIII. 462.

**Raynaud**. XXX. 130.
**Raynauld**. XXVII. 285.
**Reaven** Rake. XXVI. 444.
**Reblaub**. XXVI. 474, 480.
**Reblaud**. XXIX. 486.
**Rechotnikof**. XXVII. 466.
**Reclus**. XXIX. 472.
**Regnier**. XXVIII. 442.
**Reisner**, Arthur. XXVII. 385. XXX. 120.
**Reliquet**. XXVI. 472.
**Reliquet** et **Guépin** XXVII. 295.
**Rembe**. XXVII. 278.
**Renvers**. XXVIII. 157.
**Reynier**. XXVII. 298. XXIX. 488.
**Richardière**. XXVII. 281, XXVIII. 408. XXX. 118.
**Richter**. XXVIII. 461.
**Riehl**, G. XXIX. 140.
**Rille**. XXVII. 457.
**Rivière**. XXVII. 139.
**Rivington**, Walter. XXVIII. 457.
**Robinson**. XXVI. 448.
**de Rocher**. XXVI. 487.
**Rockley**. XXVII. 291.
**Ronquillo**. XXVII. 136.
**Rosenberg**. XXX. 285.
**Rosenthal**. O. XXVI. 282. XXVII. 303, 467. XXX. 119. XXIX. 145, XXX. 286.
**Rossi**, A. XXVI, 448, 455. XXVII. 266.
**Roso**. XXX. 134.
**Roth**. XXIX. 461.
**Roussel**. XXVII. 459.
**Rusloff**. XXX. 134.
**Rutherfurd**, Henry. XXVIII. 436, XXX. 122.
**Saalfeld**. XXVI. 125, 138. XXVII. 302. XXIX. 149. XXX. 428.
**Sabrazes**. XXVII. 125.
**Sabouraud**. XXVII. 126, 127.
**Sacaze** et Magnol. XXIX. 460.
**Sachs**. XXVIII. 456.
**Sarfert**. XXX. 135.
**Salomone**, G. XXVIII. 469.
**Samelson**. XXVIII. 464.
**Samter**, E. XXVII. 289.
**Saulmann**. XXVII. 154.
**Savill**. XXVII. 106. XXIX. 157.
**Schäffer**. XXIX. 148, 391.
**Schiff**. XXVI. 433. XXVII. 87, 313, 315, 434.
**Schlagenhaufer**. XXVIII. 3, 277.
**Schmalfuss**. XXVII. 137.
**Schmidt**, Alex. XXX. 135.
**Schnitzler**. XXVI. 478.
**Schöbl**, J. XXIX. 49.
**Schow**, W. XXIX. 484.
**Schroeder**, H. XXIX. 464.
**Schuchardt**. XXVI. 493.
**Schulze**, Bernard. XXX. 53.
**Schuster**. XXVI. 187.
**Schütte**. XXVII. 439.
**Schütz**, Jos. XXVI. 97. XXIX. 25. XXX. 203.
**Schwartz**. XXIX. 472.
**Schwimmer**. XXIX. 157, 159, 458.
**Sechi**, T. XXVIII. 403.
**Sedgewick**. XXVII. 141.
**Sedziak**. XXVI. 310.
**Segré**, Remo. XXX. 135.
**Seifert**. XXVI. 119. XXVII. 323.
**Semon**, T. XXVIII. 433.
**Semtschenko**. XXVI. 290.
**Sename**. XXVII. 458.
**Senator**. XXVI. 294. XXVIII. 469.
**Senger**. XXVI. 290.
**Sestini**. XXVI. 475.
**Shapland**, Dee. XXVII. 269.
**Sherril**. XXVII. 141.
**Sherwood-Dunn**. XXVI. 447.
**Shoemaker**, John V. XXVII. 469. XXIX. 466.
**Sick**. XXVI. 326.
**Silex**. XXVIII. 435.
**Simon** y Nieto. XXVI. 318.
**Smith**. XXX. 297.
**Smith**, Charles J. XXX. 135.
**Smith**, W. G. XXVIII. 469.
**Sokolow**. XXX. 115.
**Sorenson**. XXVIII. 404.
**Souplet**. XXVII. 146, 155.
**Southam**, F. A. XXVII. 296.
**Sperino**, G. XXX. 114.
**Spiegler**, Eduard. XXVI. 436. XXVII. 163, 318, 429. XXVIII. 388. XXX. 107, 293, 417.
**Spietschka**. XXVI. 161, XXVII. 27, 473, XXVIII. 25.
**Spillmann**. XXVI. 154.
**Stabel**, H. XXX. 117.
**Stanziale** Rodolfo. XXVII. 279.
**Staub**, A. XXIX. 147.
**Stedman**, Bull. XXX. 132.
**Stein**. XXIX. 149.
**Steinmetz**. XXX. 117.
**Steinschneider**. XXX. 135.
**Stellwagon**. XXVII. 451.
**Stenbeck**. XXVI. 487.
**Stern**, Max. XXVII. 279.
**Stintzing**. XXVI. 495.
**Stoukowenkoff**. XXVII. 456.
**Straus**. XXVIII. 415.
**Strauss**. XXVII. 113.

**Strauss** et Tessier. XXVII. 460.
**Strelitz.** XXVII. 116.
**Suboff.** XXVI. 291.
**Supino.** XXVII. 125.
**Sümegh.** XXVI. 488.
**Symour** Eccles. XXVIII. 428.
**Sympson.** XXX. 298.
**Talamon.** XXX. 121.
**Taylor,** R. W. XXVII. 469. XXVIII. 476.
**Tehaguine.** XXVII. 461.
**Thibierge.** XXVII. 281. XXVIII. 407.
**Thiem.** XXVIII. 436.
**Thoma,** Richard. XXIX. 170.
**Thomson.** XXVI. 441.
**Thornbury.** XXVIII. 404.
**Thorner,** Ed. XXVII. 460.
**Thure-Brandt** XXIX. 489.
**Tillaux.** XXIX. 472.
**Toa,** Pio. XXVIII. 420.
**Tödten.** XXVIII. 469.
**Toeplitz.** XXVIII. 464.
**Tollemer** et **Macaigne.** XXX. 135.
**Tommasoli.** XXVI. 49, 318. XXX. 135, 298.
**Tompkins.** XXVIII. 452.
**Toujan.** XXIX. 446.
**Touton.** XXVII. 146. XXIX. 153.
**Trapeznikof.** XXVI. 302. XXVII. 284. XXVIII. 434. XXIX. 465.
**Trekaki.** XXVI. 493.
**Trnka.** XXVII. 141.
**Trousseau.** XXVII. 113.
**Tuffier.** XXVII. 298. XXIX. 486.
**Tuttle,** James P. XXVIII. 435.
**Uhma.** XXIX. 191.
**Uhthoff.** XXVI. 134. XXVIII. 462.
**Ullmann.** XXVI. 318.
**Unna.** XXVI. 304, 327. XXVII. 104, 112, 113, 158. XXX. 297.
**Urriola.** XXIX. 471.
**Vail M'.** XXVIII. 412.
**Vandervelde.** XXVIII. 474.
**Variot.** XXVII. 131.
**Vaughan.** XXVII. 467.
**Vedenski.** XXVII. 466.
**Verchère.** XXIX. 162.
**Vialleton.** XXVII. 132.
**Vidal.** XXVI. 297. XXVII. 285.
**Viennois.** XXVIII. 437.
**Virchow,** R. XXVIII. 468.
**Vireta-Bellaserra.** XXIX. 454.
**Wadzinsky,** P. J. XXVIII. 464.
**Wallace,** F. H. XXVII. 300.
**Wallich.** XXVII. 458.
**Walling,** W. H. XXVII. 301.
**Walton.** XXX. 135.
**Wanghop.** XXX. 298.
**Wappner.** XXVII. 91.
**Wassermann.** XXX. 118.
**Watraszewski,** V. XXIX. 39, 455, XXX. 135.
**Wasson,** Geddie D. XXX. 135.
**Waugh.** XXVI. 155, 290.
**Wedekind.** XXVII. 288.
**Welander,** Edv. XXVI. 331, XXVIII. 471.
**Weiss.** XXVI. 460.
**Wells.** XXVII. 131.
**Wendschuh.** XXVI. 489.
**Wertheim.** XXVII. 153.
**Wertheimber.** XXVI. 455.
**Westmoreland.** XXVII. 451.
**White.** XXVI. 462.
**Whitmore,** Steele. XXVI. 296.
**Willett.** XXVI. 492.
**Williams,** J. W. XXVII. 291, 459.
**Winiarsky.** XXVII. 109.
**Witte.** XXVI. 483, XXVII. 149.
**Witthauer.** XXVI. 456.
**Wolberg.** XXVI. 296.
**Wolff.** XXVII. 144, 157, XXIX. 456.
**Wollner.** XXVI. 135.
**Wreden,** R. XXIX. 484.
**Zambaco - Pascha.** XXVII. 109. XXVIII. 414. XXX. 121.
**Zampetti.** XXVI. 495.
**Zappert,** J. XXVII. 457.
**Zeisler.** XXVII. 461.
**Zeissl,** M. v. XXVII 468. XXX. 135.
**Ziegenspeck.** XXIX. 480.
**Zinsser,** Ferd. XXVIII. 345. XXIX. 13.

WELLCOME LIBRARY